EST
1887
29 E

ANATOMISCHE HEFTE.

ERSTE ABTEILUNG.

ARBEITEN AUS ANATOMISCHEN INSTITUTEN.

50. BAND (150., 151., 152. HEFT).

ANATOMISCHE HEFTE.

BEITRÄGE UND REFERATE

ZUR

ANATOMIE UND ENTWICKELUNGSGESCHICHTE.

UNTER MITWIRKUNG VON FACHGENOSSEN

HERAUSGEGEBEN VON

FR. MERKEL UND **R. BONNET**

O. Ö. PROFESSOR DER ANATOMIE IN GÖTTINGEN. O. Ö. PROFESSOR DER ANATOMIE IN BONN.

ERSTE ABTEILUNG.

ARBEITEN AUS ANATOMISCHEN INSTITUTEN.

50. BAND (150., 151., 152. HEFT).

MIT 41 TAFELN UND ZAHLREICHEN TEXTFIGUREN.

WIESBADEN.

VERLAG VON J. F. BERGMANN.

1914.

MARINE BIOLOGICAL LABORATORY WOODS HOLE LIBRARY

Nachdruck verboten.
Übersetzungsrecht in alle Sprachen auch ins Russische und Ungarische vorbehalten.

Druck der Königl. Universitätsdruckerei H. Stürtz A. G., Würzburg.

Inhalt.

150. Heft (ausgegeben im Januar 1914). Seite

Hermann Kranichfeld, Einige Beobachtungen, welche die Annahme einer physiologischen Bedeutung der Schlundtaschen bei den Embryonen der höheren Wirbeltiere nahe legen. Mit 46 Textfiguren und 17 Abbildungen auf den Tafeln 1/2 . . . 1

Hans Hinselmann, Die Entstehung der Syncytiallacunen junger menschlicher Eier. Nach einem Vortrag auf dem XV. Gynäkologenkongress in Halle. Mai 1913. Mit 9 Abbildungen auf Tafel 3 95

G. Heinricius, Über die Embryotrophe der Raubtiere (Hund, Fuchs, Katze) in morphologischer Hinsicht. Mit 48 Figuren auf den Tafeln 4/14 115

151. Heft (ausgegeben im März 1914).

Shiro Sato, Über die Entwickelung der Artrioventricularklappen und der Pars membranacea unter Berücksichtigung zugehöriger Herzmissbildungen. Mit 13 Textfiguren 193

Kotaro Shiino, Studien zur Kenntnis des Wirbeltierkopfes. I. Das Chondrocranium von Crocodilus mit Berücksichtigung der Gehirnnerven und der Kopfgefässe. Mit 33 Figuren im Text und 10 Figuren auf Tafel 15/21 253

Marie v. Lemešić und Eugen Kolisko, Fälle von unvollständiger Drehung der Nabelschleife. (Linkslagerung des Dickdarmes.) Mit 4 Abbildungen im Text 383

Max Krassnig, Über die Arteria vertebralis und die Intercostalarterien bei Bradypus tridactylus. Als Nachtrag zur Publikation: „Von der Arteria vertebralis thoracica usw." in Band 49 dieser Zeitschrift. Mit 5 Figuren im Texte 413

152. Heft (ausgegeben im Mai 1914)

B. Henneberg, Beitrag zur Entwickelung der äusseren Genitalorgane beim Säuger. Erster Teil. Mit 23 Abbildungen auf den Tafeln 22/23 423

Hermann Triepel, Chorda dorsalis und Keimblätter. Mit fünf Figuren auf Tafel 24 499

M. W. Hauschild, Zellstruktur und Sekretion in den Orbitaldrüsen der Nager. Ein Beitrag zur Lehre von den geformten Protoplasmagebilden. Mit 33 Figuren auf den Tafeln 25/30 . . . 531

Tiberius Péterfi, Die Muskulatur der menschlichen Harnblase. Mit 3 Figuren im Text und 13 Figuren auf Tafel 31/37 . . . 631

Erich Rau, Die Gefässversorgung der Sehnen. Mit 12 Abbildungen auf den Tafeln 38/41 677

1879

EINIGE BEOBACHTUNGEN, WELCHE DIE ANNAHME EINER PHYSIOLOGISCHEN BEDEUTUNG DER SCHLUNDTASCHEN BEI DEN EMBRYONEN DER HÖHEREN WIRBELTIERE NAHE LEGEN.

VON

HERMANN KRANICHFELD.

Mit 46 Textfiguren und 17 Abbildungen auf den Tafeln 1/2.

Die eigentümlichen Formen, welche wir bei den Wirbeltierembryonen in der Schlundgegend antreffen und als Schlundtaschen, Schlundfurchen, Schlundbogen, Aortenbogen und Schlundorgane bezeichnen, werden der ersten causalen Entwickelungsperiode der Einteilung Roux' zugerechnet und als Erbe aus der Zeit der kiemenatmenden Vorfahren angesehen. Sie gehören mit zu dem Tatbestand, der als Beweis für die Geltung des biogenetischen Grundgesetzes angeführt zu werden pflegt. Zweifellos weisen sie auch auf den stammesgeschichtlichen Zusammenhang der Wirbeltierklassen hin; doch dürfte es sich fragen, ob die phylogenetischen Beziehungen zu ihrer Erklärung ausreichen. Untersucht man den Schlundapparat, wie wir die Gesamtheit jener embryonalen Bildungen nennen wollen, genauer, so ergibt sich, dass man es bei ihm mit einer Einrichtung von ausserordentlich zartem und recht kompliziertem Bau zu tun hat, deren Teile in einer bestimmten Zeit des Embryonallebens noch vollständig erhalten zu sein scheinen und nach Ablauf dieser allerdings nur kurzen Periode in gesetzmässigen Staffeln von vorn nach hinten abgebaut werden. Nach den Untersuchungen von Mehnert[1]) schreitet nun die Rückbildung eines nichtfunktionierenden Organs unaufhaltsam fort, und selbst Formen, die in dem Typus

[1]) Mehnert, Känogenese in Schwalbe, Morphologische Arbeiten. Bd. VII. 1892.

so tief begründet sind wie die Fünfgliedrigkeit des Fusses und der Hand beim Vogel, verschwinden in viel kürzeren Zeiträumen als seit der Periode der kiemenatmenden Vorfahren vergangen sein müssen bis auf schwache Andeutungen. Da das von dieser Regel abweichende Verhalten des Schlundapparates einen Grund haben muss, drängt sich der Gedanke auf, dass derselbe noch irgend eine Bedeutung für das embryonale Leben besitzt, die seine Erhaltung nötig machte. An sich brauchte das nicht gerade eine physiologische Funktion zu sein. Es könnte sich dabei auch um morphogenetische Verhältnisse handeln. Man hätte dann anzunehmen, dass die Entwickelung aus bestimmten Gründen, um zu den definitiven Formen zu gelangen, den Umweg über die Formen des Schlundapparates einschlagen müsste. Doch ist das hier nicht wahrscheinlich. Denn verschiedene Teile des Schlundapparates, wie die ersten und zweiten Aortenbogen, werden abgebrochen, ohne Übergänge zu späteren Formen zu bilden oder auch nur Bausteine für dieselben zu liefern (cf. S. 25). Weiter führt die Annahme, dass die alten Formen erhalten geblieben sind, um als embryonale Organe gewisse physiologische Lebensbedingungen des Embryos zu erfüllen. Ist auch der Kreis der letzteren eng, da dem Embryo noch Sinneswahrnehmung, Ortsbewegung und Fortpflanzung fehlen, so hat der Embryo doch zweifellos physiologische Funktionen auszuüben. Am meisten fällt unter diesen die Herztätigkeit in die Augen. Durch sie werden, da sie einen relativ bedeutenden Aufwand an mechanischer Kraft erfordert, zugleich Stoffwechsel, Nahrungszufuhr, Atmung und Sekretion bedingt. Ferner liegt dem Embryo als seine Hauptfunktion die Entwickelung ob, bei der er selbsttätig die Reservestoffe des Eies aufnehmen, sie in Spaltungsprodukte zerlegen, aus diesen durch Synthesen die chemischen Verbindungen, aus welchen der Körper besteht, herstellen und endlich diese Bausteine zu den einzelnen Organen zusammenfügen muss. Für einzelne dieser Funktionen

bestehen zweifellos besondere Embryonalorgane. So besorgt die Allantois die Atmung. Es wird ferner die Nahrungszufuhr durch die eigentümliche Form der Blutgefässe, die aus dem Körper des Embryos heraustreten, um die Nahrungsstoffe im Gefässhof aufsuchen zu können, vermittelt. Sehen wir uns diese Einrichtungen auf ihre charakteristischen Eigenschaften an, so tritt uns als gemeinsames Merkmal ihre grosse Einfachheit entgegen. Sie hängt zu einem Teile mit der eigentümlichen Umwelt der Embryonen zusammen — wegen der embryonalen Hüllen bedürfen ihre Organe keines besonderen Schutzes; der Embryo hat die Nahrungsmittel nicht erst herbeizuschaffen, er schwimmt förmlich in ihnen — dann dürfen wir aber für sie auch die Geltung der von J. v. Sachs aufgestellten Regel annehmen, nach der der Grad der Differenzierung eines Organs im geraden Verhältnis zur Grösse des Organismus steht und darum auch den geringeren Dimensionen der Embryonen einfachere Organe entsprechen müssen. Es wäre daher wohl möglich, dass die Organe der phylogenetisch älteren Stufen, welche wir bei den Embryonen antreffen, nicht nur deswegen erhalten geblieben sind, weil diese die Stammesgeschichte noch einmal durchlaufen müssen, sondern weil zugleich auch die einfacheren Organe der älteren Zeit die für die Lebensfunktionen der Embryonen geeignetsten Formen sind. Auf offenbare Rudimente, wie das Os centrale, darf man das Gesagte natürlich nicht anwenden. Wohl aber dürfte sich der Schlundapparat der Wirbeltierembryonen unter diesem Gesichtspunkt betrachten lassen.

Eine solche Hypothese kann nicht direkt bewiesen werden; aber es müssen sich doch, wenn sie richtig ist, bestimmte Anhaltspunkte für sie finden lassen.

Ein solcher würde schon der Nachweis sein, dass einzelne Teile des Schlundapparates physiologisch nicht indifferent sind, sondern ein Hindernis gewisser embryonaler Lebensprozesse

bilden. Ihre Erhaltung ist in diesem Falle nach den Gesetzen der Entwickelung unmöglich, wenn die Schädigung nicht durch eine andere nützliche Funktion der betreffenden Einrichtung ausgeglichen wird. Da ferner die Funktion nach W. Roux gestaltbildend wirkt [1]), so müssen wir unter der Voraussetzung, dass der Schlundapparat einer Funktion dient, auch Formen antreffen, die ihr angepasst sind und sich nicht als Kiemenanlagen deuten lassen. Zieht man endlich den Fall in Betracht, dass der Schlundapparat die besondere physiologische Funktion nicht erst bei den Embryonen der höheren Wirbeltiere übernommen, sondern schon von Anfang an besessen hat, so lässt sich erwarten, dass einzelne Teile desselben auch bei den Kiemenatmern, statt in den Kiemenapparat überzugehen, zu anderen Bildungen verwendet bzw. ganz reduziert werden.

Nach diesen Gesichtspunkten habe ich die Schlundgegend von Hühnerembryonen von neuem einer Untersuchung unterzogen und dabei besonders die Stufen vom Ende des zweiten Tages der Bebrütung bis zur ersten Hälfte des vierten Tages, soweit sich bei ihnen Andeutungen von Beziehungen der eben erwähnten Art fanden, genauer verfolgt.

Da weder die Längen- noch die Altersbestimmungen der Embryonen zuverlässige Masse für die Entwickelungshöhe geben, habe ich dieselben nach der Anzahl der Aortenbogen unterschieden. Die erste Stufe mit zwei Aortenbogen reicht ungefähr bis zum Ende des zweiten Tages oder bis zur ganzen Länge (g. L.) von 6 mm; die zweite Stufe mit drei Aortenbogen bis zur Mitte des dritten Tages oder bis zur Scheitelsteisslänge (Ql.) von etwa 3,5 mm; die dritte Stufe mit vier Aortenbogen bis zur ersten Hälfte des vierten Tages oder bis zur Scheitelsteisslänge von 5,5 mm; die vierte Stufe mit fünf Aortenbogen

[1]) W. Roux, Theorie der Gestaltung der Blutgefässe in A. Oppel, Über gestaltliche Anpassung der Blutgefässe. 1910.

rechne ich bis zum Vorherrschen des 5. Aortenbogens oder bis zur Scheitelsteisslänge von 8 mm.

In der Literatur ist die Frage, ob der Schlundapparat eine physiologische Bedeutung besitzt, meines Wissens noch nicht eingehender behandelt worden. Nur einzelne verstreute Bemerkungen weisen auf die Möglichkeit einer solchen Betrachtungsweise hin.

Die Formverhältnisse der ersten Aortenbogen unter dem hämodynamischen Gesichtspunkte.

Zunächst lässt sich feststellen, dass ein Teil des Schlundapparates, nämlich das System der Aortenbogen in der Tat für den nächsten Zweck der Gefässe, die Blutzirkulation, ein beträchtliches Hindernis bildet. Die Zerteilung und Wiedervereinigung eines Flüssigkeitsstromes ist stets mit einem Verlust an mechanischem Effekt verbunden. Es kommen nun zwar auch sonst embryonale Gefässe vor, die der embryonalen Funktion nicht angepasst sind wie die Weite des Kapillarnetzes der Lungenalveolen, die Weite der Arteria pulmonalis, die erste Anlage der Gefässe im Gefässhof des Hühnchens, ferner die typische Lage der Hauptstämme und der Verschluss vieler embryonaler Gefässe: Arterien und Venen[1]). Doch sind diese Formen wenigstens angepasst an die Funktion eines späteren Entwickelungsstadiums. Anders bei den embryonalen Aortenbogen. Sie sind unzweckmässig, wenn man die mechanischen Bedingungen der embryonalen Blutzirkulation in Betracht zieht. Der erste und der zweite Aortenbogen hat aber auch, soviel wir bis jetzt wissen, keine Beziehung zu irgend einer zweckmässigen Einrichtung des späteren Lebens.

[1]) W. Roux, l. c. Derselbe: Über die Histomechanik des Gefässsystems in Virchows Archiv, 206. Bd. 1911 und: Anpassungslehre, Histomechanik etc. eod. loco. Bd. 209. 1912.

Um die einzelnen mechanischen Momente, welche bei der Einschaltung der Aortenbogen in das Gefässsystem in Betracht kommen, richtig beurteilen zu können, muss man die Form derselben genauer ins Auge fassen. Man darf sich dabei selbstverständlich nicht an ein Schema der Aortenbogen halten, wie es etwa Rathke und Hochstetter gegeben haben, da sich die betreffenden Formen in beständigem Fluss befinden und darum vom Schema nicht erfasst werden können. Am eingehendsten sind die Aortenbogen des Hühnchens von Kastschenko[1]) beschrieben worden, doch hat auch dieser sie nicht unter dem Gesichtspunkt der hämodynamischen Bedingungen betrachtet.

Das Verhältnis der drei ersten Aortenbogen zur Aortenwurzel.

Bei dem Hühnchen haben wir am Ende des zweiten Tages nur zwei Aortenbogen; erst am Anfang des dritten Tages kommt der dritte hinzu. Von da ab sind in der für unsere Untersuchung in Betracht kommenden Zeit immer drei Aortenbogenpaare gleichzeitig vorhanden und zwar in der Regel nur drei. Denn wenn in der Mitte des dritten Tages (bei 3,5 mm Ql.) das vierte erscheint, geht das erste zurück. Ebenso verfällt, wenn in der ersten Hälfte des vierten Tages bei 5,5 mm Ql. das fünfte auftritt, das zweite der Reduktion[2]).

[1]) Kastschenko, Das Schlundspaltengebiet des Hühnchens. Archiv f. Anatomie u. Physiologie. Anat. Abt. 1887.

[2]) Fr. Kastschenko, l. c; ferner Granville H. Twinning, The Embryonic History of Carotid Arteries in the Chick. Anat. Anzeiger 1906. Nach Kastschenko sind am 8. Tage nur noch zwei Aortenpaare vorhanden. Er hält sie für das vierte und fünfte Paar. Letzteres ist nach der Untersuchung von Twinning zweifellos falsch. Aber auch auf den Zeichnungen von Twinning sieht man bei dem Embryo von 7½ Tagen nur noch zwei Aortenbogen, nämlich den dritten und fünften. Der vierte wird vom sechsten Tage an schwächer und ist bei dem Embryo von 7½ Tagen verschwunden. Doch stellt Twinning nur die linke Seite des Embryos dar. Auch im Text erwähnt er nicht, wie die Verhältnisse auf der rechten Seite liegen.

Für unsere Aufgabe ist es von besonderem Interesse, zu ermitteln, wie sich die Summe der Querschnitte der gleichzeitig funktionierenden 3 ersten Aortenbogen zu der der betreffenden Aortenwurzeln verhält. Beim Vergleich der Stärke des ersten Aortenbogens und des zugehörigen Stückes der Aortenwurzel lässt sich dies leicht erkennen. Es springt ohne weiteres in die Augen, dass die Aortenwurzel weiter ist. (Fig. 13.) Schwieriger ist es, einen Überblick über das Verhältnis der Summe der übrigen gleichzeitig funktionierenden Aortenbogendurchschnitte zu der der Aortenwurzeln zu gewinnen, doch scheint es in der Periode, in welcher noch die Schlundmembranen bestehen, ein echter Bruch zu sein und dem Verhältnis zwei zu drei zu entsprechen.

Der Bulbus.

Ihren ersten Ursprung nehmen die drei vorderen Aortenbogen nicht im Truncus arteriosus, der zunächst überhaupt noch nicht vorhanden ist; das Herz umgreift vielmehr mit seiner vorderen Abteilung, die wir als Bulbus bezeichnen wollen, den Schlundboden und wird von ihm nach oben gedeckt. Unmittelbar aus ihm steigen die drei ersten Aortenbogen auf (Fig. 1, 2, 3, 4). Doch ist dies kein bleibender Zustand. Um dem dritten Aortenbogen den Anschluss an den Bulbus zu ermöglichen, rückt letzterer dem Amnionumschlag folgend von vorn nach hinten. Am Ende des zweiten Tages, bevor der dritte Aortenbogen auftritt, greift nämlich die vordere Wand des Bulbus noch unter die erste Schlundtasche und die hintere Wand desselben schneidet hinter dem zweiten Aortenbogen ab (Fig. 1 u. 2). In der ersten Hälfte des dritten Tages setzt dagegen die vordere Wand des Bulbus auf dem Schnitt Fig. 4 bei dem zweiten Aortenbogen; auf einem etwas späteren Stadium hinter der zweiten Schlundtasche ein. In letzterem Falle haben wir für den zweiten Aortenbogen einen kurzen Truncus. Die Hinter-

wand des Bulbus schneidet aber nun erst hinter dem dritten Aortenbogen ab.

Die deutlichste Marke für diese Verschiebungen ist die Schilddrüse. Sie liegt am Ende des zweiten Tages an der

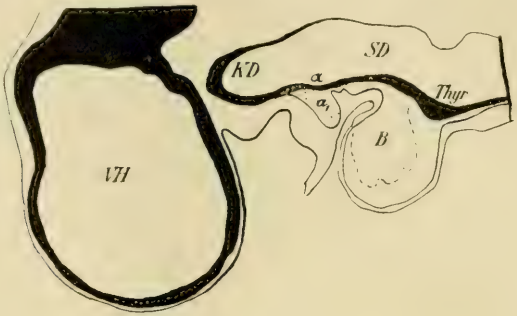

Fig. 1.

Längsschnitt durch einen Hühnerembryo von 6,7 m g. L. (I. Periode). VH Vorderhirn. KD Kopfdarm. SD Schlunddarm. α Ausstülpung des Darmbodens (Grenze zw. Schlunddarm und Kopfdarm). Thyr Schilddrüse des 1. Aortenbogens. B Bulbus.

Fig. 2.

Hühnerembryo von 43 Stunden (I. Periode). Querschnitt durch den 2. Aortenbogen. NH Nachhirn. Ggr Gehörgrübchen S_1 1. Schlundtasche. SD Schlunddarm. a_2 2. Aortenbogen. Aw Aortenwurzel. Vj Vena jugularis. B Bulbus. r, l rechte, linke Seite des Embryos.

hinteren Wand des Bulbus (Fig. 1), um die Mitte des dritten Tages über der vorderen Wand desselben (Figg. 3 u. 5)[1]).

[1]) Die Schilddrüse ist schon am Ende des zweiten Tages vorhanden und sowohl auf den Querschnitten (Fig. 2), wie auf den Längsschnitten (Fig. 1) der Embryonen dieses Stadiums deutlich zu sehen (gegen Kastschenko l c. Seite 268).

Die weiteren Veränderungen des Bulbus betreffen die Lage der Achse desselben zur horizontalen Längs- und Querachse des Embryos.

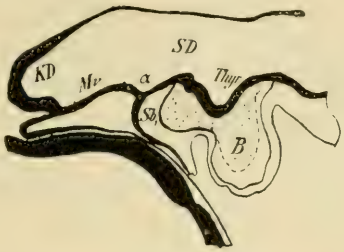

Fig. 3.

Längsschnitt durch einen Hühnerembryo von 7,4 mm g. L. (II. Periode). KD Kopfdarm. α Ausstülpung des Darmbodens (Grenze zwischen Kopfdarm und Schlunddarm). SD Schlunddarm. Mv Rachenmembran. Thyr Schilddrüse. Sb_1 1. Schlundbogen. B Bulbus.

Fig. 4.

Hühnerembryo von 7,4 mm g. L. (II. Periode). Querschnitt durch den 2. Aortenbogen. NH Nachhirn. Gbl Gehörbläschen. Ch. d Chorda dorsalis. Sb_2 Schlundbogen. SD Schlunddarm. a_2 2. Aortenbogen. Aw Aortenwurzel. B Bulbus (vorderstes Ende desselben). Vj Vena jugularis.

Bis zur Mitte des dritten Tages steht die Achse des Bulbus senkrecht zur horizontalen Längsachse des Embryos

(Figg. 1 u. 3). Später bildet sie mit ihr einen spitzen Winkel und der Bulbus selbst verwandelt sich in einen mit starken Muskel-

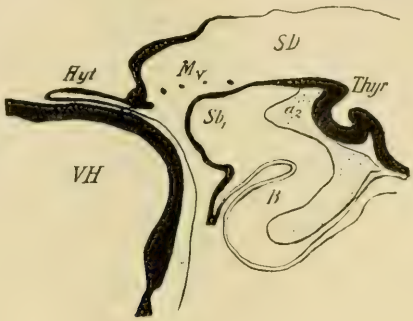

Fig. 5.

Längsschnitt durch einen Hühnerembryo von 4,6 mm Ql. (III. Periode). VH Vorderhirn. Hyt Hypophysentasche. M_V Reste der Rachenmembran. SD Schlunddarm. Thyr Schilddrüse. a_2 Aortenbogen. B Bulbus. Sb_1 1. Schlundbogen.

Fig. 6.

Längsschnitt durch einen Hühnerembryo von 5,1 mm Ql. (III. Periode). VH Vorderhirn. Hyt Hypophysentasche. SD Schlunddarm. a_1 — a_4 1—4. Aortenbogen. c. e der nach dem Unterkiefer gehende Ast der Carotis externa.

anlagen versehenen, langgestreckten Schlauch. Es läuft dieser von vorn nach hinten. Auf dem Stadium von 4,6 mm Ql. (Fig. 5) ist die Achse des Bulbus direkt auf den dritten Aortenbogen,

auf dem Stadium von 5,1 mm Ql. (Fig. 6) direkt auf den vierten Aortenbogen, auf dem Stadium von 5,9 mm (Fig. 7) direkt auf den fünften Aortenbogen gerichtet. Der Truncus der bezüglichen vorderen Aortenbogen biegt jedesmal im rechten bzw. spitzen Winkel von der Bulbusachse ab (Fig. 5).

Es sind diese Verhältnisse, wie wir später sehen werden, für die hämodynamischen Beziehungen von Bedeutung.

Auch die Lage des Bulbus zur horizontalen Q u e r achse des Embryos ist zu beachten, da aus ihr eine ungleichmässige Be-

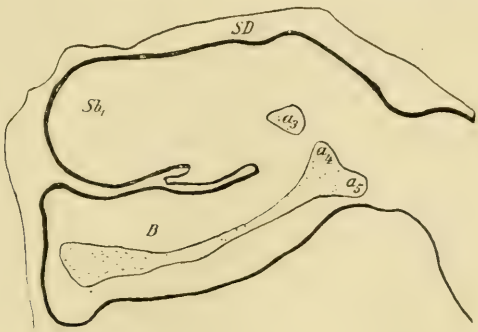

Fig. 7.

Längsschnitt durch einen Hühnerembryo von 5,9 qmm Ql. (IV. Periode). SD Schlunddarm. $a_3 - a_5$ 3.—5. Aortenbogen. Sb_1 1. Schlundbogen. B Bulbus.

teiligung des rechten und linken Aortenbogens an der Blutzirkulation resultiert. Gegen die horizontale Querachse ist die Bulbusachse von Anfang an geneigt und zwar in der Regel so, dass der spitze Winkel nach links offen ist (Fig. 4). Ausnahmen, bei denen der spitze Winkel nach rechts offen war (Fig. 2) oder der Bulbus annähernd rechtwinklig zur horizontalen Querachse des Embryos stand, kamen in etwa 15% der beobachteten Fälle vor. Infolge dieser Anordnung haben die rechten und linken Aortenbogen einen verschiedenen Verlauf. Während die rechten Aortenbogen in den normalen Fällen in der Richtung der Achse des Bulbus und des Blutstromes liegen,

biegen die linken Aortenbogen in einem scharfen Winkel von ihr ab. Es stellen daher die ersteren die günstigste Verbindung zwischen dem Herzen und der Aortenwurzel her. Sie sind aus diesem Grunde auch stärker und deswegen leichter aufzufinden.

Die Form der Mündungen der Aortenbogen nach dem Bulbus und den Aortenwurzeln.

Eine wichtige Rolle spielt für die Beurteilung der Zirkulationshindernisse in den Aortenbogen die Form ihrer Mündungsstücke nach dem Bulbus und den Aortenwurzeln zu. Bei ihrer Untersuchung ergibt sich zugleich, dass wir schon auf dieser Stufe eine funktionelle Gestaltung annehmen müssen.

Den ersten Aortenbogen sehen wir am Ende des zweiten Tages als starken einheitlichen Stamm aus dem Bulbus entspringen. Wir können ihn auf dieser ersten Strecke (Fig. 8 a_1 c) als primitiven Truncus bezeichnen; müssen dabei aber festhalten, dass der definitive Truncus arteriosus nicht aus ihm entsteht. Durch den weit nach oben eingreifenden vorderen Umschlag des Amnions wird er genötigt, in einem flach nach oben gekrümmten Bogen in den ersten Schlundbogen einzutreten. Er ist am Ende des zweiten Tages in seinem Verlaufe bis zur Teilungsstelle (Fig. 8 β) noch gleichmässig weit. Unter dem hämodynamischen Gesichtspunkt ist das verständlich, da er auf dieser Stufe noch die gleiche Weite wie der Bulbus selbst hat, also die für ein Ansatzrohr geltenden hydrodynamischen Gesetze für ihn nicht in Betracht kommen. Das ändert sich jedoch in der ersten Hälfte des dritten Tages. Während nämlich der Bulbus wächst, wird der primitive Truncus enger (Fig. 9 a_1 c). Es stellt sich nun an der Stelle, wo letzterer vom Bulbus abgeht, eine trichterförmige Verengung mit folgender Erweiterung des Gefässes ein (Fig. 9 γ_1). Eine solche Form lässt sich als Anpassung an die hämodynamischen Bedin-

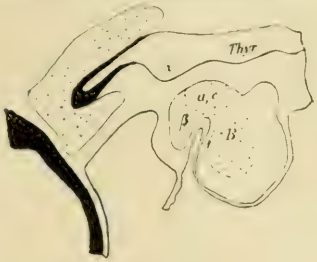

Fig. 8.

Längsschnitt durch einen Hühnerembryo von 6,7 mm g. L. (I. Periode). B Bulbus. a_1 c primitiver Truncus. β Teilungsstelle der beiden Äste des 1. Aortenbogens.

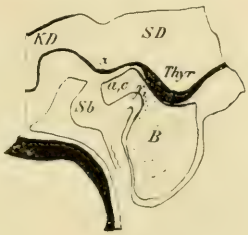

Fig. 9.

Längsschnitt durch einen Hühnerembryo von 6,7 mm g. L. (II Periode). Der Embryo fast soweit entwickelt wie in Fig. 13. B Bulbus. a_1 c primitiver Truncus. γ_1 Trichterförmiges Mündungsstück des primitiven Truncus nach dem Bulbus zu.

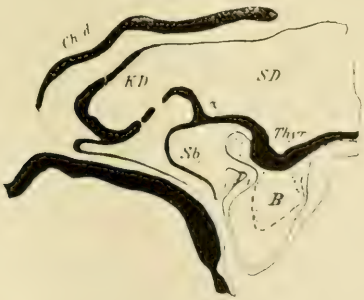

Fig. 10.

Längsschnitt durch einen Hühnerembryo von 6,9 mm g. L. (II/III. Periode). Die Rachenmembran zerfällt; der 1. Aortenbogen ist reduziert. γ_1 verengte Mündung des primitiven Truncus nach dem Bulbus. B Bulbus. KD Kopfdarm. SD Schlunddarm. α Grenze zwischen beiden. Thyr Schilddrüse. Ch. d. Chorda dorsalis.

gungen ansehen [1]). Gegen die Mitte des dritten Tages wird diese Verengung aber stärker. Sie kommt ganz unter die Schilddrüse zu liegen und wird zu einem spaltförmigen Lumen. Die Abbildung Figg. 8 $10\gamma_1$ zeigen die allmähliche Verengung der Eingangsstelle im Längsschnitt. Die Form wirkt zuletzt nicht mehr hämodynamisch, d. h. sie ist nicht mehr dazu bestimmt, Zirkulationswiderstände abzuschwächen. Wir haben in ihr vielmehr eine Sperrvorrichtung zu sehen, die der Blutverteilung dient und den Hauptblutstrom vom ersten Aortenbogen ablenkt.

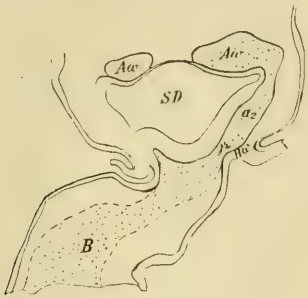

Fig. 11.

Querschnitt durch einen Hühnerembryo von 6,4 mm g. L. (II. Periode) in der Region des 2. Aortenbogens. γ_2 trichterförmige Mündung des Bulbus in den 2. Aortenbogen. B Bulbus. a_2 2. Aortenbogen. Hw Herzwand. Aw Aortenwurzel. SD Schlunddarm.

Beim zweiten Aortenbogen finden wir am Anfang des dritten Tages ein konisches Mündungsstück mit nachfolgender Erweiterung des Gefässes. Es kehrt dasselbe so regelmässig wieder, dass es sicherer noch als die ähnliche Form des primitiven Truncus als eine im Dienst der Blutzirkulation stehende Einrichtung aufzufassen ist (Fig. $11\gamma_2$). Die äussere Wand des Conus wird hier von der Herzwand (Hw.) gebildet. Sie ist daher kontrahierbar und kann nach Bedürfnis eingestellt werden. Diese eigentümliche Form des Aortenbogeneingangs finden wir

[1]) Weisbach-Herrmann, Lehrbuch der theoretischen Mechanik. 5. Aufl. S. 1035 f.

jedoch bei dem zweiten Aortenbogen erst in der Zeit, in welcher der Blutstrom ungefähr in gleicher Stärke auf den ersten und auf den zweiten Aortenbogen verteilt ist. Am Ende des zweiten Tages ist sie noch nicht deutlich ausgeprägt (Fig. 2 links) und gegen die Mitte des dritten Tages verschwindet sie wieder. Die Verengung wird dann auch beim zweiten Aortenbogen so stark, dass wir sie wie beim ersten Aortenbogen als Sperrvorrichtung anzusehen haben. Sie tritt, der asymmetrichen Anordnung der Aortenbogen entsprechend, zuerst auf der linken Seite

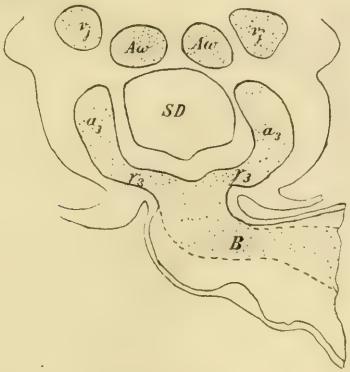

Fig. 12.

Querschnitt durch einen Hühnerembryo von 4,3 mm Ql. (III. Periode) in der Region des 3. Aortenbogens. B Bulbus. a_3 3. Aortenbogen. γ_3 Mündung des Bulbus in den 3. Aortenbogen. Aw Aortenwurzel. Vj Vena jugularis.

auf. Wir haben sie hier in Fig. 4 im Querschnitt. Doch behält der zweite Aortenbogen in seinem weiteren Verlauf zunächst noch die alte Weite bei. Der Hauptblutstrom wird aber von der Mitte des dritten Tages an durch den dritten Aortenbogen geleitet.

Bei letzterem finden wir hinsichtlich der Form des Mündungsstückes nach dem Bulbus zu dieselben Verhältnisse wie bei dem zweiten Aortenbogen. Er zeigt die gleiche hämodynamische Form wie dieser und zwar tritt sie auch bei ihm erst von dem Zeitpunkt an auf, wo der Hauptblutstrom auf ihn über-

gegangen ist (Fig. 12 γ_3). Es ist für die Deutung derselben nicht ohne Bedeutung, dass sie hier fast ganz ins Mesenchym fällt, d. h. nicht mehr von der Herzwand gebildet wird (Fig. 12 γ_3, links). Vom Ende des dritten Tages an, wo sich der Bulbus in einen langen Schlauch verwandelt und ein allmählicher Übergang in die Aortenbogen stattfindet, ist eine besondere hämodynamische Form des unteren Mündungsstückes nicht mehr zu erkennen (Figg. 5—7).

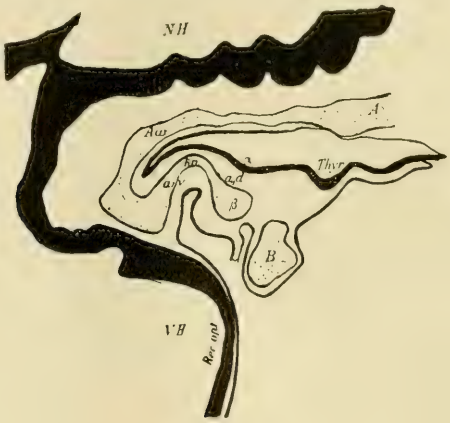

Fig. 13.

Längsschnitt durch einen Hühnerembryo von 6,7 mm g. L. (II. Periode). Schnitt durch den 1. (linken) Aortenbogen. Aw Aortenwurzel. Kn, a_1 v, a_1 d, β Knie, ventraler, dorsaler Schenkel, Teilungsstelle des 1. Aortenbogens. B Bulbus. Thyr Schilddrüse. α Grenze zwischen Kopf- und Schlunddarm.

Ganz zweifellos hämodynamische Formen finden wir dagegen wieder an der Mündung der Aortenbogen in die Aortenwurzeln. Der erste Aortenbogen bildet allerdings während der ganzen Zeit seines Bestehens bei dem Übergang in die Aortenwurzel ein Doppelknie (Figg. 13, 8), das hämodynamisch so ungünstig als möglich ist. Und auch die Mündungen der zweiten und dritten Aortenbogen in die Aortenwurzel sind in der ersten Hälfte des dritten Tages noch wenig differenziert (Fig. 14). Da-

gegen ist auf den späteren Entwickelungsstufen besonders beim dritten Aortenbogen eine Anpassung an die Zirkulationsverhältnisse unverkennbar vorhanden. Sie tritt bei letzterem um so schärfer hervor, als der ihn passierende Blutstrom seine Richtung ändert. Während diese bis zur Mitte des dritten

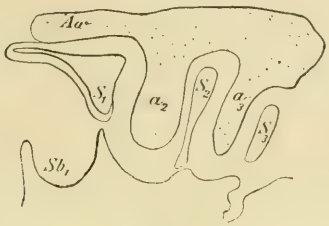

Fig. 14.

Längsschnitt durch einen Hühnerembryo von 7,6 mm g. L. (II./III. Periode. Der Schnitt ist durch Aortenwurzel und Mündung des 2. und 3. Aortenbogens gelegt. SB_1 1. Schlundbogen. S_1—S_3 1.—3. Schlundtasche. a_2—a_3 2.—3. Aortenbogen. Aw Aortenwurzel.

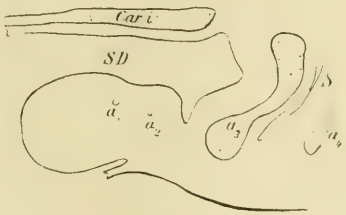

Fig. 15.

Längsschnitt durch einen Hühnerembryo von 5 mm Ql. (IV. Periode). SD Schlunddarm. S_3 3. Schlundtasche. a_1—a_4 1.—4. Aortenbogen. Car. i. Carotis interna.

Tages nach hinten geht, wendet sie sich in dem Masse, wie der zweite Aortenbogen schwindet, nach vorn. Dementsprechend ist seine Mündung in Fig. 14 nach hinten, in Fig. 15 nach vorne geschwungen. Sehr interessante Verhältnisse finden wir bei einem Embryo von 4,6 mm Ql. Hier ist die Rückbildung des zweiten Aortenbogen, der asymmetrischen Ausbildung

der hinteren Aortenbogen entsprechend, auf den beiden Seiten verschieden weit fortgeschritten. Während auf der einen Seite (Fig. 17) der zweite Aortenbogen (a_2) fast ganz verschwunden bzw. noch weiter reduziert ist, als der erste Aortenbogen (a_1), ist er auf der anderen (Fig. 16 a_2) noch so mächtig, dass er allein die Carotis interna versorgen kann. Die Folge ist, dass auch die Mündung des dritten Aortenbogens in die Aortenwurzel eine verschiedene, dementsprechende Ausbildung erfahren hat (Figg. 16 a_3 und 17 a_3). Da dieselbe an einem

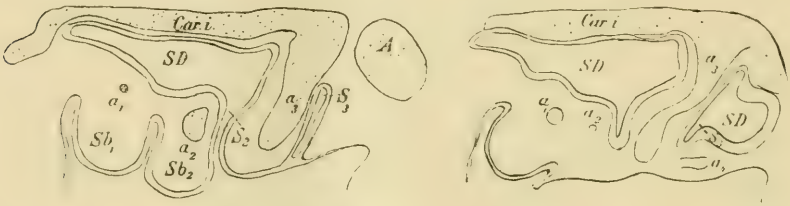

Fig. 16. u. 17.

Längsschnitt durch die linke (Fig. 16) und rechte Seite (Fig. 17) eines Hühnerembryos von 4,6 mm Ql. (Ende der III. Periode). Die Schnitte sind auf beiden Seiten durch die Carotis interna und den 3. Aortenbogen gelegt. a_1—a_4 1.—4. Aortenbogen. Car. i Carotis interna. SD Schlunddarm. S_2—S_3 2.—3. Schlundtasche. Sb_1—Sb_2 1.—2. Schlundbogen. A Aorta.

Individuum auftritt, liefert sie uns einen überzeugenden Beweis dafür, dass die funktionelle Gestaltung schon auf dieser embryonalen Stufe am Werk ist.

Verlauf und weitere Schicksale der ersten Aortenbogen.

Wie die Mündung, so kommt auch der Verlauf der Aortenbogen zwischen Bulbus und Aortenwurzel für unsere Untersuchung in Betracht. Ganz eigentümlich ist er bei dem ersten Aortenbogen, der in dieser Hinsicht ganz aus dem Rahmen der anderen Aortenbogen herausfällt. Nach dem Schema von Rathke stellt er wie diese eine Querverbindung her und zwar eine solche zwischen der Carotis externa und der Carotis

interna. Tatsächlich ist aber das Gefässpaar, welches bisher als erster Aortenbogen bezeichnet wurde, bei dem Hühnchen niemals gleichzeitig mit der Carotis interna vorhanden. Man kann den ersten Aortenbogen beim Hühnchen überhaupt nicht als eine Querverbindung ansehen. Er kreuzt nicht wie die anderen den Schlunddarm, sondern läuft an seiner ventralen Seite nach vorne, um am Ende des Schlunddarmes angekommen,

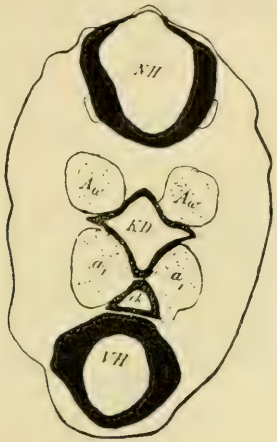

Fig. 18.

Hühnerembryo von 5,9 mm g. L. (I/II. Periode). Querschnitt durch den vorderen Teil des Kopfdarmes. NH Nachhirn. VH Vorderhirn. KD Kopfdarm. Aw Aortenwurzel. a_1 1. Aortenbogen. ek Ektodermales Rohr.

vor demselben umzubiegen und in die Aortenwurzel überzugehen. Über seinen Ursprung aus dem Bulbus haben wir schon gesprochen. Der aus ihm hervorgehende, primitive Truncus teilt sich an der tiefsten Stelle (Fig 13 β). Die beiden so entstehenden Äste bilden nun wieder einen nach oben, je nach dem Grade der Kopfbeuge flacher oder schärfer gekrümmten Bogen. Kurz vor der Mitte des dritten Tages kann man bei ihnen von einem Knie sprechen (Fig. 13 kn) und bei demselben, wenn man die Richtung der Blutzirkulation be-

rücksichtigt, einen hintern, dorsalwärts (a_1 d) und einen vorderen, ventralwärts (a^1 v) gerichteten Schenkel unterscheiden.

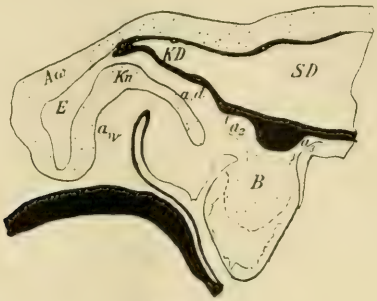

Fig. 19.

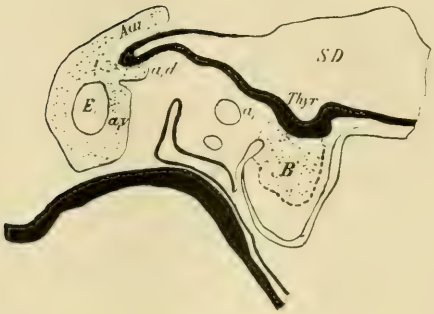

Fig. 20.

Fig. 19—21.

Längsschnitte durch einen Embryo von 7 mm g. L., der einen Übergang von der II. zur III. Periode bildet. Sie zeigen die Reduktion des ventralen Schenkels (a_1v) im Knie des 1. Aortenbogens.

SD Schlunddarm. KD Kopfdarm. B Bulbus. a_1—a_3 1.—3. Aortenbogen. a_1 v ventraler. a_1 d dorsaler Schenkel im Knie des 1. Aortenbogens. Aw Aortenwurzel. E Mesenchymbalken zwischen a_1 v und Aw. E_1 und E_2 Reste dieses Mesenchymbalkens. Thyr Schilddrüse. In Fig. 19 treten in dem Zwischenraum zwischen Endothelhäutchen und Herzwand Differenzierungen der auf früheren Stadien ganz klaren Zwischenmasse auf.

Fig. 19 u. 20.

Linke Seite des Embryos. Der mehr lateral geführte Schnitt Fig. 19 lässt die Reduktion noch nicht erkennen. Erst in dem nach der Mitte zu folgenden Schnitt Fig. 20 ist der Mesenchymbalken (E) zwischen dem ventralen Schenkel (a_1 v) und der Aortenwurzel (Aw) durchbrochen.

Eine durchgreifende Änderung erfährt der erste Aortenbogen kurz vor dem Erscheinen des vierten um die Mitte des 3. Tages (bei etwa 3,5 mm Ql.). Hierbei verschwindet der ventralwärts gerichtete Schenkel (Fig. 13 a_1 v) im Knie des ersten Aortenbogens und es tritt eine direkte Verbindung des dorsalwärts gerichteten Schenkels (a_1 d) mit der Aortenwurzel ein. An der Stelle, wo dieses geschieht, erhielten wir vorher das Querschnittsbild Fig. 18. Auf ihm sehen wir nur eine schmale Trennungsschicht zwischen Aortenbogen und Aortenwurzel, die zum Teil von Mesenchym, zum Teil durch die

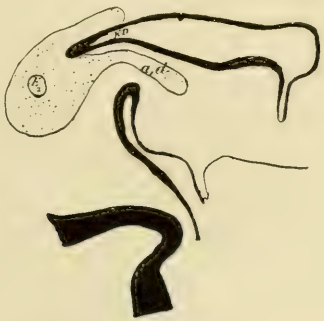

Fig. 21.

Rechte Seite des Embryos. Von dem Mesenchymbalken E in Fig. 19 ist nur noch der kleine Rest E_2 vorhanden.

seitliche Ausstülpung des Kopfdarmes gebildet wird. Diese seitliche Ausstülpung schwindet nun gegen die Mitte des dritten Tages. An Stelle desselben tritt die gerade Darmwand. Zwischen der alten Mesenchymschicht und der neuen geraden Darmwand erfolgt der Durchbruch. Einzelne Längsschnitte zeigen dies mit voller Deutlichkeit. Geht man bei einem Embryo von 7 mm g. L. medialwärts, so erhält man zunächst das Bild Fig. 19. Der absteigende Schenkel (a_1 v) im Knie des Aortenbogens scheint noch vollständig erhalten zu sein. Der nächste Schnitt nach der Mitte zu zeigt jedoch den Durchbruch (Fig. 20). Die Insel (E_1) ist ein Rest des Mesenchymbalkens, welcher in

Fig. 19 noch lateral den Aortenbogen a_1 v und die Aortenwurzel trennt. Auf der anderen Seite unseres Embryos (Fig. 21) ist die Reduktion schon weiter gegangen. Die Insel (E) ist fast verschwunden; die Durchbruchstelle vom Knie des ersten Aortenbogens nach der Aortenwurzel zu ist breiter geworden.

Diese Veränderungen bedeuten einen wichtigen Fortschritt in der Entwickelung des embryonalen Gefässsystems. Man kann beim Embryo einen Haupt- und Nebenkreislauf unterscheiden. In den Hauptkreislauf sind anfangs alle Aortenbogen eingeschaltet. Er geht vom Herzen über die Aortenbogen, die Aortenwurzeln bzw. die Aorta und die Dotter-Arterien nach dem Gefässhof und aus diesem wieder durch die Dottervenen und den Sinus venosus zum Herzen. Im Nebenkreislauf bewegt sich das Blut dagegen durch das Mesenchym des Embryonalkörpers, in das es durch Diffusion aus den Gefässen des Hauptkreislaufes eintritt; es wird dann in den Körpervenen wieder gesammelt und durch den Ductus Cuvieri in den Sinus venosus geleitet, von wo es mit dem Blut aus dem Hauptkreislauf in das Herz zurückgelangt. Physiologisch muss man den Hauptkreislauf der Embryonen dem kleinen Kreislauf der erwachsenen Wirbeltiere + Pfortadersystem gleichstellen, den Nebenkreislauf der Embryonen dem grossen Kreislauf der erwachsenen Wirbeltiere. Es ist dabei zu beachten, dass sich, wie bei den Amphibien und Reptilien, das venöse Blut aus dem Nebenkreislauf der Embryonen mit dem arteriellen des Hauptkreislaufes im Sinus venosus vermischt.

Das Gefässsystem der Wirbeltierembryonen ändert sich nun von der Mitte des dritten Tages an insofern, als auf dieser Stufe der erste Aortenbogen zugrunde geht und zunächst der zweite und später an Stelle dieses der dritte Aortenbogen aus dem Hauptkreislauf ausgeschaltet und in den Dienst des Nebenkreislaufes gestellt wird. Während früher das in diesen beiden Aortenbogen zirkulierende Blut durch die Aortenwurzeln wieder

Fig. 1a.

Fig. 1b.

Fig. 1c.

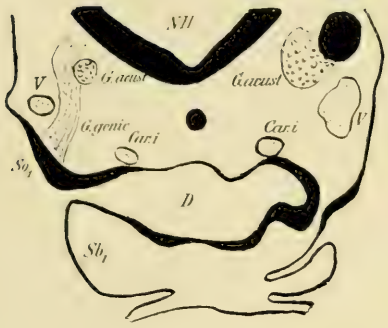

Fig. 2.

Fig. 3.

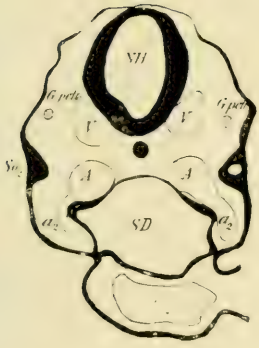

Fig. 4a.

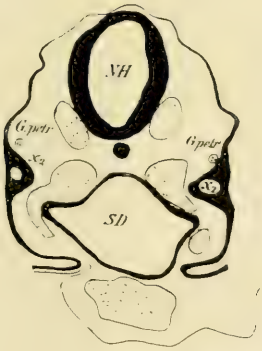

Fig. 4b.

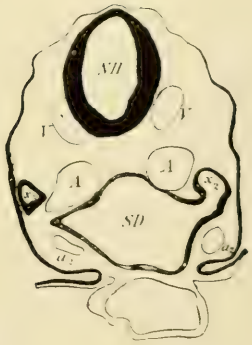

Fig. 4c.

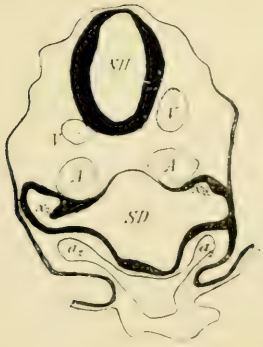

Fig. 4d.

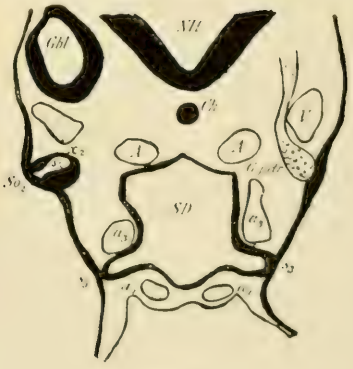

Fig. 5.

Verlag von J. F. Bergmann in Wiesbaden.

rückwärts zum Gefässhof geleitet wurde, entsteht jetzt aus dem vorderen Teil der Aortenwurzel und dem zweiten bzw. dritten Aortenbogen die Carotis interna. Die Richtung des Blutstromes in dem vorderen Teil der Aortenwurzel hat sich umgekehrt.

Kurze Zeit bleibt noch der dorsalwärts gerichtete Schenkel vom Knie des ersten Aortenbogens als schwaches Gefäss erhalten. Er verschwindet jedoch schliesslich, ohne, wie es scheint, einen irgendwie wesentlichen Baustein für die Bildung des definitiven Gefässsystems bzw. der Carotis externa geliefert zu haben[1]).

Wir haben schon oben hervorgehoben, dass der erste Aortenbogen den anderen nicht analog ist, weil er nicht wie diese eine Querverbindung herstellt (vgl. auch Kastschenko l. c.). Wichtiger noch ist der Umstand, dass er, solange er besteht, für den Kopfteil eine von der späteren wesentlich verschiedene Blutzirkulation bedingt. Erst nach seinem Verschwinden ist das Auftreten einer Carotis interna möglich. Wegen dieses abweichenden Verhaltens wird man ihn vielleicht besser überhaupt nicht als Aortenbogen, sondern als aufsteigende Aortenwurzel oder als primitive Aorta ascendens bezeichnen. Den Namen des ersten Aortenbogens könnte man für den dorsalwärts gerichteten Schenkel des Knies beibehalten, wenn die direkte Verbindung desselben mit der absteigenden Aortenwurzel hergestellt ist (Fig. 21 a_1 d). Doch gehört diese Bildung einem schnell vorübergehenden Übergangszustand an.

Wenn Kastschenko für unsere 1. Periode noch drei kleine Gefässpaare vor der ersten Schlundtasche beschreibt, die von der dorsalen Aorta ausgehen und ventralwärts verlaufen sollen, ohne jedoch den ersten Aortenbogen zu erreichen, so habe ich wohl an einem besonders klaren Präparat eines Embryo

[1]) cfr. Twinning l. c.

von 43 Stunden Ablösungen des Mesenchyms von der äusseren Schlundwand gefunden, welche aus der Aorta entspringenden Gefässen täuschend ähnlich sahen. Dieselben blieben jedoch durch das Endothelhäutchen der Aorta stets deutlich von dieser geschieden. Es öffnete sich an keiner Stelle das Endothelrohr der Aorta in die Pseudogefässe. Nach Kastschenko soll nun das hinterste dieser drei Gefässe in der ersten Hälfte des dritten Tages, wenn bereits der dritte Aortenbogen erschienen

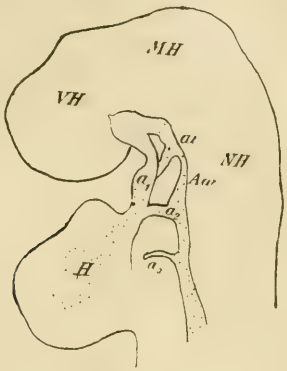

Fig. 22.

Längsschnitt durch einen Hühnerembryo nach Kastschenko. ai „intermediärer Aortenbogen". VH, MH, NH Vorder-, Mittel-, Nachhirn. ai — a_3 1. — 3. Aortenbogen. Aw Aortenwurzel. H Herz.

ist, noch vorhanden sein und annähernd die Stärke des zweiten Aortenbogens erreichen. Er nennt dieses Gefäss den intermediären Aortenbogen (Fig. 22 ai). Erst mit dem ersten Aortenbogen soll er verschwinden. Nach der Zeichnung von Kastschenko ist das Gefäss so stark, dass es nicht übersehen werden könnte. Aber es muss hier irgendwelche Verwechselung vorliegen. Denn ein solches Gefäss, wie es Kastschenko beschreibt, existiert nicht. Man müsste es vor allem auf den Transversalschnitten sehen. Hier findet man wohl in dem ersten Schlundbogen (Sb) zwei Gefässe. Dieselben entsprechen aber

dem dorsalen und ventralen Schenkel des Knies im ersten Aortenbogen (Fig 23 a_1 v und a_1 d). Auf der linken Seite in das Knie selbst getroffen (a_1 kn). Der dorsale Schenkel, der aus dem primitiven Truncus aufsteigt, geht im Knie in den ventralen Schenkel über. Verfolgt man diesen nach unten, so sieht man ihn in die absteigende Aortenwurzel umbiegen. Über diese Verhältnisse kann, wenn man die Transversalschnitte verfolgt und dabei den Längsschnitt Fig. 13 vergleicht, kein

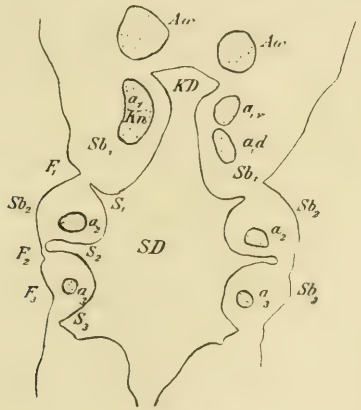

Fig. 23.

Transversalschnitt durch einen Embryo der II. Periode. Auf der linken Seite ist im 1. Schlundbogen das Knie (Kn) des 1. Aortenbogens getroffen. Es geht hier der aus dem primitiven Truncus aufsteigende dorsale Schenkel (a_1d) in den ventralen Schenkel (a_1 v) über; auf der rechten Seite sieht man die beiden Schenkel (a_1 d und a_1 v).

Zweifel bestehen. Ein anderes Gefäss als diese beiden Durchschnitte des ersten Aortenbogens trifft man im ersten Schlundbogen nicht an.

Die hinteren Aortenbogen kreuzen den Schlunddarm. Sie steigen anfangs gerade auf, so dass sie bis zur Mitte des dritten Tages fast senkrecht auf der Aortenwurzel stehen (Fig. 14). Hinsichtlich des zweiten Aortenbogens ist noch besonders hervorzuheben, dass die Weite desselben auch nach

der Verengung des Eingangsstückes, wie bereits erwähnt, noch eine Zeitlang unverändert bleibt. Es muss daher der Blutstrom in ihm eine geringere Geschwindigkeit haben. Nach dem Auftreten des fünften Aortenbogens in der ersten Hälfte des vierten Tages schwindet der zweite Aortenbogen[1]). Auch er geht nur zum kleinsten Teil in die Carotis (externa) über.

Verfolgt man auf den Schnitten in der Periode von 3,5 mm bis zu 5,5 mm Ql den Ursprung der beiden ersten Aortenbogenreste, so sieht es so aus, als ob zunächst der erste aus dem zweiten und später der zweite aus dem dritten Aortenbogen entspringe. Tatsächlich gehen sowohl der erste wie der zweite Aortenbogen aus dem primitiven Truncus hervor, der so eng geworden ist, dass man ihn leicht für einen Teil des zweiten bzw. dritten Aortenbogens hält.

Auf die Umwandlung des dritten Aortenbogens und die Entstehung der definitiven Carotis externa, die Twinning beschrieben hat, brauchen wir hier nicht einzugehen.

Die mechanischen Widerstände in den Aortenbogen.

Wir wollen nach dieser Darstellung der Formverhältnisse versuchen, eine Übersicht über die einzelnen Momente zu gewinnen, aus denen sich der mechanische Widerstand zusammensetzt, welchen der Blutstrom in den Aortenbogen in der Zeit vom Anfang des dritten bis zur Mitte des vierten Tages erfährt.

Die Grösse des Widerstandes in einem Rohrsystem kann nicht theoretisch abgeleitet, sondern nur durch Versuche festgestellt werden. Letztere hat man nun nur für ein starres System in genügendem Umfange vorgenommen; man konnte daher auch nur für ein solches Formeln aufstellen. Wenn wir diese unserer Untersuchung zugrunde legen, so dürfen wir

[1]) cfr. auch A. Soulié et C. Bonne, Les cinq arcs branchiaux et les six arcs aortiques de l'embryon de taupe. Journal de l'Anatomie et de la Physiologie. Paris 1908.

nicht ausser acht lassen, dass wir dabei notwendig zu höheren Widerständen kommen, als tatsächlich in dem elastischen System der Aortenbogen vorhanden sind. Es kann sich daher bei dieser Untersuchung nur um Ermittelung angenäherter Werte handeln.

Ein erster Kraftverlust entsteht in den Aortenbogen dadurch, dass der Reibungswiderstand in einem engen Gefäss grösser ist, als in einem weiten. Dazu kommt bei den Aortenbogen noch, dass, wie wir sahen, die Summe der Querschnitte der drei gleichzeitig vorhandenen Aortenbogenpaare kleiner ist als die der Querschnitte der Aortenwurzeln und dass darum die mittlere Geschwindigkeit in den Aortenbogen grösser sein muss als in den Aortenwurzeln. Es ist nun

$$\omega_1 = \xi \cdot \frac{1}{d} \cdot \frac{v^2}{2g}$$ [1])

wenn ξ der Reibungskoeffizient für das Blut [2]), l die Länge des Gefässes, v die Geschwindigkeit des Blutstromes bezeichnet. Nehmen wir drei gleichweite Aortenbogenpaare an, so ist die Reibung in diesen nach obiger Formel $2^1{}_2$ mal so gross als sie in der einfachen Aorta sein würde. Da die durchschnittliche Geschwindigkeit des Blutstromes nun ausserdem noch in den Aortenbogen $1^1/_2$ mal so gross ist als in den Aortenwurzeln, so wird dadurch der Reibungswiderstand noch einmal auf das $2^1/_4$ fache erhöht.

Ein weiterer Widerstand entsteht, wenn ein Flüssigkeitsstrom, wie es bei dem Übergang des Blutes aus dem Bulbus in die Aortenbogen der Fall ist, aus einem weiten Gefässe in ein enges eintritt. Dieser Widerstand wird durch die Kontraktion des Flüssigkeitsstrahles und die dabei gebildeten Wirbel verursacht. Bei einem unvermittelten Übergang gilt für ihn die Formel:

[1]) Weisbach-Herrmann, Lehrbuch der theoretischen Mechanik. 9. Aufl. S. 1012.

[2]) Nach Thoma sechsmal so gross als der des Wassers

$$\omega_2 = \left(\frac{1}{\alpha} - 1\right)^2 \cdot \frac{v^2}{2g}\ ^1),$$

wobei α den Kontraktionskoeffizienten der Flüssigkeit bezeichnet. Setzte man z. B. für α den für das Wasser gefundenen Wert 0,64 ein, so würde der Widerstand $\omega_2 = 0{,}316 \cdot \frac{v^2}{2g}$ sein und fast ein Drittel der lebendigen Kraft des Blutstromes verzehren. Er lässt sich jedoch vermeiden, wenn die Form des Ansatzrohres der Form des Flüssigkeitsstrahles angepasst ist. Dass dies bei den Aortenbogen stattfindet, kann man von vorneherein annehmen, da das Endothel durchweg dem W. Roux-schen Gesetze folgt, also dadurch, dass es dem Flüssigkeitsstosse ausweicht, eine der Form des Flüssigkeitsstrahles sich anschmiegende Gestalt annimmt. Diese Voraussetzung wird durch die Untersuchung bestätigt. Die eigentümlichen Formen, welche wir für die Mündung der Aortenbogen nach dem Bulbus zu gefunden haben, entsprechen ihr. Übrigens bleibt auch bei der vorteilhaftesten Form der Mündung ein Widerstand, der durch die Reibung der Flüssigkeit an der Wand der Mündung entsteht und beim Wasser etwa 5% der lebendigen Kraft des Flüssigkeitsstrahles beträgt, übrig.

Einen dritten Verlust an Arbeitskraft bedingt der Austritt des Blutstromes aus dem Aortenbogen in die Aortenwurzel, wenn die Geschwindigkeit in beiden verschieden ist. Dieser Verlust wächst mit der Grösse der Differenz. Es ist

$$\omega_3 = \left(\frac{v_1 - v_2}{2g}\right) \cdot \frac{G_1 \cdot G_2}{G_1 + G_2}\ ^2)$$

wenn v_1 die Geschwindigkeit in den Aortenbogen, v_2 die in den Aortenwurzeln G_1 und G_2 die Gewichte der bezüglichen Blutmassen pro Sekunde sind. Eine Geschwindigkeitsdifferenz müssen wir nun annehmen. Es wachsen nämlich die Wider-

[1]) Weisbach-Herrmann, l. c. S. 1031.
[2]) Weisbach-Herrmann, l. c.

stände in den Aortenbogen von hinten nach vorne. Da die Flüssigkeit sich stets in der Richtung des geringsten Widerstandes bewegt, muss der Blutstrom zunächst den in dieser Hinsicht günstigsten Aortenbogen benutzen. Er wird hier seine Geschwindigkeit so lange steigern, bis die mit der Geschwindigkeit wachsenden Widerstände so gross sind wie der Widerstand in den anderen Aortenbogen. Wie gross die Geschwindigkeitsdifferenz tatsächlich ist und bis zu welchem Betrage damit der Arbeitsverlust an dieser Stelle anwächst, lässt sich nicht sagen. Beide sind wahrscheinlich nicht bedeutend, aber sie sind jedenfalls vorhanden.

Sehr grosse Arbeitsverluste entstehen dagegen durch die Richtungsänderung, welche der Blutstrom erfährt, wenn er in die Aortenbogen eintritt und wenn er sie verlässt. Für den Widerstand, welcher durch die Richtungsänderung des Blutstromes bei seinem Eintritt in die Aortenbogen entsteht, gilt die Formel, welche Weisbach durch Versuche für ein schiefes Ansatzrohr gefunden hat. Es ist $\omega_4 = \zeta + 0{,}303 \sin \delta + 0{,}226 \sin \delta^2$, wobei ζ der Arbeitsverlust ist, welcher bei einem geraden Ansatzstück stattfindet[1]). Der Widerstand wächst mit der Grösse des Winkels. Bei 60° wird, wenn wir ζ nicht berücksichtigen, da es schon bei ω_2 in Ansatz gekommen ist, $\omega_4 = 0{,}432 \frac{v^2}{2g}$; bei 90° $= 0{,}529 \frac{v^2}{2g}$. In der Periode bis zur Mitte des dritten Tages kommt für ω_4 besonders der linke zweite und der linke dritte Aortenbogen in Betracht, die einen Winkel von mehr als 90° mit der Bulbusachse bilden (Fig. 4). Später führt, wie wir sahen, ein im rechten bzw. stumpfen Winkel von der Bulbusachse kopfwärts abbiegender Truncus das Blut dem zweiten bzw. dritten und vierten Aortenbogen zu (Fig. 5—7). Auch für ihn gilt der Widerstand ω_4. Je mehr jedoch der Bulbus zu

[1]) Weisbach-Herrmann, l. c. S. 1005.

einem engen Schlauch wird, dessen Durchmesser zu dem eines stärkeren Gefässes herabsinkt, treten für die Blutbewegung andere Gesetze in Kraft. Auf dem Stadium von 5,9 mm Ql. (Fig. 7) werden die Kraftverluste ausserdem durch die kropfartige Krümmung, in welcher der Truncus an den Bulbus ansetzt, wesentlich herabgesetzt.

Die Hindernisse, welche für die Blutbewegung durch die Richtungsänderung bei dem Übergang aus den Aortenbogen in die Aortenwurzel entstehen, sind besonders in der ersten Hälfte des dritten Tages sehr gross. Man kann sich die lebendige Kraft bei dieser Richtungsänderung in zwei Komponenten zerlegt denken, von denen die eine auf der neuen Stromrichtung senkrecht steht, während die andere ihr parallel ist. Würde die senkrechte Komponente ganz unwirksam, so wäre $\omega_5 = \sin \varepsilon$, wenn ε der Winkel ist, um welchen die neue Richtung von der alten abweicht. Bei $\varepsilon = 90^0$ wäre dann $\omega_5 = 1$ oder die ganze lebendige Kraft des bewegten Blutstromes würde von dem Widerstand verzehrt. Das ist nun bei der Bewegung einer Flüssigkeit in Röhren nach den angestellten Versuchen nicht ganz richtig. Weisbach-Herrmann gibt für den Widerstand in einem Knierohr die Formel $\omega_5 = 0{,}9547 \sin \delta^2 + 2{,}047 \sin \delta^4$ [1]), wenn δ gleich $^1/_2 \varepsilon$ oder gleich dem halben Ablenkungswinkel ist. Es wird für

$$^1/_2 \varepsilon \text{ oder } \delta = 40^0: \ \omega_5 = 0{,}740 \ \frac{v^2}{2g};$$

$$^1/_2 \varepsilon \text{ oder } \delta = 45^0: \ \omega_5 = 0{,}948 \ \frac{v^2}{2g};$$

$$^1/_2 \varepsilon \text{ oder } \delta = 70^0: \ \omega_5 = 2{,}431 \ \frac{v^2}{2g}.$$

Man kann annehmen, dass in der ersten Hälfte des dritten Tages der erste Aortenbogen ein Doppelknie von etwa 140°, der zweite und dritte Aortenbogen ein Knie von 80—90° bildet.

[1]) Weisbach-Herrmann, l. c. S. 1044.

Wir kommen daher nach der Weisbachschen Formel für diese Periode, in welcher etwa die Hälfte des Blutes das erste Aortenbogenpaar passiert, zu einem mechanischen Verlust allein durch die Richtungsänderung des Blutstromes beim Eintritt in die Aortenwurzeln, der 100—200% der lebendigen Kraft des Blutstromes beträgt. Dieser Widerstand wird später durch die Mündungsform der Aortenbogen nach den Aortenwurzeln zu verringert. Es bedeutet nämlich in mechanischer Hinsicht einen wesentlichen Vorteil, wenn die Richtungsänderung statt in einem Knie in einem gekrümmten Kropf erfolgt. Für den Kropf gilt nach Weisbach die Formnl[1])

$$\omega_6 = \left[\sqrt{\frac{R+2d}{R}} - 1\right]^2 \cdot \frac{v^2}{2g}$$

wenn d den Durchmesser des Rohres, R den Radius der Kropfkrümmung bezeichnet. Man ersieht aus der Formel, dass der Widerstand abnimmt, wenn R im Verhältnis zu d wächst. Wird R so gross, dass d dagegen verschwindet, so ist ω_6 annähernd $= 0$. Schon bei $R = 5\ d$ ist ω_6 nur noch $= 0{,}131\ \frac{v^2}{2g}$.

Wie wir sahen, rundet sich nun das Mündungsstück besonders des dritten Aortenbogens nach der Seite hin, nach welcher das Blut strömt, immer mehr ab, und geht schliesslich in einem weit geschwungenen Bogen in die neue Richtung über. Dass es sich bei dieser Anpassung nicht um einen ererbten Mechanismus, sondern um eine funktionelle Gestaltung handelt, tritt besonders da hervor, wo eine verschiedene Anpassung an rechts und links verschiedene hämodynamische Bedingungen erfolgt. Solche Verschiedenheiten sind, wie wir bereits erwähnten, tatsächlich vorhanden. Sie entstehen durch die Neigung des Bulbus gegen die horizontale Querachse des Embryos (Seite 11). Da der Grad und die Art der Neigung zufällig sind, kann die verschiedene Form der Anpassung an die Verhältnisse nicht vererbt sein.

[1]) Weisbach-Herrmann, l. c. S. 1046.

Ich möchte hier noch einmal auf das in dieser Hinsicht charakteristische Verhalten des Embryos von 4,6 mm Ql. (vergleiche oben Seite 191) hinweisen. Die Unterschiede in der Mündungsform sind hier, weil individuell, nicht gross, aber sie sind unverkennbar vorhanden.

Überschlägt man die Widerstände ω_1—ω_5, wie sie besonders am dritten Tage der Entwickelung vorhanden sind, so würde der durch sie entstehende Kraftverlust bei einem starren System ein Mehrfaches der lebendigen Kraft des Blutstromes betragen. Nehmen wir für das elastische System der Aortenbogen, entsprechend der Drucksteigerung bei einer hochgradigen Arteriosclerose, auch nur die Hälfte von der Wirkung jener Widerstände an, so müssen dieselben die lebendige Kraft des embryonalen Blutstromes immer noch vernichten.

Die Geschwindigkeit des Blutstromes bleibt natürlich erhalten, auch wenn die lebendige Kraft desselben an verschiedenen Stellen seines Verlaufes zur Überwindung der Widerstände verbraucht wird. Denn das mechanische Moment besteht bei der Blutzirkulation aus dem Druck a tergo und der lebendigen Kraft des bewegten Blutes. In dem Masse, in welchem letztere durch Widerstände verzehrt wird, wird sie auf Kosten des Druckes a tergo von neuem erzeugt. Nicht die Geschwindigkeit, sondern der Druck ist hinter den Hindernissen geringer als vor denselben.

Dass sich die Aortenbogen trotz der durch sie verursachten Kraftverluste erhalten haben, muss um so mehr auffallen, als die gestaltenden Reaktionen der Gefässwände, wie Roux[1]) nachgewiesen hat, gerade darauf hinwirken, die Widerstände der Blutzirkulation möglichst zu vermindern. Bei Gabelungen der Gefässe sind nach ihm die abgehenden Äste an den Ursprungsstellen in der Regel so gerichtet und gestaltet, dass die

[1]) W. Roux, Dissertation 1878. Derselbe, Theorie der Gestaltung der Blutgefässe, l. c.

Reibungswiderstände auf ein Minimum reduziert werden. Und diese „funktionelle Gestaltung" greift bei dem Gefässsystem sehr früh Platz. Dass dies auf der Entwickelungsstufe, in welcher die Aortenbogen auftreten, schon der Fall ist, geht aus den oben angeführten Tatsachen hervor. Wenn sie so die Widerstände in den Aortenbogen möglichst herabzudrücken sucht, warum hat sie die Aortenbogen selbst nicht beseitigt? Die Frage drängt sich um so mehr auf, als die Vernichtung der lebendigen Kraft des Blutstromes bei dem Embryo einen relativ sehr grossen Verlust an mechanischer Arbeit bedeutet. Beides fällt an sich nicht zusammen. Der Verlust an mechanischer Arbeit könnte auch dann, wenn die Widerstände volle hundert Prozent der lebendigen Kraft verzehren, unbedeutend sein. Es kommt dabei eben alles auf die Grösse der letzteren an, und diese ist wieder abhängig von der in der Sekunde bewegten Blutmenge und der Geschwindigkeit des Blutstromes. Blutmenge und Geschwindigkeit des Blutstromes sind nun beim Embryo sehr gross. Bei der Blutmenge handelt es sich dabei natürlich nur um die relative Grösse. Man muss, um sich über dieselbe ein Urteil zu bilden, das Verhältnis des Herzvolumens zum Volumen des übrigen Körpers und die Anzahl der Herzkontraktionen beim erwachsenen Individuum und beim Embryo miteinander vergleichen. Bei letzterem beträgt jenes etwa den achten bis zehnten Teil des Körpers, die Anzahl der Herzkontraktionen 130—150 in der Minute. Diese starke Blutbewegung ist beim Embryo in erster Linie darauf zurückzuführen, dass bei der Entwickelung eine stärkere Nahrungszufuhr erforderlich ist als beim einfachen Stoffwechsel. Dazu kommt noch ein doppelter Umstand. Zunächst die ausserordentliche Länge der Gefässe, welche aus dem Körper heraustreten und den an Ausdehnung den Embryonalkörper um das Vielfache übertreffenden Gefässhof bilden; dann aber auch eine scheinbar unzweckmässige Blutzirkulation. Von dem Blute,

welches das Herz passiert, kehrt der grössere Teil durch die Aorta und die Dotterarterie wieder in den Dotterkreislauf zurück, ohne zur Ernährung des Embryos etwas beigetragen zu haben. Es ist mit dem Mesenchym des Embryonalkörpers überhaupt nicht in Berührung gekommen. Umgekehrt tritt das venöse Blut der Körpervenen, ohne im Dotterkreislauf erneuert worden zu sein, noch einmal in das Herz ein. Das ganze Blut muss daher beim Embryo, um die gleichen physiologischen Funktionen wie beim erwachsenen Huhn zu erfüllen, statt einmal zweimal durch das Herz getrieben werden, natürlich nur scheinbar ohne Grund; denn ein so wichtiger Vorgang hat notwendig eine bestimmte morphogenetische oder physiologische Ursache. Aber wie dem auch sein mag, die Herzarbeit wird dadurch jedenfalls verdoppelt.

Ebenso wie die relative Blutmenge ist die Geschwindigkeit des Blutstromes beim Embryo sehr bedeutend. Auch beim erwachsenen Individuum findet vielfach aus physiologischen Gründen die Zerteilung und Wiedervereinigung von Gefässstämmen statt. Doch ist in solchen Fällen die Geschwindigkeit des Blutes in den netzartigen Bahnen stets eine minimale und beträgt wohl selten mehr als 1 mm in der Sekunde. Dass sie beim Embryo sehr viel höher ist, kann man schon daraus schliessen, dass die Blutmenge des grossen Herzens zweimal in der Sekunde die winzig kleinen, nur mit der Lupe erkennbaren Kanäle der Aortenbogen passieren muss. Es lässt sich übrigens die Schnelligkeit des Blutstromes in den Aortenbogen bzw. Aortenwurzeln aus dem Herzinhalt, dem Lumen der Aortenwurzeln und der Anzahl der Herzschläge auch berechnen. Allerdings kommt man dabei, wie bei den Widerständen, nur zu angenäherten Werten. Denn eine genaue Bestimmung des Inhalts des Herzens ist nach Schnitten nicht möglich, da wir dasselbe im Präparat meist nur in halbgefülltem Zustande vor uns haben.

Wie wir es da sehen, besteht es aus einem inneren engen und aus einem äusseren weiten Schlauch, von denen der erstere von einem feinen Endothelhäutchen, der letztere von der Herzwand gebildet wird. Beide liegen in dem hinteren Teil des Herzens einander an; in dem vorderen sind sie durch einen Zwischenraum getrennt. Nur in dem Endothelschlauch trifft man die Blutkörperchen an.

Zwischen Endothel und Herzwand muss, wie die spätere Entwickelung zeigt (Fig. 19), auch in vivo ein Zwischenraum vorhanden und von einem Bildungsstoff erfüllt sein, der das Material für die definitive Herzwand hergibt. Der Endothelschlauch entspricht daher dem Herzlumen, doch ist derselbe in den Präparaten stark kontrahiert und es fragt sich, wie weit wir ihn uns bei der Diastole ausgedehnt zu denken haben.

Durch Momentphotographien des pulsierenden Herzens würde sich wahrscheinlich die Schwingungsweite der Herzwand feststellen lassen und sich damit ein sicherer Anhalt für die Berechnung der bewegten Blutmenge ergeben. Ich habe sie zunächst, um nur eine ungefähre Vorstellung von ihr zu gewinnen, unter der Voraussetzung berechnet, dass sich der Endothelschlauch bei der Diastole in der Stellung befindet, welche im Präparat die äussere Herzwand einnimmt. Wenn man bedenkt, dass das Endothel im hinteren Teil des Herzens der äusseren Herzwand anliegt und auch vorne meist nur ein unbedeutender Zwischenraum zwischen beiden vorhanden ist — grösser ist er nur im Bulbus — so dürfte das bei dieser Annahme gefundene Resultat als die untere Grenze für die Grösse des Herzens in der Diastole anzusehen sein.

Die Systole kann bei dem Mangel eines Ventils nur in einer von hinten nach vorne fortschreitenden Zusammenziehung des Herzschlauches bestehen, bei der dann die gallertartige Zwischenmasse zwischen Herzwand und Endothel vielleicht

wie eine Gummieinlage wirkt und einen vollständigen Abschluss herstellt.

Berechnet man unter den obigen Voraussetzungen die Blutmenge des Herzens in der Diastole, so findet man bei einem Embryo vom Ende des zweiten Tages (5,9 mm g. L.), dessen Herzschlauch eine Länge von 800 μ und einen Durchmesser von 300 μ hat und dessen Aortenwurzeln hinter der Mündung der Aortenbogen einen Durchmesser von 100 μ zeigen, eine Geschwindigkeit des Blutstromes in den Aortenwurzeln von 7,2 mm in der Sekunde. Viel grösser wird sie auf der nächsten Stufe, in der ersten Hälfte des dritten Tages. Man erkennt dies schon, wenn man die Schnitte der betreffenden Embryonen nur flüchtig vergleicht. Der Herzschlauch wächst schnell, der Durchmesser der Aortenwurzeln nimmt aber eher ab als zu. Bei dem Embryo von 7,4 mm g. L. mit drei Aortenbogen fand ich nach einem zu dem Behufe angefertigten Modell eine Länge des Herzschlauches von 1800 μ bei einem Durchmesser von 400 μ, während der Durchmesser der Aortenwurzel hinter der Mündung des dritten Aortenbogens der gleiche wie beim Embryo 5,9 mm g. L. geblieben war. Die Geschwindigkeit des Blutstromes ist danach hier auf 28,8 mm in der Sekunde gestiegen. Das ist die 60 fache Geschwindigkeit des Sekundenzeigers einer gewöhnlichen Taschenuhr.

Inwieweit die Aortenbogen bzw. Aortenwurzeln unter dem Herzdruck ausgedehnt und erweitert werden, musste unberücksichtigt bleiben. Die Voraussetzungen für die Berechnung der absoluten Grösse der Blutgeschwindigkeit in den Aortenwurzeln können daher, wie wir bereits bei der Bestimmung des Herzvolumens hervorheben mussten, nur eine bedingte Geltung für sich in Anspruch nehmen. Dagegen steht die Steigerung der Geschwindigkeit zweifellos fest. Wächst aber die Geschwindigkeit wie hier auf das 4 fache, so nimmt der Verlust an lebendiger Kraft um das 16 fache zu. Die Geschwindigkeit

ist ausserdem, was auch ihr absoluter Wert sein mag, in den Aortenbogen jedenfalls grösser als an irgend einer anderen Stelle des embryonalen Körpers. Denn in den Aortenwurzeln ist sie höher als in der sich nach hinten schnell erweiternden Aorta und in den Aortenbogen wieder $1\,^1/_2$ mal so gross als in den Aortenwurzeln.

Ist es schon eine merkwürdige Erscheinung, dass die Aortenbogen überhaupt erhalten geblieben sind, so wird diese Tatsache, wie unsere Betrachtung zeigt, dadurch noch rätselhafter, dass eine Anzahl von Nebenumständen dazu beiträgt, in den Aortenbogen Zirkulationshindernisse von besonderer Grösse entstehen zu lassen. In der Phylogenie allein finden wir keine ausreichende Erklärung dieser Verhältnisse. Es müssen dazu andere Beziehungen herangezogen werden und das können, wie gesagt, kaum andere als physiologische sein.

Die Formen der Schlundfurchen und Schlundtaschen, welche nicht als embryonale Kiemenanlagen gedeutet werden können.

Die erste Schlundfurche und Schlundtasche.

Wie der erste Aortenbogen nimmt auch die erste Schlundfurche und Schlundtasche eine besondere Stellung ein. Bei den hinteren Schlundtaschen bildet am Ende des zweiten Tages das Entoderm des Schlundes tiefe seitliche Aussackungen, die an das Ectoderm herantreten, um die Schlundmembran zu bilden, während das Ectoderm sich noch passiv verhält. Bei der ersten Schlundtasche ist es dagegen das Ectoderm, das zuerst aktiv wird und sich in einer breiten, flachen Einsenkung an den Schlunddarm anlegt.

Aus der flachen Einsenkung des Ectoderms wird am Anfang des dritten Tages eine scharfe von hinten unten nach vorne oben aufsteigende Furche und aus der breiten Berührungsfläche

von Ectoderm und Entoderm eine schmale Zone, welche den Grund der Furche bildet. Wie der Transversalschnitt Fig. 24 zeigt, ist auch jetzt noch im Unterschied von den hinteren Schlundtaschen und Schlundfurchen dieser Stufe die Einsenkung des Ectoderms an der Bildung der Schlundmembran wesentlich beteiligt. In der schrägen Richtung der ersten Schlundfurche und Schlundtasche ist ein weiteres Unterscheidungsmerkmal hinzugekommen. Sie ist dadurch entstanden, dass der Em-

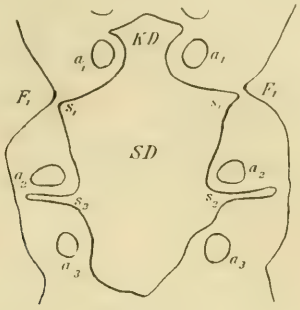

Fig. 24.

Transversalschnitt durch einen Hühnerembryo von 3,2 mm Ql. (II. Periode). Das Ektoderm ist nur bei der Bildung der 1. Schlundtasche wesentlich beteiligt. Die erste Schlundmembran ist nach vorn konvergent. SD Schlunddarm. KD Kopfdarm. $a_1 - a_3$ 1.—3. Aortenbogen. $S_1 - S_2$ 1. und 2. Schlundtasche. F_1 1. Schlundfurche.

bryo im vorderen Teil der Schlundgegend dorsal schneller in die Länge wächst als ventral.

In der Berührungszone stossen Schlundfurche und Schlundtasche bei der ersten wie auch bei den weiter nach hinten liegenden Schlundmembranen nicht gerade aufeinander. Der Grund der einen liegt vielmehr etwas weiter nach vorne als der der anderen. In Durchschnitten sind darum die Spitzen von Schlundfurche und Schlundtasche nicht aufeinander gerichtet (Fig. 24, rechts). Auf diese Weise entsteht da, wo beide sich nähern, statt eines Berührungspunktes bzw. einer Berührungs-

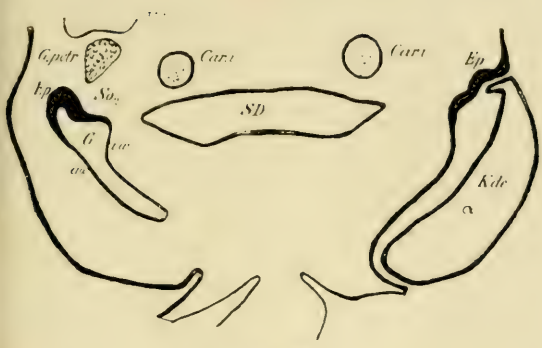

Fig. 6a.

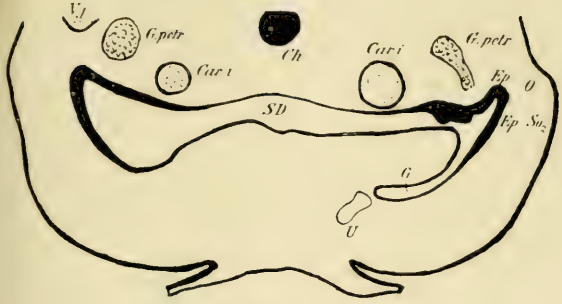

Fig. 6b.

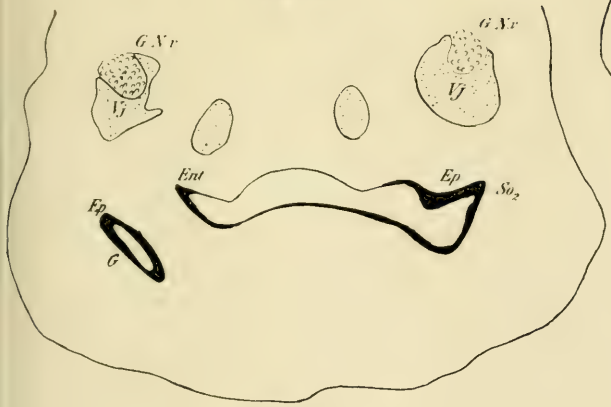

Fig. 7c.

Fig. 8.

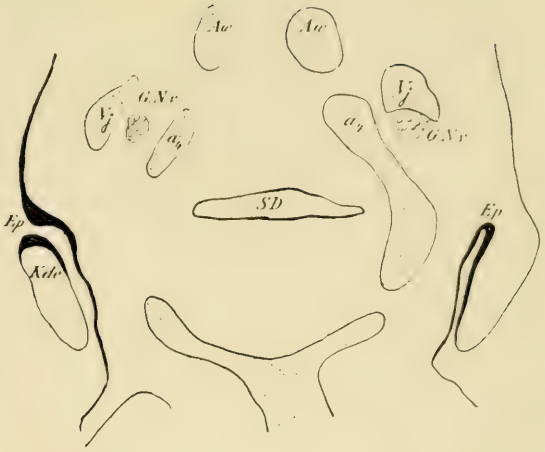

Fig. 7a.

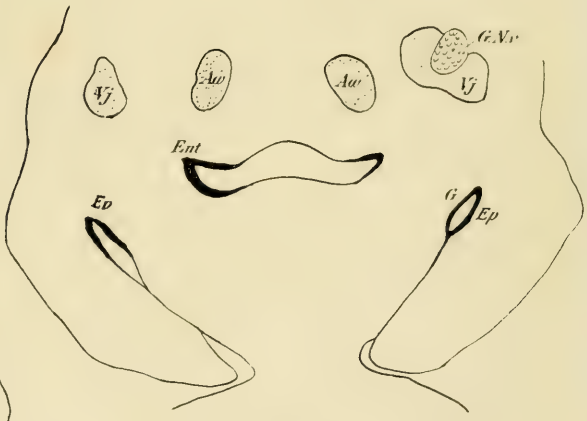

Fig. 7b.

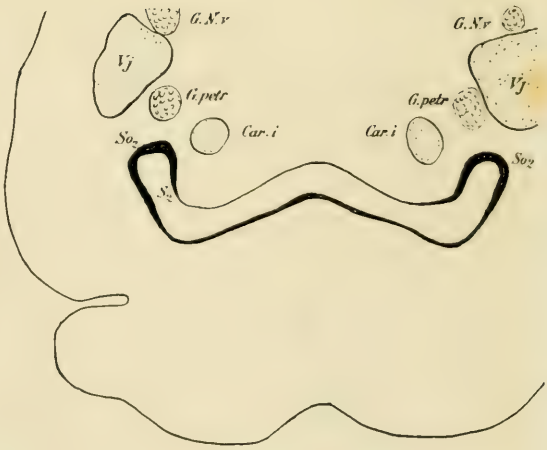

Fig. 7d.

Verlag von J. F. Bergmann in Wiesbaden.

linie, eine die beiden Spitzen verbindende, schräg gestellte Membran.

Als feststehende Regel kann nun gelten, dass die so entstandene Schlundmembran der ersten Schlundtasche bis zur Mitte des dritten Tages niemals zerrissen ist. Nur an der höchsten Stelle der oberen Ausstülpung findet sich, meist nur auf einer Seite, eine kleine Öffnung nach aussen.

Das ändert sich, sobald die Rückbildung des ersten Aortenbogens beginnt. Die Membran zerfällt plötzlich. Um ein Artefakt handelt es sich dabei sicher nicht, da man dann in diesem Fall die Membranreste in der Regel noch sehen würde. Wie deutlich diese hervortreten, wenn eine Zerreissung bei der Rückbildung auch nur beteiligt ist, zeigt besonders schön die Reduktion der Rachenmembran (cfr. S. 58). Von der Membran der ersten Schlundtasche ist dagegen an vielen Stellen schon kurz nach ihrem Einreissen keine Spur mehr vorhanden. Auch das ist nicht richtig, dass nur im oberen Teil der ersten Schlundtasche ein Loch entstehe und bei ihr von einer Schlundspalte überhaupt nicht die Rede sein könne[1]). Die Membran löst sich vielmehr unregelmässig, aber in ihrer ganzen Erstreckung auf. Untersucht man z. B. die Transversalschnitte eines Embryo von 4 mm Ql., so findet man, wenn man die Schnitte von oben nach unten liest ($s = 20\ \mu$), in der oberen Ausstülpung links: 5 Schnitte offen; rechts 5 Schnitte offen, 1 Schnitt geschlossen, 1 Schnitt offen; in der eigentlichen Schlundtasche links: 9 Schnitte offen, 4 Schnitte geschlossen; rechts: 5 Schnitte offen, 7 Schnitte geschlossen.

Dann tritt Mesenchym zwischen Ectoderm und Entoderm ein. Man kann das noch links 6 Schnitte, rechts 9 Schnitte weit nach unten verfolgen. Endlich verschwindet jede Andeutung einer Schlundtasche.

[1]) Kastschenko, l. c.

Bei einem etwas älteren Embryo von 4,5 mm Ql. ist die Reduktion noch unregelmässiger. Wir haben da bei s = 20 μ in der oberen Ausstülpung links: 2 Schnitte offen; rechts: 1 Schnitt offen, 2 Schnitte geschlossen, 1 Schnitt offen; in der eigentlichen Schlundtasche links: 5 Schnitte offen, 1 Schnitt geschlossen; rechts: 1 Schnitt geschlossen, 2 Schnitte offen, 3 Schnitte geschlossen.

Mesenchym zwischen Ectoderm und Entoderm finden wir weiter nach unten links in 5 Schnitten; rechts in 3 Schnitten.

Indem sich im unteren Teil der Schlundtaschen Mesenchym zwischen Schlundtasche und Schlundfurche einschiebt, wird die erste Schlundtasche von der Mitte des dritten Tages an nicht nur relativ, sondern absolut kürzer. Es verliert die erste Schlundfurche, welche weit nach unten greift, in ihrem ventralen Teil den Kontakt mit der Schlundtasche, welchen diese vorher durch Ausstülpungen nach hinten und unten aufgesucht hatte. Offenbar herrscht von der Mitte des dritten Tages an eine andere Entwickelungstendenz. Die Aufgabe der ersten Schlundfurche, die Gesichtsfläche bzw. den Ober- und Unterkieferbogen von der Seitenwand des Embryos abzugliedern, tritt stärker hervor. Sie verlängert sich daher nach oben und nach unten. Die erste Schlundtasche verkürzt sich dagegen nach unten und nimmt in ihrem oberen Teil eine neue Form an. Letztere kommt dadurch zustande, dass Teile der Schlundwand zwischen erster und zweiter Schlundtasche mit in dieselbe einbezogen werden. Im Anfang ist das nur in geringem Grade der Fall. Beim Hühnchen wächst die betreffende Schlundwand bis zum Stadium von 6 mm Ql. mehr in die Länge. Dann aber verbreitert sich ihr dorsaler Teil vorne, wo er in die Schlundtasche übergeht, sehr stark. So entsteht aus erster Schlundtasche und Seitenwand eine flachliegende nach hinten und innen geneigte Flachtasche, die, von oben gesehen, als spitzwinkliges Dreieck weit lateral vorspringt. Die hintere äussere Kante des

Dreieckes convergiert nach hinten, bis sie in die Seitenwand übergeht (Taf. 2, Fig. 8). Die Ausstülpung nach oben und ein Teil der nach unten gehenden ursprünglichen ersten Schlundtasche ist zunächst noch vorhanden. Sie bleibt bis zur Mitte des fünften Tages offen. Dann schwindet auch der Rest der nach unten gerichteten Schlundtasche. Wir haben nur noch den Tubar-Mittelohrraum. Die Auffassung von Fleischmann-Stellwaag[1], dass letzterer beim Kanarienvogel aus der ersten Schlundtasche und dem Seitenabschnitt des Schlundes zwischen erster und zweiter Schlundtasche entsteht, gilt auch für das Hühnchen. Es ist dabei die erste Schlundtasche nicht eigentlich eine Vorstufe für den Tubar-Mittelohrraum, sie wird vielmehr nur bei ihrem Abbruch mit zu seinem Aufbau verwendet. In gar keiner Beziehung zum Ohr steht die bis zur Mitte des fünften Tages erhaltene Öffnung der Schlundtasche nach aussen. Sie wird nicht zur Öffnung des äusseren Gehörganges, die als Neubildung entsteht. Ebenso stimmt die Richtung des Gehörganges nicht mit der oberen Ausstülpung der Schlundtasche überein. Beide schliessen sich erst sekundär zusammen[2]).

Wir haben demnach in der Entwickelung der ersten Schlundtasche zwei Abschnitte zu unterscheiden, die deutlich voneinander absetzen. Der erste reicht bis zur Mitte des dritten Tages. Während desselben stehen Schlundfurche und Schlundtasche zu einander in enger Beziehung. Wenn wir nach dem Entwickelungziel dieses 1. Abschnittes fragen, so kann dasselbe nicht, wie gewöhnlich angenommen wird, die Bildung einer Kiemenspalte sein, da es der ersten Schlundtasche entsprechende Kiemen überhaupt nicht gegeben haben kann. Denn ebensowenig wie der erste Aortenbogen kann der erste

[1]) Fr. Stellwaag, Die embryonale Metamorphose der Mundrachenwand beim Kanarienvogel. Morphologisches Jahrbuch 1912.

[2]) Kastschenko, l. c. Hammar, A., Studien über die Entwickelung des Vorderdarmes und einiger angrenzenden Gebiete. Archiv f. mikroskopische Anatomie u. Entwickelungsgesch. 59. Bd. 1900. S. 471 ff.

Schlundbogen im Dienste der Kiemenanlage eines erwachsenen Tieres gestanden haben. Wenn er embryonal auch den ersten Aortenbogen leitet, so ist das doch ein nur während der Embryonalzeit gewissermassen im Nebenamte geleisteter Dienst. Seine eigentliche Aufgabe besteht bei allen erwachsenen Wirbeltieren in seinem Anteil an der Gesichtsbildung.

Wenn Schlundfurche und Schlundtasche zeitweise zusammentreten, so geschieht das nicht der Schlundspalte bzw. Kiemenspalte, sondern der Schlundmembran wegen. Als einen Hinweis darauf kann man schon den Umstand betrachten, dass Schlundfurche und Schlundtasche regelmässig schief aufeinanderstossen — es entspricht das nicht dem Zweck einer Spalten-, wohl aber dem einer Membranbildung. Dass es der Natur bei diesen Entwickelungsvorgängen auf die Bildung der Schlundmembran ankommt, ergibt sich aber vor allem daraus, dass von dem Moment an, wo diese zerreisst, auch die Schlundtasche zurückgeht und eine neue Entwickelungsrichtung eingeschlagen wird.

Der Weg, welchen die erste Schlundtasche im zweiten Abschnitte der Entwickelung zurücklegt, führt zuletzt offenbar zur Bildung des Tubarmittelohrraumes. Doch muss sie auch in diesem Abschnitt noch eine andere Aufgabe zu erfüllen haben, der die Öffnung der ersten Schlundtasche nach aussen und die Form der oberen Ausstülpung entspricht.

Die hinteren Schlundfurchen und Schlundtaschen.

Bei den hinteren Schlundtaschen sind für uns besonders Neubildungen der zweiten Schlundtasche, welche unter den S. 6 entwickelten zweiten Gesichtspunkt fallen, von Interesse. Doch müssen wir noch einige weitere Punkte hervorheben.

Die zweite Schlundtasche tritt bald nach der ersten auf. Sie steht am Ende des zweiten Tages senkrecht zur Längsrichtung des Schlunddarms. Die Schlundmembran hat in dieser

Zeit bei einer Höhe von 200 μ noch eine Breite von 60—80 μ. Die Berührungszone zwischen Ectoderm und Entoderm entsteht, wie schon oben gesagt, durch eine seitliche Aussackung des Schlundes, wobei das Entoderm der allein aktive Faktor ist. Die Spur einer zweiten Schlundfurche ist wohl vorhanden, korrespondiert aber nicht mit der Schlundtasche. Auch in der ersten Hälfte des dritten Tages tritt die zweite Schlundfurche noch wenig hervor (Fig. 23, 24). Sie ist schwächer als die dritte. Die Schlundtasche hat dagegen ihre charakteristische Form angenommen. Sie ist zu einem schmalen, senkrecht zur Längsachse des Embryos stehenden Spalt geworden und zeigt Ausstülpungen nach oben und unten. Bei dem Embryo von 7,4 mm g. L. beträgt z. B. die ganze Länge der Schlundtasche 280 μ. Davon kommen 60 μ auf die Ausstülpung nach oben, 30 μ auf die Ausstülpung nach unten. Auch in den Ausstülpungen liegt das Entoderm der Schlundtasche dem Ectoderm an, so dass die Schlundmembran die Höhe der ganzen Schlundtasche von 280 μ erreicht. Es sieht so aus, als ob die geringe Breite derselben (20—30 μ) durch die grössere Höhe ausgeglichen werden sollte. Nach Hammar[1]) liegt bei der zweiten Schlundtasche auch des menschlichen Embryos die ventrale Verlängerung der zweiten Schlundtasche mit ihrer ganzen lateralen Wand der Schlundfurche an.

Bis zur Mitte des dritten Tages, d. h. bis zum Verschwinden des ersten Aortenbogens ist die Membran der zweiten Schlundtasche niemals durchbrochen, dann tritt ebenso wie bei der ersten Schlundtasche plötzlich eine Reduktion derselben ein. Auch hier erfolgte sie ungleichmässig auf beiden Seiten. Doch scheinen in der oberen Hälfte besonders der rechten Schlundtasche im allgemeinen grössere Stücke erhalten zu bleiben. Kastschenko unterscheidet bei der zweiten zwei Abtei-

[1]) Hammar, l. c.

lungen, welche er als „Schlundloch und eigentliche Schlundspalte" bezeichnet. Sie sollen „durch eine epitheliale Brücke voneinander getrennt sein". Doch gilt dies so wenig wie seine auf die erste Schlundtasche bezügliche Bemerkung.

Bei Transversalschnitten eines Embryos von 4 mm Ql. (s = 20 μ) haben wir für die zweite Schlundtasche (die Schnitte von oben nach unten gelesen) in der Ausstülpung nach oben links: 3 Schnitte geschlossen; rechts: 2 Schnitte geschlossen; in der eigentlichen Schlundtasche links: 10 Schnitte geschlossen, 5 Schnitte offen; rechts: 8 Schnitte geschlossen, 10 Schnitte offen.

Ferner bei einem Embryo von 5,5 mm Ql. (s. = 20 μ) in der Ausstülpung nach oben links: 2 Schnitte geschlossen; rechts: 2 Schnitte geschlossen; in der eigentlichen Schlundtasche links: 3 Schnitte geschlossen, 9 Schnitte offen; rechts: 7 Schnitte geschlossen, 4 Schnitte offen; in der Ausstülpung nach unten links: 4 Schnitte offen; rechts: 3 Schnitte offen.

Bei einem Embryo von 5,1 mm haben wir endlich in der Ausstülpung nach oben links: 4 Schnitte offen; rechts: 2 Schnitte geschlossen, 1 Schnitt offen; in der eigentlichen Schlundtasche links: 10 Schnitte offen; rechts: 2 Schnitte offen, 5 Schnitte geschlossen; in der Ausstülpung nach unten links: 3 Schnitte offen; rechts: 3 Schnitte offen.

Die Beispiele sind ohne Wahl aus einer grösseren Anzahl untersuchter Serien herausgegriffen. Man erkennt aus ihnen, dass auch die von mir aufgestellte Regel über das Fortschreiten der Reduktion eine nur sehr beschränkte Geltung hat.

Wie die erste Schlundtasche, so erfährt auch die zweite nach Auflösung der Schlundmembran eine vollständige Umbildung. Doch bleiben hier die oberen und unteren Ausstülpungen erhalten, dagegen schiebt sich zwischen die obere Ausstülpung und das Ectoderm Mesenchym ein und die Schlundtasche selbst verliert die direkte Verbindung nach aussen, d. h.

es liegt diese nicht mehr in dem gleichen Querschnitt wie die Schlundtasche, sondern weiter nach hinten.

Bei dem Embryo von 8 mm Ql. haben wir z. B. einen geschlossenen nach hinten gerichteten Gang von 200—300 μ Länge (Taf. 2, Fig. 8 G und Fig. 7 b—7 c G), der erst in der Nähe der dritten Schlundtasche und zwar unterhalb derselben nach aussen mündet.

Es fragt sich, wie sich diese merkwürdige Umwandlung vollzieht. Ohne Zweifel hängt sie mit dem Wachstum des zweiten Schlundbogens zusammen. Während dieser bis zur Mitte des dritten Tages nur wenig hervortritt, schwillt er von da an stark an und bildet bei 5 mm Ql. einen hochgewölbten Wulst, der sich schon auf dieser Stufe etwas nach hinten über den dritten Schlundbogen neigt. Aber erst auf der Stufe von 6 mm Ql. wird er zum sog. Kiemendeckel. Dieser ragt nun als nach hinten vorstehende Platte über ein Viertel des flachen[1]) dritten Schlundbogens hinweg. Verwachsen ist er mit ihm zunächst noch nicht. Die zweite Schlundspalte ist daher auch bei dem Embryo von 6 mm Ql. nur in ihrem mittleren Teil von dem Kiemendeckel überdeckt und mündet oben und unten noch direkt nach aussen. Mit anderen Worten: Die Stelle, an welcher der freie Kiemendeckel, der ja nur zweiter Schlundbogen ist, oben und unten an der Seitenwand des Embryos inseriert, liegt noch vor der zweiten Schlundtasche. Doch ändert sich dies auf der nächsten Stufe. Legen wir bei dem Embryo von 6,7 mm Ql. einen Querschnitt durch die Schlundtasche (Taf. 2, Fig. 6 b rechts), so finden wir, dass die Schlundspalte oben und unten nach aussen abgeschlossen ist. Der Punkt, an welchem der freie Kiemendeckel (Taf. 2, Fig. 6 a Kde rechts) in die Seitenwand des Embryos übergeht, liegt jetzt nicht mehr vor, sondern hinter der zweiten Schlundtasche. Die Seitenwand, wo dies geschieht,

[1]) Auch beim Maulwurf ist der 3. Schlundbogen durch keine scharfe Furche von der Körperwand abgegliedert (Soulié und Bonne, l. c.).

ist dritter Schlundbogen. Wer die vorhergehenden Entwickelungsstufen nicht kennt, könnte daher meinen, dass hier der Kiemendeckel aus dem dritten Schlundbogen hervorgehe. Das ist aber nicht möglich, da sich an derselben Stelle vorher der von dem zweiten Schlundbogen gebildete freie Kiemendeckel befand. Es muss daher letzterer jetzt, wie auch Rathke annahm, notwendig in der Region der Schlundspalte oben und unten (Taf. 2, Fig. 6 b rechts O und U) mit der Aussenwand des embryonalen Körpers verwachsen sein. Diese Verwachsung reicht bei dem Embryo von 6,7 mm Ql. noch ein Stück caudalwärts. Wir erhalten auch hinter der zweiten Schlundtasche Bilder wie Taf. 2, Fig. 6 a links. In der Spalte (G) ist die mediale Wand (i. w.) ursprünglich Aussenwand des dritten Schlundbogens, die laterale Wand (a. w.) Innenseite des Kiemendeckels. Der Spalt ist daher durchweg ectodermal. Seiner Form nach kann man ihn noch als eine sich von hinten und aussen in die Schlundtasche öffnende ectodermale Grube ansehen. Auf der Stufe von 8 mm Ql. (Taf. 2, Fig. 7 a links) liegt der freie Kiemendeckel sehr viel weiter nach hinten (300—400 μ hinter der zweiten Schlundtasche), dem vierten Aortenbogen gegenüber und überdeckt dort den Sinus cervicalis, in welchem sich die zweite, dritte und vierte Schlundtasche öffnen. Eine blosse Verlagerung des freien Kiemendeckels um 400 μ könnte an sich dadurch entstanden sein, dass das Stück zwischen dem freien Kiemendeckel (Taf. 2, Fig. 6 a rechts) und der zweiten Schlundtasche (Taf. 2, Fig. 6 b rechts) bei dem Embryo von 6,7 mm Ql. in die Länge gewachsen wäre [1]). Diese Annahme ist aber hier darum nicht zulässig, weil die Entfernung zwischen zweiter und vierter Schlundtasche bei dem Embryo von 8 mm Ql. fast die gleiche wie bei dem Embryo von 6 mm Ql. geblieben ist. Es kann

[1]) So müsste man sich die Entstehung des Ganges denken, wenn er, nach Fleischmann, entodermaler Herkunft wäre. Doch hätte man dann auch die Entstehung des Ganges G in Taf. 2 Fig. 6 a anders aufzufassen, als es oben geschehen ist.

nur der Prozess, den wir bei dem Embryo von 6,7 mm Ql. einsetzen sahen, weitergegangen sein, d. h. der freie Kiemendeckel hat sich nach hinten verlängert und ist in dem Masse, wie dies geschehen ist, oben und unten mit dem Seitenteil des Embryos verwachsen. Am weitesten ist diese Verwachsung am dorsalen Rand des Kiemendeckels vorangeschritten. Der Winkel, in dem dieser oben mit dem Seitenteil des Embryos (dem 3. bzw. 4. Schlundbogen) verschmilzt, rückt dem wachsenden Kiemendeckel schnell nach, während der ventrale Rand desselben auf eine grössere Strecke (190—200 μ) freibleibt (Taf. 2, Fig. 7a rechts). Erst weiter vorne nach der zweiten Schlundtasche zu, legt sich der Kiemendeckel auch mit einem Teil seiner unteren Innenfläche an den Seitenteil des Embryos an und verlötet mit demselben (Taf. 2, Fig. 7b links). Es entsteht dadurch ein Gang mit einem relativ kleinen Lumen, der nach vorne in die zweite Schlundtasche mündet. Der Gang ist ectodermal wie die kurze Grube bei dem Embryo von 6,7 mm Ql. Auch hier wird die laterale Wand von der Innenseite des Kiemendeckels, die mediale von dem Schlundbogen gebildet.

Der Gang ist eine Neubildung, d. h. er kann erst aufgetreten sein, als die Schlundtaschen nicht mehr zu Kiemen wurden. Dass die Schlundtaschen aber nicht reduziert, sondern in bestimmter Richtung weitergebildet worden sind, weist wieder auf irgendwelche physiologische Bedeutung hin, welche sie nachträglich erlangten. Der nächste Zweck des Ganges ist jedenfalls, den Abschluss der zweiten Schlundtasche von der Aussenwelt, der sonst durch den sich über den zweiten Schlundspalt legenden Kiemendeckel herbeigeführt worden wäre, zu verhindern. Die Rückbildung des Ganges (G) werden wir besser im Zusammenhang mit dem zweiten Schlundorgan später besprechen.

Auch die starke Ausbildung der oberen Ausstülpung der zweiten Schlundtasche (Taf. 2, Fig. 7d) kann als Neubildung

angesehen werden, und haben wir nach einem Grund für das Auftreten derselben zu suchen.

Die dritte und vierte Schlundtasche haben für uns nicht das gleiche Interesse, wie die zwei ersten. Dadurch, dass aus ihnen die Thymusdrüse und die Epithelkörperchen hervorgehen, werden etwaige frühere physiologische Beziehungen zum grossen Teil verdeckt.

Die dritte Schlundtasche ist um die Mitte des dritten Tages an ihrem Grunde 80—100 μ breit. In der zweiten Hälfte des dritten Tages wird sie der zweiten Schlundtasche ähnlich. Bei einem Embryo von 5,2 mm Ql. erreicht sie eine Höhe von 300 μ, bei einer unteren Ausstülpung von 60 μ. Eine obere Ausstülpung tritt erst bei dem Embryo von 6,1 mm Ql. auf. Sie hat hier eine Höhe von 40 μ. Die obere und untere Ausstülpung reichen jedoch nicht bis zum Ectoderm. Mit der Schlundtasche korrespondiert eine schwache dritte Schlundfurche. Auch bei der dritten Schlundtasche tritt der Zerfall der Schlundmembran in einem bestimmten Zeitpunkt ein. Wie die Membran der ersten und zweiten Schlundtasche bei 3,5 mm Ql. oder bei dem Auftreten des vierten bzw. dem Verschwinden des ersten Aortenbogen aufgelöst wird, so geschieht dies bei der dritten Schlundmembran bei 5,5 mm Ql. oder dem Auftreten des fünften bzw. dem Verschwinden des zweiten Aortenbogens.

Die vierte Schlundtasche, die am Ende des dritten Tages erscheint, erreicht bei 6,1 mm Ql. eine Höhe von 200 μ, wovon etwa 40 μ auf die untere blinde, nicht in Verbindung mit dem Ectoderm stehende Ausstülpung kommen. Die Membran der vierten Schlundtasche wird nicht zerrissen.

Muss man, wie wir oben zeigten, die zwei- bzw. einblättrigen Schlundmembranen als das eigentliche Ziel ansehen, welchem die Schlundtasche in der ersten Periode ihrer Entwickelung zusteuern, so ist die vierte Schlundtasche schon im

phylogenetischer Rückbildung begriffen. Denn es erreicht bei ihr die Schlundmembran nicht mehr die gleiche Höhe wie bei den vorderen Schlundtaschen und besitzt ausserdem meist auch nur eine unvollkommenere, aus drei Blättern bestehende Schlundmembran.

Die Rachenmembran.

Schreibt man den Membranen der Schlundtaschen eine physiologische Bedeutung zu, so muss man dies beim Hühnchen auch hinsichtlich der Rachenmembran tun, da diese sich genau wie die Schlundmembranen verhält und auch die angrenzenden Teile des Kopfdarmes den Schlundtaschen analog angeordnet sind. Zur Schlundtasche im weiteren Sinne gehören die Schlundfurche, die Entodermtasche, d. h. die seitliche Ausstülpung des entodermalen Schlunddarmes, die seitlichen Aortenbogen und die Schlundmembran im Grunde von Schlundfurche und Schlundtasche. An der ventralen Seite des Kopfdarmes treffen wir nun ähnliche Formenelemente wie am Schlunddarm an, nur ist ihre Lage eine andere, so dass wir hier statt der seitlichen eine ventrale Ausstülpung des Entoderms, statt der seitlichen Aortenbogen ventrale Aortenbogen usw. haben.

Am besten können wir die Verhältnisse auf unserer Stufe I erkennen (Ende des zweiten Tages).

Kastschenko, der bei einem Embryo aus dieser Zeit jede Andeutung äusserer Furchen in der Schlundgegend beschreibt, auch die recht zweifelhaften drei Kopfrinnen vor der ersten Schlundfurche, lässt die ausgesprochenste Furche, die man hier beobachtet, unerwähnt. Es ist dies die ventrale Furche (F v), welche zwischen den beiden Ästen der aufsteigenden Aortenwurzeln nach vorne verläuft. Zu ihr tritt (Figg. 25—27) eine den Schlundtaschen ganz analoge, aber nach unten gerichtete Aussackung des Kopfdarms. Es senkt sich der Boden des Kopf-

darmes ein bis das Entoderm desselben das Ectoderm am Boden der äusseren ventralen Furche berührt, um mit ihm die Rachenmembran zu bilden. Wie die Schlundtasche, wird auch die ventrale Aussackung des Kopfdarmes von zwei Gefässen, den

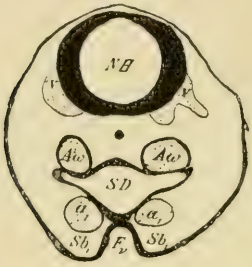

Fig. 25.

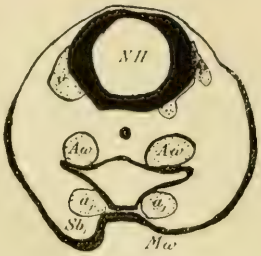

Fig. 26.

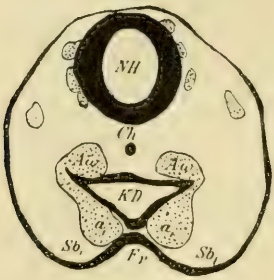

Fig. 27.

Fig. 25—27.

Hühnerembryo von 43 Stunden (I. Periode). Querschnitt durch den vordersten Teil des Schlunddarms (Fig. 25), den Mundwinkel (Fig. 26) und den Kopfdarm (Fig. 27). Die ventrale Furche (F_V) geht durch zwei Schnitte ($s = 15\,u_1$) hinter dem Mundwinkel (M_W) und durch 7 Schnitte vor dem Mundwinkel. Im Bereich des Mundwinkels ($2^1/_2$ Schnitte) ist sie unterbrochen. NH Nachhirn. Aw Aortenwurzel. Vj Vena jugularis. a_1 1. Aortenbogen. Sb_1 1. Schlundbogen. M_W Mundwinkel. F_V ventrale Furche.

aufsteigenden Aortenwurzeln bzw. den ersten Aortenbogen eingefasst.

Diese Formverhältnisse treten sehr früh auf. Anfänge von ihnen finden wir schon bei den Embryonen von 11 Urwirbeln.

Bei den Embryonen von 14 Urwirbeln ist ihr Charakter bereits deutlich ausgeprägt (Fig. 28 und Fig. 29). Die Membran hat hier eine Länge von 200 μ und der Querschnitt Fig. 29 zeigt die ventrale Schlundfurche und die ventrale Einsenkung des Schlunddarmes wie die beiden aufsteigenden Aortenwurzeln. In unserer Periode I kann man bei der Rachenmembran des Hühnchens drei Abschnitte unterscheiden, die sich aus ihrer Lage zum primitiven Mundwinkel ergeben. Die Rachenmembran beginnt nämlich hinter diesem, überbrückt ihn und läuft vor

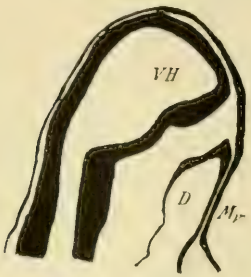

Fig. 28.
Längsschnitt durch einen Hühnerembryo von 14 Urwirbeln.
VH Vorderhirn. D Darm. Mv primitive Rachenmembran.

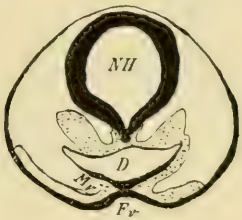

Fig. 29.
Querschnitt durch einen Hühnerembryo von 14 Urwirbeln.
HN Nachhirn. D Darm. Mv primitive Rachenmembran. Fv ventrale Furche.

ihm weiter bis zum Ende des Kopfdarmes. So hat sie bei den Embryo von 43 h (Figg. 25—27) eine Gesamtlänge von 180 μ, von denen 30 μ auf die Strecke hinter dem Mundwinkel (Fig. 25), 45 μ auf den Mundwinkel (Fig. 26), 105 μ auf die Strecke vor dem Mundwinkel kommen (Fig. 27).

Das Bild, welches die ventrale Seite des Kopfdarmes bietet, ändert sich dann in unserer Periode II, indem sich infolge der Kopfbeuge von unten her der Vorderhirnboden über die ventrale Furche legt und sie in ein Rohr verwandelt (Figg. 31 und 32). Die Kopfbeuge beginnt zwar schon am zweiten Tage; doch steht bis zum Ende desselben der

Vorderhirnboden senkrecht zur Längsachse des Embryos (Fig. 1), und es ist darum die ventrale Furche in dieser Zeit noch in ihrer ganzen Erstreckung offen. So bleibt es bei der Katze. Bei dem Hühnchen nimmt jedoch vom Anfang des dritten Tages an die Kopfbeuge noch weiter zu. Der Vorderhirnboden bildet zunächst einen spitzen Winkel mit der Längsachse des

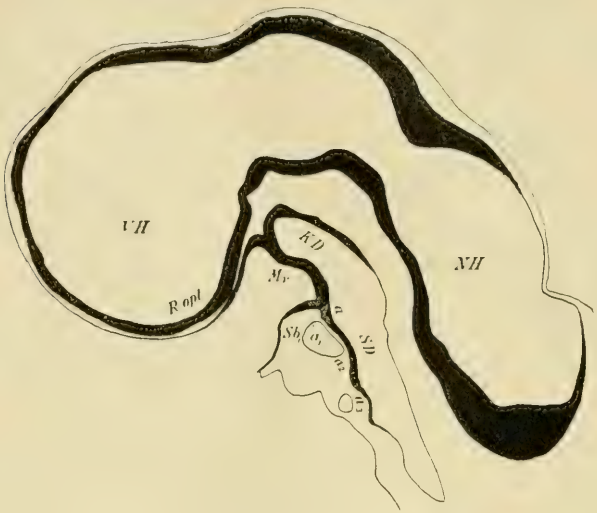

Fig. 30.

Längsschnitt durch einen Hühnerembryo von 6,4 mm g. L. (I/II. Periode). Der Vorderhirnboden beginnt die ventrale Furche unter dem Kopfdarm zu überlagern. VH Vorderhirn. NH Nachhirn. R. opt Recessus opticus. KD Kopfdarm. SD Schlunddarm. M_V Rachenmembran. α Grenze zwischen Kopfdarm- und Schlunddarm. Sb_1 1. Schlundbogen. $a_1 - a_3$ 1. — 3. Aortenbogen.

Embryos (Fig. 30) und fängt an, die ventrale Furche zu überlagern. Schliesslich läuft der Vorderhirnboden der Längsachse des Embryos annähernd parallel. Das tritt gegen die Mitte des dritten Tages ein (Fig. 31). Es deckt dann der Vorderhirnboden die ganze ventrale Furche vor dem Mundwinkel. Bei dem Embryo von 7,4 mm Ql. (Figg. 31 u. 32) haben wir daher vor dem Mundwinkel ein relativ enges Rohr von 200 μ Länge, welches

nach vorne bis zur umgebogenen Spitze der Chorda dorsalis bzw. bis zum vorderen Ende des Kopfdarmes reicht (Fig. 31) und dort blind endet. Sein Eingang liegt am primitiven Mundwinkel.

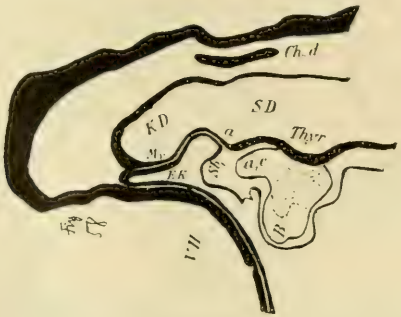

Fig. 31.

Längsschnitt durch einen Hühnerembryo von 7,4 mm g L. (II. Periode). NH Vorderhirn. KD Kopfdarm. SD Schlunddarm. M_V Rachenmembran. a_1 c primitiver Truncus. B Bulbus. Sb_1 1. Schlundbogen. Ch. d Chorda dorsalis.

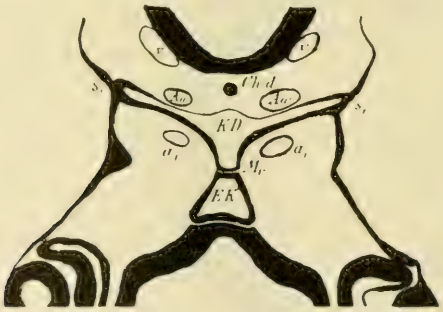

Fig. 32.

Querschnitt durch einen Hühnerembryo von 7,4 mm g. L. (II. Periode) in der Region der Rachenmembran. Der ektodermale Gang (EK) beginnt unmittelbar vor dem Mundwinkel und geht durch 14 ½ Schnitte (S = 15 μ). F^V ventrale Furche. S_1 1. Schlundtasche. Ch. d Chorda dorsalis. a_1 1. Aortenbogen. Aw Aortenwurzel. KD Kopfdarm. M_V Rachenmembran. EK ektodermaler Gang.

Da es durchweg mit Ectoderm ausgekleidet ist, wollen wir es als ectodermales Rohr bezeichnen. Die Rachenmembran ist während dieser Umbildungen vollständig erhalten geblieben,

und sie hat jetzt eine beträchtliche Länge, da sie sich auch nach hinten fortsetzt. Denn die ventrale Furche besteht noch hinter dem primitiven Mundwinkel, ähnlich wie auf der Stufe I (Fig. 25). Sie hat jedoch hier eine Länge von 90 μ. Rechnet man die Brücke über den des primitiven Mundwinkels hinzu, so erhalten wir für die Rachenmembran des Embryos von

Fig. 33—34.

Längsschnitte durch einen Hühnerembryo von 4,5 mm Ql. (III. Periode). Hyt Hypophysentasche. Mv die aufgelöste Rachenmembran. U. Mh untere Mundhöhle. Sb_1 1. Schlundbogen. SD Schlunddarm. Thyr Schilddrüse B Bulbus.

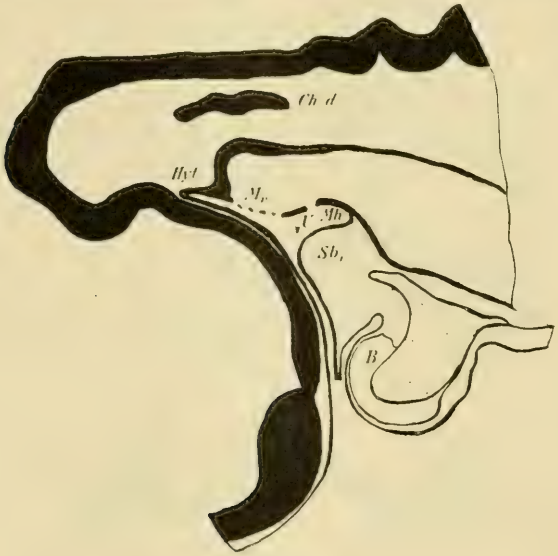

Fig. 33.
Medianer Längsschnitt.

7,4 mm g. L. eine Länge von etwa 350 μ bei einer Breite von nur 20—30 μ. Diese Massangaben sind übrigens nach den Querschnitten berechnet und entsprechen darum der horizontalen Projektion, die wegen der S-förmigen Krümmung der Rachenmembran (Fig. 31) noch zu klein ausfällt. Ihre Gesamt-

länge kann man bei Längsschnitten direkt messen. Man sieht dann, dass dieselbe individuell stark variieren muss; sie ist in abgebildeten Längsschnitten bedeutend kleiner.

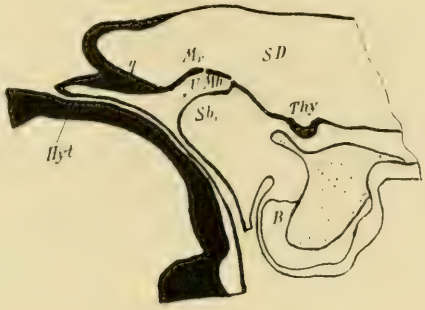

Fig. 34.

Der auf den Schnitt Fig. 33 folgende laterale Längsschnitt.

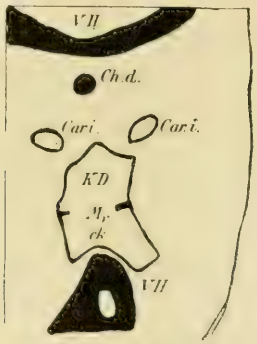

Fig. 35.

Querschnitt durch einen Hühnerembryo von 4,3 mm Ql. (III. Periode). Querschnitt vor dem Mundwinkel. Verbreiterung des Kopfdarmes und des ektodermalen Rohres (der oberen Mundhöhle). KD Kopfdarm. M_V Rachenmembran, zerrissen. ek ektodermales Rohr (obere Mundhöhle). VH Vorderhirn. Car. i Carotis interna. Ch. d Chorda dorsalis.

Die Rachenmembran bleibt ebenso wie die Membran der ersten und zweiten Schlundtasche bis zur Mitte des dritten Tages intakt. In demselben Moment aber, in welchem der erste Aortenbogen oder, genauer gesagt, der ventrale Schenkel im

Knie des ersten Aortenbogens zurückgebildet wird, zerfällt auch sie. Dies Zusammentreffen ist so gesetzmässig, dass man von dem einen stets mit voller Sicherheit auf das andere schliessen kann. Die Figur 33 zeigt diese Reduktion. Wie sie gleichzeitig mit der ersten und zweiten Schlundtasche einsetzt, so folgt ihr auch wie dort eine neue Entwickelungsrichtung der angrenzenden Teile. Solange die Rachenmembran intakt ist, besteht die ventrale Aussackung des Kopfdarmes, genau wie bei den Schlundtaschen die seitliche Aussackung des Schlunddarmes, in einer hohen schmalen Tasche[1]) (Fig. 32). Die primitive obere Mundhöhle ist nur durch das enge Ectodermalrohr repräsentiert. Das ändert sich plötzlich. Von der Mitte des dritten Tages an erweitert sich mit rapider Schnelligkeit die primitive Rachen- und Mundhöhle. Schon bei dem Embryo von 4,3 mm können wir den Beginn dieser Umwandlung sehen (Fig. 35). Die Querdimension nimmt aber noch weiter zu, bis sie die vorherrschende wird und schliesslich die Höhendimension fast verschwinden lässt [2]).

Es ist, als ob bis zur Mitte des dritten Tages irgend ein Zwang die schmale hohe Form der ventralen Aussackung des Kopfdarmes, die dem späteren Bauplan offenbar nicht entspricht, festgehalten hätte. Urteilt man nach der Regel: Post hoc, ergo propter hoc, so muss man den Grund dieser Erscheinung in der Rachenmembran suchen, deren Bestand aus irgend einem Grunde nötig war und deren Auflösung erst den Zwang aufheben konnte. Bei der plötzlichen Erweiterung der Mundrachenhöhle wird die Rachenmembran durchgerissen. Man kann an Resten derselben, welche noch längere Zeit an der Grenze zwischen Rachen und oberer Mundhöhle erhalten

[1]) Man könnte bei dem Hühnchen von einer ventralen Kopfdarmtasche sprechen.

[2]) cfr. Fr. Stellwaag, Die embryonale Metamorphose der Mundrachenwand beim Kanarienvogel. Morphol. Jahrbuch. 1912.

bleiben, erkennen, wie eine mechanische zerstörte Membran aussieht (vgl. oben S. 41).

Bevor ich weiter gehe, muss ich die abweichenden Auffassungen hinsichtlich der von mir als Ectodermalrohr bezeichneten Bildung kurz besprechen.

Sie wird in der Regel als Hypophysentasche angesprochen. Das geschieht auch in den Keibelschen Tabellen. Doch ist die Hypophysentasche eine Einsenkung in das dem Vorderhirnboden aufliegende Mesenchym; das Ectodermalrohr entsteht dagegen aus einer Furche am Schlundboden, die vom Vorderhirnboden überdeckt wird, aber nirgends in denselben eindringt. Es geht das Ectodermalrohr ferner nach dem Zerfall der Rachenmembran ganz in die obere Mundhöhle über, ohne dass auch nur ein Teil von ihm zur Bildung der Hypophysentasche verwendet würde. Bei einem Vergleich von Figg. 31 und 33 springt das in die Augen. Nehmen wir das vordere Ende des Kopfdarmes als Marke an, so sieht man, dass in Fig. 31 die Bildung von Hypophysentasche noch nicht begonnen hat und umgekehrt in Fig. 33, wo die Hypophysentasche auftritt, die Membran des ectodermalen Rohres vollständig aufgelöst ist. Hypophysentasche und ectodermales Rohr sind zwei Bildungen, die sich ablösen, aber nicht ineinander übergehen. In dem Lehrbuch der Entwickelungsgeschichte von O. Hertwig[1]) ist allerdings ein Photogramm (Fig. 367) mitgeteilt, welches das Gegenteil zu beweisen scheint. Ein Stück der Hypophysentasche scheint hier dem Ectodermalrohr anzugehören. Es gibt jedoch das Photogramm, wie ein Vergleich mit den aufeinanderfolgenden Schnitten des Embryo von 4,5 mm Ql. Fig. 33 u. Fig. 34 zeigt, einen Längsschnitt wieder, der vorne ins Mesenchym gekommen sein muss, gleich dem Schnitt Fig. 34 (cfr. auch Fig. 3 und Fig. 10). Die Membran wird tatsächlich stets bis zum vor-

[1]) O. Hertwig, Lehrbuch der Entwickelungsgeschichte. 8. Aufl. 1906. S. 349.

deren Ende des Kopfdarmes aufgelöst (cfr. auch Fig. 5). Eine Seesselsche Tatsache, wie wir sie z. B. bei dem Katzenembryo Fig. 40 finden, existiert bei dem Hühnchen nicht.

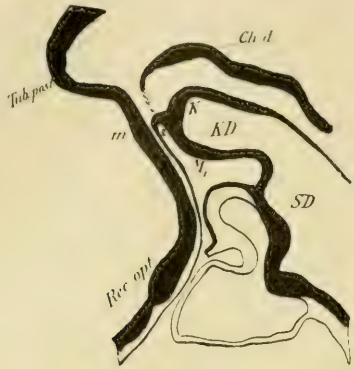

Fig. 36.
Längsschnitt durch einen Hühnerembryo von 6,9 mm g. L. (II. Periode).

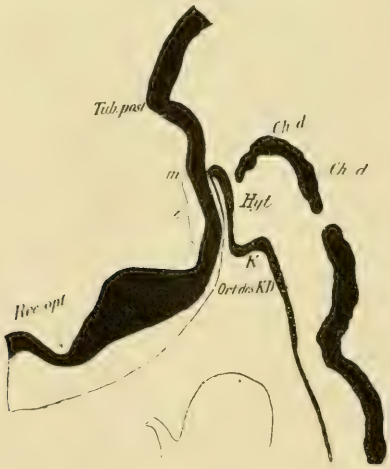

Fig. 37.
Längsschnitt durch einen Hühnerembryo von 5,1 mm Ql. (III. Periode).
Ch. d Chorda dorsalis. Tub. post Tuberculum posterius. Rec. opt Recessus opticus. M_V Rachenmembran. SD Schlunddarm. KD Kopfdarm. Hyt Hypophysentasche. m Einstülpung am Vorderhirnboden. e Grund des ektodermalen Rohres. K Vorderes Ende des Kopfdarmes. z Zwischen m und K eingeschaltetes Stück des Vorderhirnbodens.

Zu einer irrtümlichen Auffassung des Verhältnisses der Hypophysentasche zum Ectodermalrohr kann die Lage von beiden zu bestimmten Punkten des Vorderhirnbodens Veranlassung geben. Auf allen Längsschnitten sieht man unter dem Tuberculum posterius die leichte Einstülpung des Vorderhirnbodens (m). Es befindet sich nun in den Schnitten Figg. 36 37, offenbar der Grund von Ectodermalrohr und Hypophysentasche an der gleichen Stelle des Vorderhirnbodens, d. h. sowohl das Ende des Ectodermalrohres in Fig. 36 wie das Ende der Hypophysentasche in Fig. 37 liegen der Aussenseite der Einstülpung (m) an. Es macht dies den Eindruck, als ob Ectodermalrohr und Hypophysentasche identisch wären oder doch wenigstens ein Teil des Ectodermalrohres in der Hypophysentasche erhalten bliebe. Ein Blick auf das vordere Ende des Kopfdarmes in Fig. 37 zeigt, dass dies ein Irrtum ist. Dasselbe ist hier von m weit nach unten abgerückt. Bezeichnen wir den Grund des Ectodermalrohres mit e, das vordere Ende des Kopfdarmes mit K, so muss, ohne dass sich die Lage von e zu m geändert hat, das Stück z zwischen K und m eingeschaltet worden sein. Eine Bestätigung dafür, dass dies in der Tat geschehen ist, erhalten wir, wenn wir die Länge des Durchschnittes des Vorderhirnbodens vom Recessus opticus bis zum Punkt m messen. Sie wächst in Fig. 37 um mehr als die Länge der Hypophysentasche[1]). Dass sich der Vorderhirnboden zwischen m und

[1]) Wegen der individuellen Differenzen muss man, um diese Wachstumverhältnisse sicher beurteilen zu können, eine grössere Anzahl von Embryonen miteinander vergleichen. Bei 3 Embryonen vom Ende der II. Periode betrug die Länge der Hinterwand des Vorderhirns von m bis zum Recessus opticus bei 100facher Vergrösserung im Durchschnitt 53 mm, bei 3 Embryonen vom Anfang der III. Periode mit aufgelöster Rachenmembran und sich bildender Hypophysentasche im Durchschnitt 81 mm, während die Hypophysentasche durchschnittlich 23 mm lang war. Er muss sich hier also die Hinterwand des Vorderhirnbodens mit dem ihn bekleidenden Mesenchym, von dem festen Punkt K an gerechnet, durchschnittlich 23 mm nach oben und 5 mm nach unten ausgedehnt haben. Die Schnitte waren durchweg reine Medianschnitte.

dem Recessus opticus ausgedehnt hat, tritt zunächst in der starken Krümmung hervor, infolge deren die untere Wand des Vorderhirnbodens in Fig. 37 fast in einem rechten Winkel in die Hinterwand übergeht. Es muss sich aber auch die ganze Hinterwand des Hirnbodens nach oben verschieben. Denn, wenn auch der Grund der Hypophysentasche die gleiche Lage zu m und zum Tuberculum posterius behält wie der Grund des Ectodermalrohres, so ändert sich doch seine Lage zur Chorda dorsalis. Auch dies ergibt sich aus dem Vergleich der Schnitte Figg. 36 und 37, da der vordere Teil der Chorda dorsalis in Fig. 37 nur mit dem noch nicht aufgelösten Teil derselben in Fig. 36 identisch sein kann. Ein Wachstum der Partie des Hirnbodens zwischen dem Tuberculum posterius und m findet erst von 5,9 mm Ql. an statt (Fig. 38). Auf dem Schnitt des Embryos von 9,2 mm Ql. (Fig. 39) sehen wir endlich, dass sich an der Einstülpung m das Infundibulum hypophyseos entwickelt [1]).

[1]) Vergleicht man Hypophysentasche und Rachenmembran des Hühnchens und eines Säugetieres (Fig. 40), so findet man hinsichtlich beider durchgreifende Unterschiede. Während bei der Katze die Rachenmembran sehr kurz ist, os dass der Kopfdarm noch nach vorn über sie hinausgeht und dort die Seesselsche Tasche bildet, reicht sie bei dem Hühnchen bis an das vordere Ende desselben (Fig. 30, 31, 36). Ebenso beginnt sie, wie wir sahen, bei letzterem ziemlich weit rückwärts hinter dem primitiven Mundwinkel in der unteren Mundhöhle (Fig. 33, 34 U. Mh.). Auch davon ist bei der Katze nichts zu sehen. Die Rachenmembran setzt bei ihr vielmehr unmittelbar vor dem primitiven Mundwinkel ein. Ausserdem finden wir bei der Katze auch wegen der geringeren Kopfbeuge die S-förmige Krümmung nicht, welche die Rachenmembran des Hühnchens zeigt.

Da der Kopfdarm der Katze über die Rachenmembran hinausgeht, senkt sich die Hypophysentasche (Fig. 40 Hyt.) bei ihr in das Mesenchym zwischen Kopfdarm und Vorderhirnboden ein. Diese Einsenkung, die mit dem Ectodermalrohr des Hühnchens vielfach verwechselt worden ist, unterscheidet sich von diesem vor allem durch ihre verschiedene Lage zur Chorda dorsalis. Bei der Hypophysentasche liegt die Spitze der Chorda dorsalis hinterwärts von der Hypophysentasche; bei dem Ectodermalrohr auf dem gleichen Querschnitt wie dieses. Die aufgelöste Spitze ist dabei direkt auf das Ectodermalrohr gerichtet. Die verschiedene Lage der Chorda zu Ectodermalrohr und Hypophysentasche wird verständlich, wenn wir annehmen, dass die Chorda dorsalis stets die Richtung auf die Rachenmembran hat.

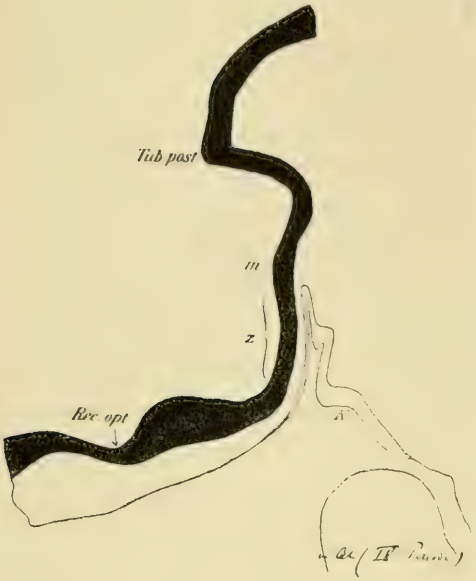

Fig. 38.
Längsschnitt durch einen Hühnerembryo von 5,9 mm Ql.

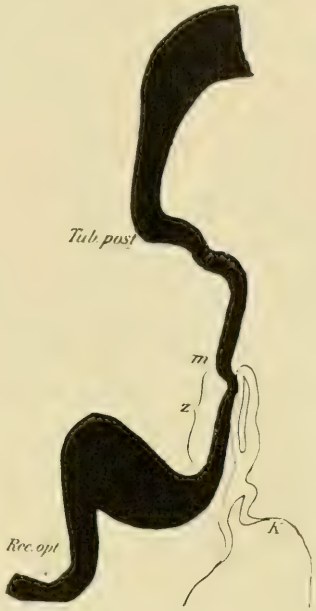

Fig. 39.
Längsschnitt durch einen Hühnerembryo von 9,2 mm Ql.

Buchstabenerklärung wie bei Fig. 36 und 37.

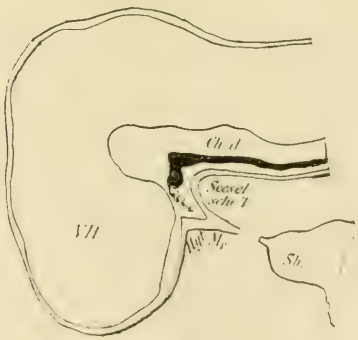

Fig. 40.
Längsschnitt durch den Kopf eines Katzenembryos. Ch d Chorda dorsalis. VII Vorderhirn. M_V Rachenmembran. Hyt Hypophysentasche. Sb_1 erster Schlundbogen.

Fassen wir die Hauptgesichtspunkte unserer bisherigen Erörterungen kurz zusammen.

Der Schlundapparat der Wirbeltierembryonen unterscheidet sich in einem Punkte von allen anderen embryonalen Stadien, die man als Wiederholung früherer phylogenetischer Entwikkelungsstufen auffasst. Diese bedingen wohl vielfach einen Umweg in der ontogenetischen Entwickelung, aber sie bilden doch kein in Betracht kommendes Hindernis für notwendige physiologische Vorgänge im Leben des Embryos. Wenn letzteres bei dem Schlundapparate der Wirbeltiere, wie wir im vorhergehenden nachgewiesen haben, der Fall ist, so muss die Reduktion derselben, welche nach den Gesetzen der Entwickelung hätte eintreten müssen, durch irgendwelche Faktoren aufgehalten worden sein. Das kann man mit voller Bestimmtheit behaupten.

Nicht mit der gleichen Sicherheit lässt sich sagen, welcher Art nun hier die als Hindernisse der Reduktion wirkenden Faktoren gewesen sind. Doch müssen sie jedenfalls ein Äquivalent für die Schädigung in sich schliessen. Denn eine rein schädliche Einrichtung duldet die Entwickelung auf die Dauer nicht. Bisher hat man in der Regel die Unveränderlichkeit geltend gemacht, welche Formen erlangen sollen, die entweder bei den Vorfahren lange Zeit bestanden haben, oder im Typus begründet sind. Physiologisch indifferenten Formen gegenüber mag eine solche Erklärung ausreichen, nicht aber bei Formen, welche den normalen Lebensprozess in solcher Weise hemmen wie die Aortenbogen. Sie können nur dann der Reduktion widerstehen, wenn sie nötig sind, damit durch sie andere wichtige Lebenszwecke erreicht werden. Das gilt hier um so mehr, als die funktionelle Gestaltung bei den Gefässen schon auf dieser Stufe eingreift.

Wenn ferner O. Hertwig sagt, dass wir den Schlundapparat nur darum als Kiemenanlage deuten, weil die vergleichende Anatomie uns lehre, dass aus ihm bei den Fischen

die Kiemen entstehen, so gilt letzteres für den ersten Schlundbogen entschieden nicht. Er ist bei keinem Kiemenatmer zur Kieme geworden. In der Gegend der ersten Schlundtasche entsteht wohl bei den Selachiern die Spritzlochkieme, bei den Ganoiden die Pseudobranchie[1]), doch haben beide keine respiratorischen Eigenschaften. Dazu kommt, dass nach unseren Darlegungen erster Aortenbogen und erster Schlundbogen auch bei den kiemenatmenden Prä-Selachiern nicht Kiemenanlage gewesen sein können. Der erste Schlundbogen findet bei allen Wirbeltieren eine so typische Verwendung für den Aufbau des Gesichtes, die aufsteigenden Aortenwurzeln weichen beim erwachsenen Wirbeltiere so sicher der Carotis interna, dass vom Standpunkt der vergleichenden Anatomie und Embryologie auch für die Prä-Selachier die Annahme einer Kieme des ersten Schlundbogens ausgeschlossen zu sein scheint. Wir müssten sonst annehmen, dass sich die Art der Gesichtsbildung und die Grundlinien des Systems der Blutzirkulation seit der Zeit der unbekannten Vorfahren der Wirbeltiere geändert haben. Tun wir dies aber, dann verlassen wir den Boden, von dem aus wir überhaupt erst zur Deutung des Schlundapparates als einer Kiemenanlage der Vorfahren gekommen sind.

Eine eingehendere Untersuchung der Entwickelung des Schlundapparates hat uns dann gezeigt, dass die Natur bei den Schlundtaschen nicht auf die Herstellung eines Schlundspaltes ausgeht. Dass die Bildung der Schlundmembran das eigentliche Ziel im ersten Abschnitt der Entwickelung ist, ergab sich vor allem daraus, dass sie besondere Bahnen einschlägt, um solche herzustellen und dass sie dann, wenn der Zweck derselben erfüllt ist und die Schlundmembran wieder reduziert wird, diese Bahnen sofort verlässt. Dabei zeigt die Rachen-

[1]) Zu unterscheiden von der Pseudobranchie der Teleostier, die dem Hyoidbogen angehört.

membran die gleichen Formverhältnisse und die gleichen Schicksale wie die erste und zweite Schlundtasche. Wir haben daher für sie auch die gleiche Bestimmung wie für die Schlundmembranen anzunehmen. In dem zweiten Abschnitt der Schlundtaschenentwickelung ist bei der ersten Schlundtasche als ein Ziel jedenfalls die Bildung des Tubar-Mittelohrraumes anzusehen. Doch muss sie noch eine andere, zunächst nicht erkennbare Aufgabe haben, der die Offenerhaltung der Schlundtasche und die Anlage der oberen Ausstülpung dient.

Bei der zweiten Schlundtasche tritt nach Auflösung der Schlundmembran in dem nach hinten gerichteten Gang eine besonders wichtige Neubildung auf. Der Gang, welcher ectodermaler Natur ist und allem Anschein nach die Aufgabe hat, die Verbindung der Schlundtasche mit der Aussenwelt aufrecht zu erhalten, scheint mir der stärkste Beweis dafür zu sein, dass die Schlundtaschen nicht nur Rudimente von Kiemenanlagen sind, sondern in der auf die Kiemenatmung folgenden Periode eine physiologische Bedeutung für den Embryo bzw. für das erwachsene Tier erhalten haben müssen.

Kausale Zusammenhänge.

Wir haben so unter allen drei auf Seite 5 f erwähnten Gesichtspunkten Spuren einer physiologischen Bedeutung des Schlundapparates für das Embryonalleben gefunden. Mit Bestimmtheit können wir von diesen Bildungen zunächst nur behaupten, dass das biogenetische Grundgesetz zu ihrer Erklärung nicht ausreicht. Es sind gewissermassen Punkte, die ausserhalb der Peripherie der phylogenetischen Erklärungsmöglichkeiten liegen. Zweifelhaft ist noch ihre physiologische Bedeutung. Sie würde jedenfalls klarer hervortreten, wenn es gelänge, einen causalen Zusammenhang dieser Bildungen untereinander oder mit anderen Organen herzustellen.

Beziehung der Schlundtaschen zu den Froriepschen Schlundorganen.

Am sichersten kann das nun hinsichtlich der Neubildungen geschehen, welche in dem zweiten Abschnitt der Schlundtaschenentwickelung bei der ersten und zweiten Schlundtasche auftreten. Hier lässt sich zeigen, dass sie im Dienst schon bekannter Organe, der sog. Kiementaschen- oder Schlundorgane stehen.

Man sieht letztere in der Regel nach Froriep, dem Entdecker dieser Bildungen, als Rudimente von Sinnesorganen an, welche die Wirbeltiere vor der Zeit der Fische besessen haben sollen.

Diese Auffassung beruht auf einer gewissen Übereinstimmung zwischen den Schlundorganen und den Seitenorganen der Fische. Es rückt nämlich bei dem Schlundorgan der höheren Wirbeltiere wie bei dem Seitenorgan der Fische in der Region der ersten Schlundtasche das Ganglion des N. facialis, in de. der zweiten Schlundtasche das Ganglion des N. glossopharyngeus und in der dritten und vierten Schlundtasche das Ganglion des N. vagus unter Verlängerung der Wurzelfasern zu einer ectodermalen, lateralen Anschwellung herab. Die Ganglien verschmelzen mit dem betreffenden ectodermalen Zellhaufen oder legen sich doch demselben so nahe an, dass durch Kontakt eine Wechselwirkung der beiden Gewebsqualitäten gegeben zu sein scheint. Es sollen nun an der Bildung der Schlundorgane wie bei den Seitenorganen nur Ganglion und Ectoderm beteiligt sein. Daraus hat Froriep den Schluss abgeleitet, dass es sich bei den Schlundorganen ebenso wie bei diesen um Sinnesorgane handeln müsse. Dieser Schluss lässt sich jedoch gegenüber den Tatsachen nicht aufrecht erhalten. Froriep selbst erkannte, dass das Schlundorgan dem Seitenorgan der Fische jedenfalls nicht homolog ist. Die Selachier besitzen nämlich auch das Schlundorgan und zwar in der-

selben Form und an derselben Stelle wie die höheren Wirbeltiere neben ihrem Seitenorgan (Fig. 41). Dabei wird bei den Selachiern das Seitenorgan von einem dorsalen, das Schlundorgan dagegen von einem ventralen Ast des betreffenden Nerven gebildet. Schlundorgan und Seitenorgan sind darum zweifellos verschiedene Organe. Diese Tatsache nötigte Froriep zu der Hypothese, dass die Selachier früher ventrale Seitenorgane besessen hätten; dieselben seien dann sowohl bei den Selachiern wie bei den höheren Wirbeltieren rudimentär geworden; die echten (dorsalen) Seitenorgane der Fische hätten

Fig 41.

Querschnitt durch das Seitenorgan und das Schlundorgan eines Torpedo nach Froriep.

sich dagegen erst später eingestellt oder bei den gemeinsamen Vorfahren der Selachier und höheren Wirbeltiere nicht lange genug bestanden, um sich in der Ontogenese der letzteren erhalten zu können.

Wir wissen jetzt, dass aus Nervengewebe und Ectoderm auch Drüsen entstehen können. Eine solche Drüse ist die Hypophyse. Hirnsubstanz und Ectoderm sind ihre wesentlichen Bestandteile. Nur der Extrakt des dem Hirn angehörenden Hinterlappens bringt die spezifischen physiologischen Wirkungen der Hypophyse (Erhöhung des Blutdruckes) hervor; umgekehrt hat nur die Exstirpation des ectodermalen Vorder-

lappens die spezifischen Ausfallserscheinungen im Gefolge (Rückbildung der Geschlechtsorgane). Damit ist der Froriep-schen Hypothese die Basis entzogen. Die Propositio major seines Schlusses ist falsch.

Ausserdem ist auch die Annahme, dass nur Ectoderm und Nervengewebe zur Bildung des Schlundorgans zusammentreten, nach meinen Beobachtungen nicht richtig. Es nimmt tatsächlich auch das Entoderm regelmässig daran teil. Ich kann mich hier darauf beschränken, dies für das erste und zweite Schlundorgan nachzuweisen.

Das erste Schlundorgan kann man schon bei einem Embryo vom Anfang des dritten Tages deutlich erkennen (Taf. 1, Fig. 1a—c). Auf dem Querschnitt Taf. 1, Fig. 1a, der hinter dem primitiven Mundwinkel geführt ist, sieht man an der linken Seitenwand über der schräg aufsteigenden Schlundfurche ein kleines Grübchen. Ihm entspricht innen eine Epithelverdickung (So). An diese Anschwellung legt sich von innen das Ganglion des N. facialis an. Ob es mit ihr verschmilzt oder sich ihr nur nähert, kann man auf dieser Stufe nicht entscheiden. Eine besondere Bedeutung misst Kastschenko dem Umstande bei, dass man in dem äusseren Grübchen des Schlundorgans eine Analogie zu dem Ohrgrübchen erblicken könne. Doch handelt es sich bei dem Grübchen des Schlundorgans nur um eine unwesentliche schnell verschwindende Form. Gleichzeitig mit der lateralen Ectodermalanschwellung erscheint nun aber — was man meines Wissens bisher nicht beachtete — in dem anliegenden Winkel der Schlundtasche, da, wo Ectoderm und Entoderm der oberen Seite zusammenstossen, um in die Verschlussmembran überzugehen, eine kugelige Zellenanhäufung (x_1). Der Schnitt Taf. 1, Fig. 1a zeigt, dass dieselbe aus Ectoderm und Entoderm besteht. Eine Grenze zwischen beiden Blättern kann man in der Regel nicht erkennen. In dem nach vorne nächstfolgenden

Schnitt (s = 15 μ) beginnt die laterale Anschwellung mit der Anschwellung in der Ecke der Schlundtasche zusammenzufliessen (Taf. 1, Fig. 1 b). In dem weiterfolgenden Schnitt (Taf. 1, Fig. 1 c) bilden beide Anschwellungen eine wulstige Mulde, in welcher das Ganglion liegt. Diese Form behält das Schlundorgan auch auf den nächsten Stufen (Taf. 1, Fig. 2). Dann rückt es weiter nach innen (Taf. 1, Fig. 3). Die Schlundtasche bleibt noch offen, um dem Ectoderm den Zutritt zu dem Organ zu ermöglichen. Das ist der Fall bis zur Mitte des fünften Tages. In dieser Zeit schliesst sie sich. Doch ist nach Kastschenko[1]) das Schlundorgan immer noch einige Zeit durch einen besonderen Gang mit dem Ectoderm der Epidermis verbunden. Am 6. Tag ist aber der vollständige Abschluss nach aussen vollzogen und das Ectoderm des Schlundorgans damit des Zusammenhanges mit dem Ectoderm der Epidermis beraubt. Man kann eine Analogie dazu in dem Verschwinden der Hypophysentasche bei der Hypophyse erblicken. Die Entwickelung des Schlundorganes selbst geht nach Kastschenko weiter. Es bildet zunächst eine nach oben gerichtete dickwandige Ausstülpung der ersten Schlundtasche[2]). Am achten Tage ist aus dieser ein aus einer dickwandigen und einer dünnwandigen Hälfte bestehendes Bläschen geworden, das nur noch durch einen engen Gang mit der Schlundtasche in Verbindung steht. Das Ganglion des N. facialis liegt ihm noch an.

In gleicher Weise nimmt das Entoderm an dem Aufbau des zweiten Schlundbogens teil, wenn auch anfangs die Verbindung zwischen Ectoderm und Entoderm in etwas anderer Weise als beim ersten Schlundorgan hergestellt wird. Wie dort, finden wir am Anfang des dritten Tages aussen an der Seitenwand, etwa in der Höhe der Aortenwurzeln, ein Grübchen, dem

[1]) Kastschenko, l. c.
[2]) cfr. Fr. Stellwaag, l. c. Fig. 8 u. 9.

nach innen eine Anschwellung des Ectoderms entspricht. Es liegt dasselbe im zweiten Schlundbogen neben dem zweiten Aortenbogen, also vor der zweiten Schlundfurche (Taf. 1, Fig. 4a). Das Ganglion des N. glossopharyngeus tritt nahe an die Anschwellung heran, ohne sie zu berühren. Dagegen sendet die zweite Schlundtasche eine Ausstülpung nach vorn aus, die mit der ectodermalen Anschwellung verschmilzt. Man kann diese Ausstülpung auf der rechten und linken Seite des Embryos von Taf. 1, Fig. 4d nach 4c, 4b und 4a verfolgen. Diese Beziehungen der zweiten Schlundtasche zum zweiten Schlundorgan wurden von mir regelmässig bei allen Embryonen aus der ersten Hälfte des dritten Tages angetroffen. Die Angabe von Kastschenko, dass das ectodermale Grübchen hinter der zweiten Schlundtasche liege, gilt zwar für diese Periode nicht, doch rückt dasselbe allmählich caudalwärts. In der zweiten Hälfte des dritten Tages finden wir es tatsächlich hinter der zweiten Schlundtasche (Taf. 1, Fig. 5 rechts). Auch hier sendet diese eine kurze Ausstülpung aus (Taf. 1, Fig. 5 links, S_2), die mit dem ectodermalen Wulst verschmilzt. Sie ist aber nicht mehr oralwärts, sondern caudalwärts gerichtet. Am Anfang des vierten Tages liegt die Anschwellung in der Schlundfurche selbst. Wie bei dem ersten Schlundorgan bilden nun Ektoderm und Entoderm der Oberseite, da wo sie im Winkel der Schlundtasche in die Schlundmembran übergehen, eine Mulde oder wulstige Falte, in welcher das Ganglion petrosum schräg liegt, so dass sein hinteres Ende den ectodermalen Teil, sein vorderes Ende den entodermalen Teil der Falte berührt. Auch auf der Stufe 6,7 mm Ql. treffen wir diese zweifellos aus Ectoderm und Entoderm bestehende Falte an (Taf. 2, Fig. 6b, rechts), der aber hier das Ganglion petrosum ähnlich wie bei den späteren Entwickelungsstufen des ersten Schlundorgans nicht mehr anliegt, sondern nur noch nahe kommt.

Eine besondere Modifikation des zweiten Schlundorgans ist

hier nun aber dadurch entstanden, dass der Kiemendeckel die Schlundspalte überwächst. Die laterale Ectodermalanschwellung der Epidermis liegt jetzt nicht mehr dem Ganglion gegenüber. Wir finden sie vielmehr weiter caudalwärts hinter der zweiten Schlundtasche, da wo der freie Kiemendeckel dorsal an der Seitenwand des Embryos einlenkt (Taf. 2, Fig. 6a rechts, Ep). Man kann sie von da aus in den nach vorne zu aufeinanderfolgenden Querschnitten verfolgen (Taf. 2, Fig. 6a links, Ep), bis sie in die Schlundtasche übergeht und sich dort mit dem Entoderm vereinigt (Taf. 2, Fig. 6b rechts, Ep). Auf der Stufe von 8 mm Ql. ist sie noch weiter caudalwärts gerückt. Sie liegt aber auch hier wie auf der Stufe von 6.7 mm Ql. dorsal unmittelbar hinter dem freien Kiemendeckel (Taf. 2, Fig. 7a links, Ep) und zieht sich von da, wenn auch schwächer als auf der vorigen Stufe, doch noch deutlich erkennbar in dem oberen Winkel zwischen Seitenwand und überhängendem Kiemendeckel nach vorne (Taf. 2, Fig. 7a rechts, Ep), setzt sich in den ectodermalen Gang fort (Taf. 2, Fig. 7b rechts und links, Fig. 7c links, Ep) und bietet nach der Vereinigung desselben mit der Schlundtasche (Taf. 2, Fig. 7c rechts) ein ganz ähnliches Bild, wie wir es bei dem Embryo von 6,7 mm Ql. in Taf. 2, Fig. 6b rechts fanden. In der oberen Ausstülpung der Schlundtasche, der gegenüber wir wieder das Ganglion des N. glossopharyngeus antreffen, (Taf. 2, Fig. 7d), breitet sich, wie wir annehmen müssen, wenn wir es auch auf dieser Stufe nicht sicher erkennen können, das aus beiden Blättern bestehende Gewebe aus.

Auf der Stufe von 9,9 mm Ql. wird endlich der ectodermale Gang zu einem lumenlosen Strang. Was geblieben ist, ist die ectodermale Anschwellung (Ep), welche wir auf der vorigen Stufe in dem oberen Winkel zwischen Kiemendeckel und Seitenwand des Embryos fanden. Sie wird, wie Fig. 42 Ep deutlich zeigt, abgeschnürt, indem der Kiemendeckel dicht

unter ihr mit der Seitenwand verlötet. Sie lässt sich verfolgen, bis sie sich mit dem Ectoderm des Schlundes vereinigt (Figg. 42—45). Es geschieht dies in der Region der zweiten Schlundtasche, die durch die plötzliche Verbreiterung des Schlundes — man vergleiche Fig. 43 u. Fig. 44 — charakterisiert ist. In Fig. 45 ist an der Vereinigungsstelle des ecto-

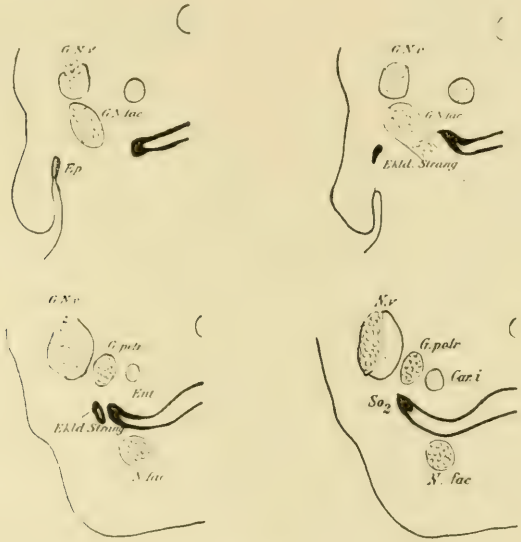

Fig. 42—45.

Querschnitt durch das 2. Schlundorgan eines Hühnerembryos von 9,9 mm Ql. Die Schnitte folgen von hinten nach vorn.

dermalen Stranges mit der Schlundtasche deutlich die ectodermal-entodermale Anschwellung (x_2) zu sehen. Sie liegt hier dem Ganglion des N. glossopharyngeus gegenüber. Die Reduktion des zweiten Schlundorgans beginnt nach Kastschenko am sechsten Tage; am achten Tage ist es verschwunden.

Die Entwickelung des ersten und zweiten Schlundorgans beweist, dass das Entoderm einen regelmässigen Bestandteil des-

selben bildet[1]). Damit fällt die Froriepsche Deutung der Schlundorgane. Auch die Propositio minor seines Schlusses lässt sich nicht halten. Zugleich löst sich uns das Rätsel der Offenerhaltung der ersten Schlundtasche wie der Entstehung des ectodermalen Ganges der zweiten Schlundtasche. Es sind Anpassungen an das erste und zweite Schlundorgan. Allerdings nicht eigentliche funktionelle Anpassungen, da sie nicht die Funktion der betreffenden Organe unterstützen; wohl aber ist ihre Bildung durch die Funktion derselben bedingt. Sie müssen in der Zeit entstanden sein, als die Vorfahren der höheren Wirbeltiere die Kiemen abgeworfen hatten[2]), aber die Schlundorgane noch funktionierten. Nur in einem solchen Falle war es bei der zweiten Schlundtasche nötig, durch eine Neubildung die Verbindung des durch den Kiemendeckel überwachsenen Organs mit der Ectodermanschwellung der Epidermis aufrecht zu erhalten.

Für die Neubildungen der ersten und zweiten Schlundtasche im zweiten Abschnitt der Schlundtaschenentwickelung glauben wir damit einen sicheren Zusammenhang mit einem Organ nachgewiesen zu haben, das wahrscheinlich noch heute funktioniert. Die eigentümlichen Formen, welche uns im ersten Abschnitt der Schlundtaschenentwickelung entgegentreten, sowie der Fortbestand der Aortenbogen sind damit freilich noch nicht erklärt. Wir hatten vor allem für die Aortenbogen eine physiologische Bedeutung aufzusuchen, welche die Nachteile der durch sie entstehenden Zirkulationshindernisse ausgleicht.

[1]) Obgleich Stellwaag in seiner Arbeit (l. c.) nicht auf die Schlundorgane und ihre Beziehungen zu den Schlundtaschen eingegangen ist, möchte ich doch nicht unterlassen, auf die von ihm nach Modellen gegebenen, ausserordentlich instruktiven Abbildungen der verschiedenen Stadien der ersten und zweiten Schlundtasche beim Kanarienvogel hinzuweisen, da die von ihm gefundene Entwickelungsreihe genau dem entspricht, was wir nach unseren Voraussetzungen erwarten müssen.

[2]) Vergleiche jedoch das Schlusskapitel.

Zusammenhänge der Schlundmembranen und der Aortenbogen.

Einen Einblick in die causalen Zusammenhänge können wir hier gewinnen, wenn wir die zeitlichen Zusammenhänge in Betracht ziehen und feststellen, welche Formen gleichzeitig oder kurz nacheinander auftreten und verschwinden. Am meisten fällt in dieser Hinsicht das Zusammentreffen der Reduktion der Schlundmembranen und der bezüglichen Aortenbogen auf. Es ist so gesetzmässig, dass hier tatsächlich ein ursächlicher Zusammenhang angenommen werden muss. Die Erkenntnis desselben wird aber dadurch erschwert, dass nicht nur die Membran der ersten Schlundtasche, sondern auch die der zweiten Schlundtasche, sowie die Rachenmembran gleichzeitig mit dem ersten Aortenbogenpaar reduziert werden. Ich habe daraufhin so zahlreiche Präparate untersucht, dass ich die Tatsache selbst als völlig sicher hinstellen kann. Die Auflösung der Rachenmembran tritt in demselben Momente ein, in welchem der ventralwärts gerichtete Schenkel im Knie des ersten Aortenbogen verschwindet. Bei der zweiten Schlundtasche dauert es zwar längere Zeit bis die Reduktion der Membran vollendet ist, aber auch hier setzt sie jedenfalls stets mit der des ersten Aortenbogens ein. Nicht ganz so scharf fällt die Reduktion der Membran der dritten Schlundtasche mit der des zweiten Aortenbogens zusammen.

Dass die Reduktion der Rachenmembran gleichzeitig mit der des ersten Aortenbogens erfolgt, lässt sich verstehen. Wie wir sahen, verläuft die Rachenmembran zwischen den beiden Ästen der aufsteigenden Aortenwurzel bzw. des ersten Aortenbogens. Die Membran der zweiten Schlundtasche liegt dagegen zwischen zweiten und dritten Aortenbogen, die der dritten Schlundtasche zwischen dritten und vierten Aortenbogen. Um hier Beziehungen zwischen der Reduktion der Membranen und der der Aortenbogen herzustellen, fehlen uns offenbar noch Bindeglieder. Sichere Anhaltspunkte zur Auffindung der-

selben können wir nur von einer vergleichenden Untersuchung erhoffen. Ich möchte hier nur auf eigentümliche hämodynamische Verhältnisse aufmerksam machen, welche beim Hühnchen durch die Veränderung der Lage des Herzens entstehen und dann, wenn sie sich auch bei anderen Objekten nachweisen lassen würden, zur Aufklärung der Sachlage dienen könnten.

Beziehung des Schlundapparates zur Herzverlagerung. Druckdifferenzen in den Aortenbogen.

Wir haben auf Seite 9 f hervorgehoben, dass das Herz anfangs ganz vorne unter dem ersten und zweiten Schlundbogen liegt. Am Ende des zweiten Tages befindet sich die Vorderwand des Bulbus unter der ersten Schlundtasche, die Hinterwand hinter dem zweiten Aortenbogen. Dann rückt das Herz allmählich nach hinten. Um die Mitte des dritten Tages schneidet die Vorderwand des Bulbus hinter der zweiten Schlundtasche, die Hinterwand hinter dem dritten Aortenbogen ab. Der Bulbus liegt also jetzt unter dem dritten Schlundbogen. Damit hat sich nun aber auch der Herzdruck vom zweiten auf den dritten Schlundbogen verlagert; denn es steht stets der Schlundteil unter ihm, welcher das Herz nach oben deckt. In der zweiten Hälfte des dritten Tages neigt sich der Bulbus nach hinten und wird dadurch der Herzdruck noch weiter caudalwärts verschoben. Auf dem Stadium von 5,1 mm Ql. (Fig. 6) steht der dritte und vierte Schlundbogen, auf dem Stadium 5,9 mm Ql. (Fig. 7) endlich der vierte und fünfte Schlundbogen unter demselben.

Durch die Druckverlagerungen werden in den Aortenbogen bestimmte hämodynamische Verhältnisse geschaffen. Wir haben bei den Aortenbogen einen doppelten Druck zu unterscheiden, den Druck von aussen und den Druck von innen. Da, wo der Boden des Schlundes direkt dem Bulbus aufliegt, muss

das Blut bei der halbflüssigen Beschaffenheit des Mesenchyms in dieses direkt vom Herzen aus eindringen und bis zu den Aortenbogen gelangen. Ist das Mesenchym mit Blut gesättigt, so können wir für dasselbe den Druck des Herzens annehmen. Die Gefässe stehen daher von aussen unter diesem. Von innen wirkt dagegen auf dieselben der hydraulische Druck des bewegten Blutstromes. Die hydraulische Druckhöhe in den Aortenbogen ist aber um die Geschwindigkeitshöhe des Blut-

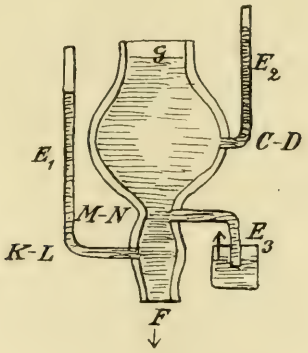

Fig. 46.

Nach Weisbach-Herrmann, Lehrbuch der theoretischen Mechanik. Vorausgesetzt wird, dass durch Zufluss der Spiegel G auf gleicher Höhe erhalten wird.

stromes kleiner als der Herzdruck[1]). Es lassen sich diese Beziehungen mit Hilfe der nach Weisbach-Herrmann gegebenen Fig. 46 sehr gut veranschaulichen[2]). Denkt man sich die Öffnung F in der Fig. 46 geschlossen, so ist in dem Gefäss der hydrostatische Druck vorhanden. Es muss das Wasser in den beiden kommunizierenden Röhrchen E_1 und E_2 gleich hoch stehen, nämlich so hoch wie der Wasserspiegel G und der Inhalt des Gefässes durch das Röhrchen E_3 auslaufen. Wird dagegen

[1]) Genauer: um die Differenz der Geschwindigkeitshöhen in dem Bulbus und in den Aortenbogen.

[2]) Weisbach-Herrmann, l. c. S. 953.

F geöffnet, so dass ein Durchströmen des Gefässes stattfindet, so steigt, der geringen Stromgeschwindigkeit und dem grösseren Seitendruck bei dem Durchmesser C—D entsprechend, das Wasser in dem Röhrchen E_2 über den Wasserspiegel G und fällt umgekehrt, der grösseren Stromgeschwindigkeit und dem geringeren Seitendruck in dem Durchschnitt K—L entsprechend, in dem Röhrchen E_1 unter den Wasserspiegel G. In dem kleinsten Durchschnitt M—N wird evtl. ein innerer Minus-Seitendruck eintreten. Es ist dies dann der Fall, wenn der Aussendruck — bei Weisbach der Druck der Atmosphäre — grösser ist, als der innere Seitendruck. Dann tritt in dem Röhrchen E_3 eine saugende Wirkung auf. Wenden wir diese hydromechanischen Gesetze auf die Blutzirkulation in den Aortenbögen an, so ist klar, dass auch bei ihnen, solange das Mesenchym unter dem Herzdruck steht, von dem Blutstrom eine saugende Wirkung ausgeübt werden muss. Letztere muss in dem gleichen Grade wachsen, wie die Geschwindigkeit in den Aortenbögen zunimmt. Es findet dann im Mesenchym eine Strömmung nach diesen hin statt. Das tritt allerdings nur ein, wenn die Druckdifferenz relativ gross geworden ist, da dann, wenn das Blut sich im Mesenchym zu bewegen beginnt, sich sofort die grossen Reibungshindernisse im Mesenchym geltend machen.

So würde sich die sonst rätselhafte Tatsache, dass sich die Geschwindigkeit des Blutstromes gerade in den Aortenbogen, welche die Führung haben, trotz der dadurch vermehrten Verluste an mechanischer Kraft in den hier in Betracht kommenden Perioden beständig steigert, aus einem Bedürfnis des Embryo, eine saugende Wirkung des Blutstromes in den Aortenbogen herzustellen, erklären lassen.

Da diese auf der Differenz zwischen Aussendruck und Innendruck beruht, so muss sie für den ersten und zweiten Aortenbogen in dem Masse abnehmen, als der Bulbus allmählich nach hinten rückt und unter den dritten Schlundbogen

zu liegen kommt, während gleichzeitig infolge der engen, spaltenförmigen Mündung des ersten und zweiten Aortenbogens nach dem Bulbus zu die Geschwindigkeit in beiden sinkt. Durch die Verlagerung des Bulbus nach hinten wird der Aussendruck herabgesetzt; durch die Verengung des Eingangs der Aortenbogen bzw. die Verlangsamung des Blutstromes zugleich der Innendruck erhöht. Beide Abänderungen haben die Tendenz, die Differenz auszugleichen. Ähnliches gilt für den dritten Aortenbogen in der ersten Hälfte des vierten Tages. Es hört da der Überdruck im dritten Schlundbogen auf, weil der Bulbus nun auf den vierten und fünften Schlundbogen gerichtet ist.

Dass bei dem dritten Aortenbogen auch die Geschwindigkeit zurückgeht, lässt sich von vorneherein annehmen, da er an die Stelle des zweiten Aortenbogens getreten ist. Nach Kastschenko verengert sich tatsächlich sowohl beim dritten wie bei dem vierten Aortenbogen die Mündung nach dem Bulbus zu. Die Wirkung der Druckveränderung auf die dritte Schlundtasche wird noch durch den Verlauf der beiden Aortenbogen gesteigert. Der dritte Aortenbogen, der jetzt die Carotis interna versorgt und nach vorne gerichtet ist, lehnt sich mehr an die zweite Schlundtasche; der vierte Aortenbogen, der nach hinten geht, mehr an die vierte Schlundtasche an.

Diese hämodynamischen Verhältnisse scheinen darauf hinzuweisen, dass die Reduktion der Schlundmembran bzw. der Rachenmembran eintritt, wenn in dem Mesenchym der betreffenden Schlundtaschen keine Strömung nach den beiderseitigen Aortenbogen zu mehr stattfindet, dass also die Schlundmembran mit dieser Strömung in einem ursächlichen Zusammenhang steht.

Beziehung des Schlundapparates zum Schlunddarm. Gleichzeitige Volumenvergrösserung des Schlunddarmes.

Noch ein weiterer Zusammenhang springt in die Augen. Es ist dies die zeitliche Koinzidenz einer eigentümlichen Form

des Schlundes mit dem Auftreten der Schlundmembranen. Während vorher die Seitenteile des Schlundes nur einen schmalen Spalt bildeten, gewinnt er von dem Stadium von 14 Urwirbeln an an Höhe und zeigt zunächst einen flach-elliptischen, später einen kreisförmigen bzw. quadratischen Querschnitt (Figg. 2, 4, 12; Tafel 1, 4a—d, 5 etc.). Er fällt aber in der Periode, in welcher sich die Schlundmembranen zurückbilden, wieder zusammen (Taf. 2, Fig. 6a—b, 7a—d, Figg. 42 bis 45) und zwar so, dass die Abflachung vorne beginnt und bei dem Embryo von 6,1 mm Ql. nur noch der hinterste Teil des Schlundes in der Nähe der vierten Schlundtasche etwas höher ist (Stellwaag, l. c., Fig. 19). Später wird der ganze Schlund zu einem breiten niedrigen Spalt. Dieses Zusammentreffen der Erweiterung des Schlundes mit dem Bestand der Schlundmembranen trat mir schon bei der Betrachtung der von mir untersuchten Stadien entgegen. Durch die Darstellung, welche Dr. Stellwaag von den weiteren Schicksalen des Schlundes gegeben hat, wird nicht nur die Tatsache selbst ins hellste Licht gestellt. Aus ihr ergibt sich auch, dass in der Erweiterung des Schlundes Formenverhältnisse vorliegen, die von der geraden Entwickelungslinie durchaus abweichen. In der späteren Entwickelung verkürzt sich der Schlund nicht nur immer mehr, Boden und Dach desselben liegen auch so nahe aufeinander, dass der Darm „mehr zwei dicht genäherten Epithelplatten gleicht als einem wirklichen Schlauch“ [1]).

Physiologische Bedeutung des Schlundapparates und des Froriepschen Schlundorgans.

Die besprochenen Zusammenhänge weisen darauf hin, dass es sich bei den betreffenden Bildungen des Schlundapparates nicht um einzelne Reste zerfallener Organe aus vergangenen

[1]) Stellwaag, l. c. S. 21.

Zeiten handelt, sondern um mehr oder weniger in sich geschlossene Einrichtungen, die noch jetzt einem bestimmten Zweck dienen können. Aber wenn wir den Nachweis jener Zusammenhänge exakt führen und z. B. direkt zeigen konnten, dass die Anschwellung des Ectoderms der Epidermis sich in den Gang der zweiten Schlundtasche hineinzieht und bis zum zweiten Schlundorgan verfolgen lässt, dass die Reduktion der Aortenbogen und der betreffenden Schlundmembranen stets zeitlich zusammenfällt, dass unter den vorhandenen Druckverhältnissen nach den physikalischen Gesetzen eine Saugwirkung des Blutstromes in den Aortenbogen stattfinden muss, so verlieren wir den sicheren Boden exakter Forschung, sobald wir versuchen, festzustellen, welche bestimmten physiologischen Funktionen es nun sind, denen die Schlundorgane und die Schlundmembranen dienen. Denn hier lässt uns die Beobachtung vollständig im Stich und es bleibt uns nur die reine Hypothese übrig. Wir müssen Vorgänge voraussetzen, deren Denkmöglichkeit wir vielleicht nachweisen können, indem wir zeigen, dass sie mit den beobachteten Tatsachen nicht in Widerspruch stehen, deren tatsächliches Vorhandensein sich aber niemals exakt konstatieren lassen wird. Was die Schlundmembran anbetrifft, so könnte man wohl versucht sein, die von mir dargestellten Tatsachen und Zusammenhänge im Sinne der im Handbuch der Entwickelungsgeschichte von O. Hertwig erwähnten Ernährungshypothese zu deuten, doch ist es untunlich, bevor die Resultate einer diesbezüglichen genaueren vergleichenden Untersuchung vorliegen, dies im einzelnen auszuführen.

Günstiger liegen die Verhältnisse hinsichtlich des Schlundorgans. Hier können wir wenigstens mit Sicherheit sagen, dass es kein Sinnesorgan sein kann.

Manches lässt sich aber auch für eine bestimmte Deutung des Organs geltend machen. Vielleicht haben wir es als Organ

der inneren Secretion anzusehen. Seine morphologische und histologische Beschaffenheit steht einer solchen Auffassung wenigstens nicht entgegen. Bei der Hypophyse, die zweifellos eine Drüse der inneren Secretion ist, treten, wie wir wissen, Ectoderm und Nervensubstanz zur Bildung des Organs zusammen.

Eine Analogie für die Beteiligung von Ectoderm und Entoderm bei Bildung einer Drüse für innere Secretion haben wir ferner in der Thymus. Was sich bei dem Schlundorgan nicht nachweisen lässt, ist die typische Drüsenstruktur. Doch kann man eine solche nach dem Gesetz von J. von Sachs bei der Kleinheit des Organs kaum erwarten. Zeigt doch auch das Seitenorgan der Fische keine Differenzierung. Ebensowenig kann der Umstand, dass keine besonderen Blutgefässe zum Schlundorgan führen, dagegen geltend gemacht werden, da auf der betreffenden Entwickelungsstufe im Körper des Embryos überhaupt nur die grösseren Zuführungs- und Abführungsgefässe existieren und die weitere Verteilung des Blutes durch Diffusion erfolgt.

Immerhin lässt sich nur sagen, dass die morphologische und histologische Beschaffenheit des Schlundorgans die Auffassung desselben als Drüse nicht ausschliesst. Dagegen weist der Ort, an dem wir es finden, direkt auf sie hin.

Die Schlundgegend ist der klassische Boden für die Drüsen der inneren Secretion. Hier entstehen Schilddrüse, Thymus, Epithelkörperchen, und wenn wir die obere Mundhöhle mit hinzurechnen, auch die Hypophyse. Das was von dem Schlund im allgemeinen gilt, gilt von den Schlundtaschen im besonderen, da Thymusdrüsen und Epithelkörperchen Derivate derselben sind. Ist auch an der Bildung dieser Drüsen bei den höheren Wirbeltieren immer nur ein Teil der Schlundtaschen beteiligt, so zeigt doch ihr Auftreten in den verschiedenen Wirbeltierklassen, dass alle dazu disponiert sind.

Nach Maurer werden bei Petromyzon alle Schlundtaschen zu Thymusanlagen. Bei den Selachiern (Raja, Heptanchus) und den Knochenfischen (Forelle) fehlen sie dagegen der ersten Schlundtasche. Gehen wir in dem Stammbaum weiter hinauf, so treten noch weitere Reduktionen auf. Es schreiten diese jedoch nicht in bestimmter Richtung fort und ebenso sind sie in ihren Sprüngen nicht von phylogenetischen Gesichtspunkten aus zu erklären. Wir finden z. B. bei den Anuren neben der Thymusanlage der zweiten Schlundtasche wieder eine solche der ersten Schlundtasche. Bei Lacerta ist die Thymus Derivat der zweiten und dritten, bei Tropidonotus natrix Derivat der vierten und fünften, beim Hühnchen der dritten und vierten, bei den Säugetieren der dritten und zweiten bzw. der dritten und vierten Schlundtasche. Ebenso wechselt die dorsale und ventrale Lage der Thymusknospe innerhalb der Schlundtasche selbst. Bei den Reptilien und Vögeln entwickelt sie sich aus dem dorsalen Teil der Spalten, bei den Säugetieren aus dem ventralen[1]).

Eine Erklärung dieser Erscheinung liegt in der Annahme, dass wir in der Schlundtasche ein spezifisch secretorisches Epithel haben. Machen wir diese Voraussetzung, so kann es uns nicht überraschen, wenn Thymus und Epithelkörperchen auch bei Abteilungen gleicher Abstammung in verschiedenen Schlundtaschen auftreten, da es sich bei ihnen dann nicht um die Bildung neuer, sondern nur um die Entfaltung und Umbildung schon vorhandener Anlagen handelt, von denen je nach der Organisation der Gruppe bald die eine, bald die andere zur Entwickelung kommen kann. Wie die Atmung in der Wirbeltierreihe zwar nicht an ein und dasselbe Organ gebunden ist, aber doch nach Oppel[2]) „demjenigen Teil des Vorderdarmes,

[1]) F. Maurer, Die Entwickelung des Darmsystems in O. Hertwig, Handbuch der vergl. u. experiment. Entwickelungslehre. II. Bd. 1. Teil.

[2]) Oppel, Lehrbuch der mikroskopischen Anatomie. VI. Bd. Atmungsapparat.

aus welchem die Lungen hervorgehen, die Eigenschaft, respiratorisches Epithel zu bilden, allgemein und ursprünglich zukommt", so können in analoger Weise secretorische Organe wohl an den verschiedensten Stellen des Körpers und aus den verschiedensten Epithelien hervorgehen [1]), aber es scheint doch der Schlund und die Schlundtasche der bevorzugte Ort ihrer Bildung zu sein.

Wenn die Schlundorgane nicht als Organe der inneren Secretion für das embryonale Leben gelten könnten, so müssten wir übrigens solche anderswo suchen. Denn die Wahrscheinlichkeit spricht dafür, dass die Wirbeltierembryonen eine innere Secretion besitzen. Dieselbe ist für die Lebensprozesse der erwachsenen Wirbeltiere jedenfalls unumgänglich nötig. Es üben die Hormone, die Stoffe von bestimmter chemischer Konstitution sind und mit dem Blut nach den entferntesten Teilen des Körpers geführt werden, einen dynamischen Einfluss auf die Tätigkeit der Zellen aus, indem sie in diesen entweder einen Prozess auslösen, oder einen im Gang befindlichen beschleunigen bzw. hemmen. Die Mithilfe solcher chemischen Produkte bei der Regelung der Lebensprozesse ist nun bei den Wirbeltieren so tief in ihrer ganzen Organisation begründet, dass die Natur sich bei den erwachsenen Individuen für diesen Zweck nicht einmal mit den in den Drüsen für innere Secretion erzeugten Stoffen begnügt. Es dienen dazu auch die in den Blutkreislauf gelangenden gewöhnlichen Stoffwechselprodukte. So haben die Milchsäure und die Kohlensäure, welche als Stoffwechselprodukte bei der Muskeltätigkeit erscheinen, die Bestimmung, in der Medulla oblongata das Atemzentrum anzuregen. Wenn nun gegenüber diesen Stoffwechselprodukten die spezielle Aufgabe der Hormone darin besteht, den Verlauf der chemischen Prozesse und der gestaltlichen Vorgänge

[1]) Nebenniere, Geschlechtsdrüsen etc.

ohne Vermittelung der Nerven zu beeinflussen, so ist dies gerade das, was der Embryo zu leisten hat. Er hat aus den Reservestoffen des Eies die verschiedenartigsten chemischen Verbindungen herzustellen und mit diesen Bausteinen den Körper und seine Organe aufzubauen und zwar, wie die Untersuchungen Schapers gezeigt haben, ohne dass die Nerven ihn dabei wesentlich unterstützten[1]).

Wir können unter diesen Verhältnissen, d. h. bei der Unentbehrlichkeit der inneren Secretion für den erwachsenen Wirbeltierkörper, die so weit geht, dass die Exstirpierung einzelner Drüsen direkt tödlich wirkt und bei den besonderen Aufgaben der Embryonen schwer annehmen, dass die Mithilfe der Hormone erst dann einsetzt, wenn die Individuen ausgewachsen sind und die Hauptarbeit, der jene dienen, vollendet ist.

Da die innere Secretion an eine regelmässig funktionierende Blutzirkulation gebunden ist, ist sie natürlich nicht möglich, bevor eine solche existiert. Bei den Wirbeltierembryonen ist diese Bedingung aber wohl zur Zeit des Auftretens der Schlundtaschen im allgemeinen erfüllt. Beim Hühnchen finden wir die Aortenbogen bereits am Ende des zweiten Tages.

Lässt man die Hypothese einer inneren Secretion bei den Embryonen gelten, dann löst sich ferner auch das Rätsel der eigentümlichen Blutzirkulation, welche wir bei ihnen antrafen. Es liegt bei den Embryonen zweifellos das gleiche Bedürfnis wie bei den erwachsenen Tieren vor, die Nahrungsmittel zu verflüssigen. Es muss bei ihnen das zähflüssige Eiweiss in die Aggregatsform übergeführt werden, die es ihm ermöglicht, durch die Kapillarwand zu gehen und mit dem Blut in den Kapillaren weiterzufliessen. Während aber die erwachsenen Tiere nach aussen abgeschiedene Secrete gebrauchen, welche in den Darmtractus gelangen müssen, um dort die auf-

[1]) Die neueren Untersuchungen von Herbst weisen allerdings darauf hin, dass die betreffenden Resultate Schapers nicht durchweg gelten.

genommenen Nahrungsmassen durchdringen und in die löslichen Spaltungsprodukte zerlegen zu können, hat der Embryo, der seine Gefässe nach aussen schickt und das im Gefässhofe vorhandene Eiweiss mit ihnen umspinnt und aufsaugt, nur innere Secrete nötig, die das Blut selbst mit sich führen kann. Das Blut, welches das Herz passiert, um direkt wieder in den Dotterkreislauf zurückzukehren, würde unter der Voraussetzung, dass es dabei in den Schlundapparat Verdauungssecrete aufgenommen hat, nicht umsonst bewegt worden sein. Ebenso kann die Tatsache, dass das venöse Blut, ohne vorher im Dotterkreislauf regeneriert worden zu sein, sofort wieder ins Herz eintritt, eine einfache Erklärung in der Annahme finden, dass dabei eine Anreicherung des Blutes mit den eigentlichen Hormonen stattfinden soll — die Schlundorgane können unter unserer Voraussetzung, da sie mit verschiedenen Ganglien gebildet werden, jedenfalls verschiedene Secrete produzieren — in ähnlicher Weise, wie etwa bei den Reptilien die Zurückführung eines Teiles des venösen Blutes in den grossen Kreislauf die Anreicherung des Blutes mit Nährstoffen auf Kosten des Sauerstoffes befördert.

In dem Schlund als dem spezifischen Boden für die Bildung der Drüsen für innere Secretion werden demnach die Drüsen, welche im späteren Leben eine Rolle spielen, nur angelegt, um nachträglich an den Ort ihrer Bestimmung verlagert zu werden. Die während der Embryonalzeit funktionierenden Drüsen verbleiben dagegen im Schlund selbst. Erst nach ihrer Reduktion kann sich die definitive Form des Schlundes ausbilden.

Die Schlundtaschen und das biogenetische Grundgesetz.

Sind unsere Voraussetzungen richtig, so drängt sich schliesslich die Frage auf, inwieweit damit zugleich die phylo-

genetischen Beziehungen des Schlundapparates modifiziert werden.

Nach der gewöhnlichen Auffassung haben wir in letzterem eines der schönsten Beispiele für die Geltung des biogenetischen Grundgesetzes. Doch übersieht man dabei die Schwierigkeit, welche die Anwendung jenes Gesetzes gerade in diesem Falle bietet. Es scheint ja so, als ob die Entwickelung vom embryonalen Schlundapparat zum Kiemenapparat der Fische geradlinig verlaufe, während für die höheren Wirbeltiere der Weg über die Schlundtaschen und Aortenbogen ein Umweg ist. Gerade aus diesem Grunde soll es sich hier um ein Erbe aus der Zeit der kiemenatmenden Vorfahren handeln. Aber jener Gegensatz ist doch nur ein relativer. Eine geradlinie Entwickelung kann nur die genannt werden, welche ausschliesslich in fortschreitenden Differenzierungen besteht. Jede Reduktion eines bereits entwickelten Organs bedeutet einen Umweg. Nun bewegt sich wohl die Entwickelung der Schlundbogen bei den Fischen meist in fortschreitenden Differenzierungen. Ihr Kern verknorpelt bzw. verknöchert. Sie gliedern sich in bestimmter Weise. Der Schleimhautüberzug der hinteren Schlundbogen wandelt sich in Kiemenblättchen um. Nur bei einzelnen Fischen (Lophius piscatorius) geht die Anzahl der Schlundbogen zurück. Dagegen findet durchweg ein Reduktion der Aortenbogen statt. Nach den Untersuchungen von Dohrn und F. W. Müller werden die hinteren Aortenbogen der Fische in ihrem mittleren Hauptteil vollständig zurückgebildet; der Blutstrom bewegt sich bei ihnen über die Kiemenblättchen. Die zwei ersten Aortenbogen erfahren eine noch weitergehende Reduktion[1]).

Wir haben es daher auch bei der Entwickelung der Schlund- und Aortenbogen zum Kiemenapparat der Fische nicht mit einer

[1]) F. Hochstetter, Die Entstehung des Blutgefässsystems in O. Hertwig, Handbuch der vergleichenden und experimentellen Entwickelungslehre. Bd. II. Abt. 1 und 2.

geradlinigen Entwickelung zu tun, sondern mit einem Umweg. Dass derselbe nicht so weit ist wie bei den Amnioten, macht prinzipiell keinen Unterschied aus. Es erhebt sich jedenfalls, wenn die höheren Wirbeltiere auf Grund des biogenetischen Grundgesetzes den Schlundapparat von kiemenatmenden, den Fischen analog gebauten Vorfahren geerbt haben sollen, die Frage, wie dann in demselben die bei den Kiemenatmern reduzierten Formen wieder auftreten können. Denn nach dem biogenetischen Grundgesetz sind es die Endformen der Voreltern, wenn auch in oft weitgehender Umbildung, die den Nachkommen vererbt werden. Beruhen die Endformen aber, wie bei den Kiemen der Fische, auf einer Reduktion, so kann die Umbildung nicht in einer Rückkehr zu den ursprünglichen Formen, den Aortenbogen, bestehen, da nach einer allgemeinen für die Stammesentwickelung geltenden Regel ein einmal reduziertes Organ nicht wieder in integrum restituiert wird. Die Reduktion kann wohl weiter gehen, aber nicht wieder rückgängig gemacht werden. Der fünfzehige Fuss verwandelt sich bei den Vorfahren des Pferdes in einen vier-, einen drei- und einzehigen Fuss, aber er wird niemals wieder zu einem fünfzehigen. Betrifft diese Regel zunächst auch nur die phylogenetische Entwickelung, so muss sie doch, wenn phylogenetische und ontogenetische Entwickelung von den gleichen Gesetzen beherrscht werden, auch für letztere gelten.

Eine weitere Schwierigkeit für die Anwendung des biogenetischen Grundgesetzes liegt darin, dass die vorderen Schlundbogen der höheren Wirbeltiere der Ausgangspunkt komplizierter Bildungen werden. Nach dem biogenetischen Grundgesetz sind die embryonalen Schlundbogen bei den Amnioten aus den Endformen der kiemenatmenden Vorfahren dadurch entstanden, dass die von diesen erworbene Differenzierung der Schleimhaut in Kiemenblättchen, sowie die Verknorpelung und die weitgehende Gliederung ihres Gerüstes wieder verloren ge-

gangen ist. Solche Rückbildungen treten in der phylogenetischen Entwickelung häufig genug auf, so dass dabei nichts Verwunderliches wäre. Aber die auf diese Weise reduzierten Organe können keine neue Entwickelungsrichtungen einschlagen. Aus den embryonalen Zähnen der Bartenwale werden keine anderen funktionsfähigen Einrichtungen des Organismus. Ebenso wird bei ihnen die Handgliederung nur mitgeschleppt, ohne wieder eine selbständige physiologische Bedeutung zu erlangen. In Widerspruch mit dieser Regel sehen wir nun, dass aus dem ersten und zweiten Schlundbogen bei den Amnioten der komplizierte Mechanismus der Gehörknöchelchen entsteht. Nach den Entwickelungsgesetzen können jene, wenn sie durch Reduktion aus dem Kieferapparat der Kiemenatmer hervorgegangen sind, eine solche Entwickelungsfähigkeit nicht mehr besitzen. Man wird so zu der Auffassung gedrängt, dass bei dem Schlundapparat nicht die phylogenetische Endform, sondern die phylogenetische Embryonalform von den Vorfahren auf die Nachfahren vererbt worden ist. Doch ist auch mit dieser Vorstellung nichts gewonnen. Denn die Embryonalform der Kiemenatmer kann keine anderen Anlagen als die der Kiemenatmer enthalten. Von welcher Seite man daher auch das Problem anfassen möge, es zeigen sich schwer zu lösende Widersprüche, solange man die Amnioten von Formen, die unseren Kiemenatmern analog gebaut gedacht werden, ableiten will.

Es bleibt nur die Annahme übrig, dass alle Wirbeltierklassen den Schlundapparat von unbekannten Vorfahren in gleicher Weise als eine noch indifferente Bildung ererbt und dass sie sich von hier aus nach verschiedenen Seiten entwickelt haben. Die Linien dieser Entwickelung sind dann bei den Amnioten nicht gebrochen und gehen nicht über die Kiemenatmer. Sie divergieren vielmehr bei allen Wirbeltierklassen von einem Punkte aus, indem sich die einen nur weiter, die anderen weniger weit von ihm entfernen. Diese Auffassung steht

mit einem von Huxley ausgesprochenen Grundsatz in Einklang. „Es wäre richtiger", sagt dieser, „von Schädeln und Wirbeln, von Kinnladen und Beinen usw. als von Dingen zu sprechen, die ausgebildet worden sind, nicht das eine aus dem anderen, sondern beide aus einer gemeinsamen, einfacheren Grundform."

Dass die Form des Schlundapparates bei allen Wirbeltierklassen beibehalten worden ist, obgleich der Anlageninhalt desselben natürlich im Laufe der Entwickelung ein total verschiedener werden musste, kann uns nach unseren obigen Darlegungen nicht überraschen. Hat er eine physiologische Bedeutung, so konnte die Form in allen Wirbeltierklassen die gleiche bleiben, weil die physiologischen Bedingungen auf dieser Stufe die gleichen sind. Die Ernährung erfolgt bei allen Wirbeltierembryonen durchweg im Dotterkreislauf oder in analoger Weise. Ebenso gibt es hier weder Kiemen- noch Lungenatmung.

Von dieser Auffassung aus bin ich an die ganze Frage über die Bedeutung des Schlundapparates herangetreten.

Gelegentlich eines Zusammentreffens mit Herrn Professor Fleischmann-Erlangen in Bozen teilte ich diesem meine Ansicht über diese Verhältnisse mit und wurde von ihm aufgefordert, die Untersuchung der Frage selbst in die Hand zu nehmen. Er stellte mir zu dem Behufe die Mittel seines Institutes zur Verfügung und seine persönliche Unterstützung in Aussicht. Bei meiner Arbeit hat mir dann Herr Professor F. tatsächlich in liebenswürdiger Weise die weitgehendste Unterstützung gewährt. Ich bin ihm dafür zu um so grösseren Dank verpflichtet, als unsere Auffassung der ganzen Schlundregion in fast allen Punkten weit auseinander geht und meine zum Theoretisieren geneigte Geistesrichtung von Anfang an mit seiner exakten Forschungsmethode, welche nur Arbeitshypothesen zulässt, die sich im Laufe der Untersuchung er-

ledigen, im Widerspruch stand. Alle meine Schlüsse beruhen nicht auf eigentlicher Induction, sondern auf der logischen Operation, die J. St. Mill als Kolligation bezeichnet, der Verknüpfung mehrerer Tatsachen zu einem Ganzen. Herr Professor Fleischmann lässt solche, wie besonders seine Stellung zur Deszendenztheorie beweist, nicht gelten.

Ausser Herrn Professor Fleischmann schulde ich dem Assistenten am Zoologischen Institut in Erlangen, Herrn Dr. Fr. Stellwaag und Herrn Professor Dr. Zander besonderen Dank. Ersterer hat mir seine schönen Präparate und Modelle von Hühnchen, die er als Vorstudien zu seiner Arbeit „Über die embryonale Metamorphose der Mundrachenwand beim Kanarienvogel" angefertigt hatte, letzterer seine Präparate über die ersten Entwickelungsstadien der Forelle zur Benutzung überlassen. — Leider nötigte mich die Rücksicht auf meine Gesundheit, meine Untersuchung abzubrechen. Ich würde sonst auch die späteren Stadien des Hühnchens berücksichtigt, vor allem aber die anderen Klassen der Wirbeltiere mit herangezogen haben, in der Überzeugung, dass erst durch eine solche vergleichende Untersuchung sich eine sichere Beurteilung der von mir dargestellten Formverhältnisse erlangen lassen wird.

Figurenerklärung.

Tafel 1.

Figg. 1a—1c. Drei aufeinanderfolgende Querschnitte ($s = 15\mu$) durch das 1. Schlundorgan eines Hühnerembryos von 7,4 mm g. L. (II. Periode).

Fig. 2. Querschnitt durch das linke 1. Schlundorgan eines Hühnerembryos von 4,3 mm Ql. (III. Periode).

Fig. 3. Querschnitt durch das linke 1. Schlundorgan eines Hühnerembryos von 6,7 mm Ql. (IV. Periode).

Figg. 4a—4d. Querschnitte durch das 2. Schlundorgan eines Hühnerembryos von 51 Stunden (II. Periode). Die Schnitte folgen von vorn nach hinten ($s = 15\ \mu$).

Fig. 5. Querschnitt durch das 2. Schlundorgan eines Hühnerembryos von 4,3 mm Ql. (III. Periode).

Tafel 2.

Figg. 6a—6b. Querschnitte durch das 2. Schlundorgan eines Hühnerembryos von 6,7 mm Ql. (IV. Periode). Die Schnitte folgen von hinten nach vorn.

Fig. 7a—7d. Querschnitte durch das 2. Schlundorgan eines Hühnerembryos von 8 mm Ql. Fig. 7a ist durch den 4. Aortenbogen gelegt. Fig. 7b 14 Schnitte ($s = 15\ \mu$) vor dem Schnitt Fig. 7a. Fig. 7c 5 Schnitte vor dem Schnitt 7b. Fig. 7d 11 Schnitte vor dem Schnitte 7c.

Fig. 8. Photogramm von Dr. Stellwaag nach einem von ihm hergestellten Modell eines Hühnerembryos von 8 mm Ql. Ansicht der rechten Seite schräg von oben, um den Gang G deutlich hervortreten zu lassen. Im Modell ist nur Entoderm und Ektoderm dargestellt. SD Schlunddarm. SW äussere (ektodermale) Schlundwand. $S_1 - S_4$ erste bis vierte Schlundtasche. oA obere Ausstülpung der 2. Schlundtasche. G der nach hinten und unten gerichtete Gang der 2. Schlundtasche.

Erklärung der Buchstabenbezeichnungen auf den Tafeln- und Textbildern.

A	Aorta.
A od. Aw	Aortenwurzel.
a_1—a_5	Erster bis fünfter Aortenbogen.
a_1 c	Gemeinsamer Stamm der beiden Äste des 1. Aortenbogen (primitiver Truncus.)
a_2 a_3 c	Gemeinsamer Stamm des 2. und 3. Aortenbogens der rechten bzw. linken Seite.
a_1v	Der ventralwärts gerichtete Schenkel im Knie des 1. Aortenbogens
a_1d	Der dorsalwärts „ „ „ „ „ „ „
a. i	Der intermediäre Aortenbogen Kastschenkos.
a. w	Laterale Wand des ektodermalen Ganges der 2. Schlundtasche.
α	Ausstülpung des Schlunddarmbodens unmittelbar hinter dem Beginn des Kopfdarmes.
B	Bulbus.
β	Teilungstelle der beiden Äste des 1. Aortenbogens.
Car. i	Carotis interna.
c. e	Nach dem Unterkiefer gehender Ast der Carotis externa.
Ch. d	Chorda dorsalis.
γ_1—γ_3	Mündungsstück des ersten bis dritten Aortenbogens nach dem Bulbus zu.
D	Darm.
e. k	Ectodermales Rohr (primitive obere Mundhöhle).
Ent	Entodermale Anschwellung, zum Schlundorgan gehörig.
Ep	Ectodermale Anschwellung der Epidermis, zum Schlundorgan gehörig.
F_1—F_5	Erste bis fünfte Schlundfurche.
Fv	Ventrale Schlundfurche.
Gbl	Gehörbläschen.
Ggr	Gehörgrübchen.
G. acust	Ganglion acusticum.
G. genic	Ganglion geniculare.
G. petr	Ganglion petrosum.

G. N. v Ganglion nodosum.
Hyt Hypophysentasche.
Hw Herzwand.
i. w Mediale Wand des ektodermalen Ganges der 2. Schlundtasche.
K Vorderes Ende des Kopfdarmes.
KD Kopfdarm.
Kn Knie des 1. Aortenbogens.
l Linke Seite.
m Einstülpung des Vorderhirnbodens.
M_V Rachenmembran.
MH Mittelhirn.
M_W Mundwinkel. Querfurche an der Stelle, an welcher der Unterkieferbogen in den Oberkieferbogen übergeht.
NH Nachhirn.
R. opt Recessus opticus.
r Rechte Seite.
$S_1 - S_4$ Erste bis vierte Schlundtasche.
$Sb_1 - Sb_5$ Erster bis fünfter Schlundbogen.
SD Schlunddarm.
$So_1 - So_4$ Erstes bis viertes Schlundorgan.
Thyr Schilddrüse.
U. Mh Untere Mundhöhle.
VH Vorderhirn.
V od. Vj Vena jugularis.
x_1, x_2 Ectodermal-Entodermale Anschwellung, zum 1. bzw. 2. Schlundorgan gehörig.

Aus der Königl. Universitäts-Frauenklinik Bonn.
(Direktor: Prof. Dr. O. v. Franqué.)

DIE
ENTSTEHUNG DER SYNCYTIALLACUNEN JUNGER MENSCHLICHER EIER.

NACH EINEM VORTRAG AUF DEM XV. GYNÄKOLOGENKONGRESS IN HALLE. MAI 1913.

VON

HANS HINSELMANN,
BONN

Mit 9 Abbildungen auf Tafel 3.

In der Eikammer junger menschlicher Graviditäten, besonders aus dem ersten Monat, findet sich als ein Gebilde von hervorragender Bedeutung das syncytiale Lacunensystem. Es ist ein System von kommunizierenden Hohlräumen, deren Wände aus syncytialen Bändern und Membranen bestehen, die mit dem Zottensyncytium gleicher Abstammung sind. In diesen Hohlräumen finden sich ausser mütterlichem Blut Zelltrümmer, necrobiotische Zellen und auch völlig lebenskräftige Zellen. Ausführlicheres über die Morphologie siehe bei Strahl und Benecke (1).

Bryce und Teacher (2), die an dem jüngsten menschlichen Ei dieses syncytiale Lacunensystem in bisher einzig dastehender Ausbildung beobachteten, glauben, dass das Syncytium in Vacuolen fermentreiche Flüssigkeit absondere, und dass nach Ruptur der Vacuolenwände sich Blut aus dem intervillösen Raum in diese Hohlräume ergiesse. Doch halten sie es für möglich, dass die plasmodialen Lacunen ihres Eies zum Teil aufzufassen sind als „spaces intervening between outgrowing plasmodial masses — between what may, in fact, be termed primitive plasmodial villi" (S. 19). Näher gehen sie auf die letztere Erklärungsmöglichkeit nicht ein. Wir werden sehen, dass in den **ausgesparten Räumen** das richtige Erklärungsprinzip gegeben ist, und dass nicht nur ein Teil, sondern alle Syncytiallacunen auf diese Weise zu erklären sind.

Die Trophoblastlacunen junger menschlicher Eier und die Syncytiallacunen der späteren Schwangerschaftsmonate entstehen dadurch, dass das fötale Epithel das mütterliche Gewebe umwächst, und dass unter der Einwirkung des Chorionthrypsins das mütterliche Gewebe necrobiotisch wird. Das thryptische Gewebe mag zum Teil als Embryotrophe verwandt werden, zum Teil wird es mit dem Lymphstrom, zur Hauptsache aber mit dem Blutstrom fortgeschwemmt. Über die Berechtigung dieser Deutung siehe meine Arbeit in der Zeitschrift für Geb. u. Gyn. Bd. 73, 1913. Da die Syncytiallacunen der ersten Monate sich ganz erheblich von den Syncytiallacunen der späteren Monate unterscheiden, versuchten wir für die Genese der ersteren eine gesonderte Beweisführung. Ein zwingender Beweis gelang nicht und wir mussten uns damit begnügen, auf Grund der Übereinstimmung in den wesentlichsten Punkten die Vermutung aufzustellen, dass die Syncytiallacunen der ersten Monate ebenfalls ursprünglich mütterliches Gewebe enthalten, das thrypisch zugrunde geht und als Embryotrophe verschwindet oder aber mit dem Lymph- und Blutstrom fortgeschwemmt wird. Alle Einzelheiten siehe ebenfalls Zeitschr. f. Geb. u. Gyn. Bd. 73, 1913.

Bei einer erneuten Durchsicht unserer Präparate wurden keine neuen Gesichtspunkte gewonnen, wohl aber zeigte sich, dass das Hindernis in der Dicke der Schnitte lag (Celloidinschnitte 10—20 μ). Es wurde deshalb ein neues und auch günstigeres Material in geeigneterer Weise verarbeitet. Wir wählten drei Präparate, die durch vaginale Corpusamputation wegen Tb. pulm. gewonnen waren. Die Fruchtblasen entsprachen etwa dem Anfang des II. Monats. Zwei Präparate (Formalin) wurden der Sammlung entnommen, das dritte wurde noch während der Operation, unmittelbar nach der Absetzung in ein Gemisch von Eisessig- Pikrinsäure Sublimat gelegt. Entsprechend dem bekannten losen Zusammenhang der Frucht-

blase mit der Eikammerwand in den ersten Wochen der Schwangerschaft war es nicht leicht, im Untersuchungsblock die Zotten im Zusammenhang mit der Decidua zu erhalten. Die Blöcke wurden möglichst klein gewählt, in Paraffin eingebettet und in Serien von $^1/_2$—3 μ zerlegt. Die Anfertigung der Schnitte machte mit dem hervorragenden Mikrotom Nr. 32 Katalog Mikro 3 der Firma Sartorius in Göttingen keine Schwierigkeiten.

Da die Art, wie das Fötalepithel in das mütterliche Gewebe in den ersten Zeiten der Schwangerschaft eindringt, von entscheidender Bedeutung für unsere Frage ist, müssen unsere bisherigen Kenntnisse über diesen Punkt kurz zusammengefasst werden. Die spezielle Durchsicht der umfangreichen Literatur der Placentarhistologie auf diesen Punkt hin und besonders die Beschreibungen junger menschlicher Graviditäten zeigen, dass sowohl das Syncytium als auch die Langhanssche Zellschicht ins mütterliche Gewebe eindringen kann. Unbeachtet blieb die Beobachtung von Peters (3), der 1899 berichtete, dass die „peripherstenTrophoblastschichten meist schon einen zellgrenzenlosen, plasmodialen Charakter angenommen" hätten (S. 30). 1906 hat Schickele (4) das in der Petersschen Beobachtung liegende Prinzip auf Grund eigener Erfahrung mit folgenden Worten treffend präzisiert: „Diese häufige Syncytiumbildung scheint eine besondere Eigenschaft der Langhansschen Zellen innerhalb der Decidua zu sein" (S. 90). Ähnlich äussert sich 1908 Albrecht (6): „Ich will aber gleich hier, um Irrtümer zu vermeiden, hervorheben, dass ich mich an jungen menschlichen Eiern und auch an Chorionepitheliomen überzeugt habe, dass echte Syncytiumbildung aus Langhansschen Zellen unter gewissen Umständen vorkommt" (S. 82). Dass die Langhansschen Zellen im mütterlichen Gewebe stets syncytial sind und nie in Form von Einzelzellen dort vorkommen, findet sich nirgends erwähnt. Es gilt auch heutzutage

noch die Ansicht, dass neben syncytialen Elementen gewucherte Langhanszellen in Form von Einzelzellen in der Decidua zu finden sind.

Wir sind auf Grund unserer Präparate anderer Ansicht.

In Abb. I, 1 ist die Grenze der Decidua gegen den intervillösen Raum reproduziert. Im Zwischenzottenraum a liegt das Syncytium b. In der darunterliegenden Decidua liegt bei c eine Drüse, deren Epithelien in dem gezeichneten Bezirk keine sicheren Degenerationsvorgänge erkennen lassen. Bei d liegt ein Gefäss, dessen Endothel an der eiwärts gelegenen Wand sehr gelitten hat. Die darüberliegende Decidua lässt sehr wenig mehr von ihrem ursprünglichen Bau erkennen. Sie ist von zahlreichen kleinen und kleinsten Spalten durchsetzt, in denen sich vielfach rote Blutkörperchen finden, die in der Zeichnung nicht zum Ausdruck gekommen sind. Von dem eigentlichen Deciduagewebe sind bei o noch grössere Reste zurückgeblieben. Die Zellen an der Oberfläche und die ihnen äquivalenten Zellen tiefer in der Decidua sind mit jenen supraserotinalen Zellen identisch, die seit den Arbeiten der Langhans-schen Schule bekannt sind und auf eine Wucherung der Langhanszellen zurückgeführt werden. Während ein Teil dieser Elemente in Form von Einzelzellen erscheint, zeigt sich bei f ein wesentlich anderes Verhalten. Von f bis g erstreckt sich ein schmaler Protoplasmafaden, der bei h und i Kerne enthält. Er ist in Abb. I, 2 isoliert und bei stärkerer Vergrösserung reproduziert. Man erkennt die syncytiale Natur entsprechend der Peters-Schickeleschen Anschauung; ferner sieht man, dass der Protoplasmafaden seitlich von der ursprünglichen Richtung abbiegt. Dass er auch in bezug auf die Horizontalebene seine Richtung häufig ändert, ist im Präparat sehr deutlich zu erkennen, in der Zeichnung aber nicht zum Ausdruck gekommen. Diese Schlängelung nach allen möglichen Richtungen ist sehr häufig anzutreffen und ein sehr wesentlicher Punkt.



Verlag von J. F. Bergmann, Wiesbaden.

Königl. Universitätsdruckerei H. Stürtz A. G. Würzburg

Ausser der syncytialen Natur und der mehrfachen Richtungsänderung erkennt man in Abb. I, 2 noch ein anderes höchst wichtiges Moment. Von dem Protoplasmafaden f g geht bei m ein Zweig ab, der genau so gebaut ist wie f g. Eine derartige Verzweigung von Langhanselementen ist ausserordentlich häufig und in mannigfachen Spielarten anzutreffen. Es kann der Zweig von dem Sitz des Kernes abgehen oder aber es gehen von einem Langhanselement in der gleichen Ebene zwei Fortsätze ab, die an ihrem Abgang weit voneinander entfernt sind. Das gleiche Langhanselement kann nach anderen Richtungen ähnliche syncytiale Bänder entsenden.

Aus Abb. II ersehen wir eine weitere sehr bedeutsame Eigenschaft der Langhanselemente. Der Hohlraum a ist von einem Protoplasmaring umscheidet, der sich nach b hin in einen kernhaltigen Protoplasmafaden fortsetzt und bei c in einer Anschwellung des Protoplasmas einen Kern birgt. Der Kern b passt sich, wie bei bestimmter Stellung der Mikrometerschraube zu sehen ist, der Ringform des Protoplasmas an. Dieses eigenartige Verhalten findet sich in zahlreichen prinzipiell gleichen, aber in der Form sehr mannigfachen Bildern. Man könnte den Hohlraum a für eine intracelluläre Vacuole halten, wenn nicht an anderen gleichen Gebilden nachzuweisen wäre, dass der centrale Hohlraum sich in das System kleinster Spalten öffnet, das die gewucherten Langhanselemente durchzieht und ihr lockeres Gefüge bedingt, wie es in der Literatur mehrfach beschrieben ist, so z. B. von Nitabuch (5). Sie schreibt darüber 1887 folgendermassen: „Auffallend ist der lockere Bau dieser Schicht. Man kann wohl hie und da homogene Intercellularsubstanz zwischen den Zellen erkennen. Vielfach aber fehlt dieselbe und zwischen den Zellen finden sich verhältnismässig weite Räume, oft von der Breite eines Zellkerns: vollständig hell, ohne jede sichtbare Substanz, vollständig wie Spalten sich ausnehmend“ (S. 26). Wäre man nicht in der Lage, die

Kommunikation des centralen Hohlraumes solcher ringförmiger Gebilde mit dem peripheren Spaltensystem direkt nachzuweisen, so könnte man doch aus anderen Momenten erschliessen, dass der Hohlraum a extracellulär ist. Man findet sehr häufig in dergleichen Hohlräumen rote Blutkörperchen, Zelltrümmer und noch ihre Form bewahrende necrobiotische Zellen, kurz die gleichen Gebilde, wie sie sich in den sicher extracellulären Spalten finden. Ferner findet man die gleichen Hohlräume, nur dass sie nicht ganz, sondern etwa nur zu zwei Drittel ihres Umfanges geschlossen sind. So sehen wir in Abb. III ein Langhanselement, das 4 Äste a, b, c und d entsendet und zwischen den Ästen a und b Protoplasma und Kerne gabelförmig umscheidet. Der Kern e ist necrotisch. Die Natur der übrigen in der Masche liegenden Substanz lässt sich nach dem einen Schnitt nicht bestimmen und in der Serie lässt sich dieser Punkt nicht zuverlässig weiterverfolgen. Der Ast d steht in demselben Schnitt noch mit mehreren anderen Langhanselementen in Verbindung. Zwischen dieser halboffenen Masche und dem völlig geschlossenen Ring der Abb. II gibt es alle Zwischenstufen.

Ist der Hohlraum a der Abb. II extracellulär, so müssen wir den gewucherten Langhanselementen ausser der syncytialen Natur, der Schlängelung und Verzweigung noch die Möglichkeit der Anastomosenbildung zuerkennen.

Schickele (4) schreibt 1906: „Hier" — sc. in der Decidua — „kommen neben den Langhanszellen Riesenzellen vor und zuweilen grössere Syncytiumstreifen. Diese erscheinen in ihrem Zusammenhang zuweilen netzförmig, besitzen stark gefärbte, lang ausgezogene Kerne und heben sich durch ihre intensive Färbung von der blass gefärbten Decidua grell ab" (S. 69—70).

Nach dem Bisherigen werden wir nicht nur die Möglichkeit derartiger Netzbildungen in der Decidua zugeben, sondern

diese Fähigkeit ausdrücklich den gewucherten Langhanselementen zuschreiben.

Die Struktur der gewucherten Langhanselemente wird besonders durch ein Moment äusserst kompliziert. Es kann sich der zwei Kernterritorien verbindende Teil des syncytialen Streifens bis auf eine feinste Fibrille verschmälern, s. Abb. IV bei f, ein Anklang an die Struktur eines bestimmten Abschnittes der Langhansschen Zellsäulen. Dort, wo das feste Gefüge der wohlumgrenzten, polyedrischen, dem Zottenstrome zunächst liegenden Langhanszellen lockerer wird, sieht man an unseren dünnen Schnitten einwandsfrei, wie mehrere massige Zelleiber durch feinste Ausläufer in absoluter Gewebskontinuität einen leeren oder Erythrocyten enthaltenden Raum umgrenzen. Man kann im Zweifel sein, ob man von anastomosierenden Zellen oder aber von einem hochgradig modifizierten Syncytium sprechen soll.

Aus Abb. II haben wir erschlossen, dass die Abkömmlinge der Langhansschen Zellschicht syncytiale Netze bilden können. Wir können auf Grund der gleichen Abbildung hinzufügen, dass sie auch ein syncytiales Lacunensystem bilden können, das sich aber von jenem syncytialen Lacunensystem, dessen Genese wir verfolgen, erheblich unterscheidet. Dass die grösseren Trophoblastlacunen durch Thrypsis und Fortschwemmung maternen Gewebes entstehen, haben wir früher bewiesen (s. Zeitschr. f. Geb. u. Gyn. Bd. 73). Dass die kleineren und kleinsten Lücken ebenso entstehen, kann auf Grund der prinzipiell gleichen Verhältnisse ohne weiteres angenommen werden. Wir haben uns bei unseren erneuten Untersuchungen auf Grund der Zelltrümmer, der necrobiotischen Zellen und des intercellulären, spezifisch resistenten, collagenen Fibrillennetzes von der Zulässigkeit des Analogieschlusses überzeugen können. Abb. III zeigt eine Phase in der Entstehung der kleinsten Lücken. Hierher gehören auch äusserst charakteristische Bilder, die sehr

oft in Komplexen gewucherter Langhanselemente zu finden sind. Man sieht ein kernhaltiges Langhansterritorium mehr flächenartig entfaltet und zwar in Form einer flachen Schale, die Zelltrümmer enthalten, aber auch leer sein kann. Diese Form kommt dadurch zustande, dass dieses Langhanselement bei seinem Einwachsen in die Decidua in einer Richtung durch eine resistentere Zelle aufgehalten wird. Das Langhanselement umwächst dann einen gewissen Abschnitt der Zellperipherie. Wird die resistentere Zelle aber durch die fortschreitende Trypsis eliminiert, so zeigt das Langhanselement entsprechend den vor kurzem herrschenden Strukturverhältnissen eine leere Mulde.

Wenn wir bisher nur davon gesprochen haben, dass durch Wucherung der Langhansschen Zellschicht syncytiale Elemente entstehen können, so müssen wir den Satz auf Grund unserer Präparate dahin erweitern, dass nicht nur ein Teil, sondern dass alle Langhanselemente jenseits des kompakten Abschnittes der Langhansschen Zellsäulen syncytial sind. Wir sind dieser Ansicht, obwohl die Langhanselemente fraglos häufig, ja sogar überwiegend als Einzelzellen imponieren. In dieser Ansicht stützen wir uns nicht nur darauf, dass wir uns in unseren Präparaten auf Schritt und Tritt von der syncytialen Natur der gewucherten Langhanselemente überzeugen konnten, sondern vor allem auf die Erfahrung, dass scheinbare Einzelzellen sich beim Verfolg in der Serie als Quer- und Schiefschnitte syncytialer Balken erwiesen. Dicke Schnitte geben naturgemäss keinen klaren Aufschluss über die Struktur der gewucherten Langhanselemente. Die Schlängelung, die reiche Verzweigung und Anastomosenbildung so ausserordentlich zarter Gebilde macht das Bild in dickeren Schnitten völlig unübersichtlich. Nur unter besonders günstigen Verhältnissen, d. h. wenn ein syncytialer Strang eine längere Strecke in einem Niveau und möglichst ohne Verzweigung verläuft, erkennt man auch in dickeren Schnitten die syncytiale Natur der peripherstен Lang-

Fig. 1.

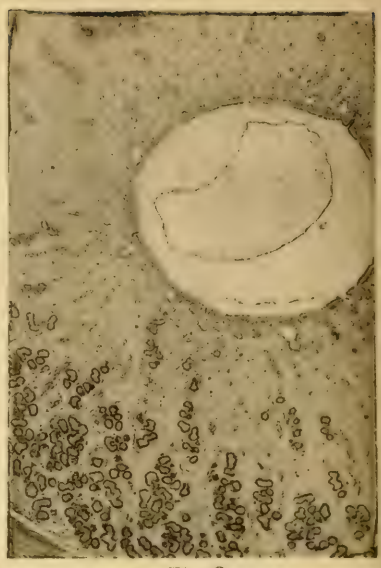

Fig. 2.

Fig. 3.

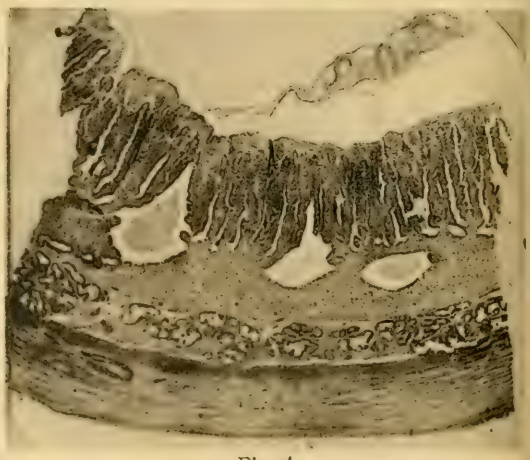

Fig. 4.

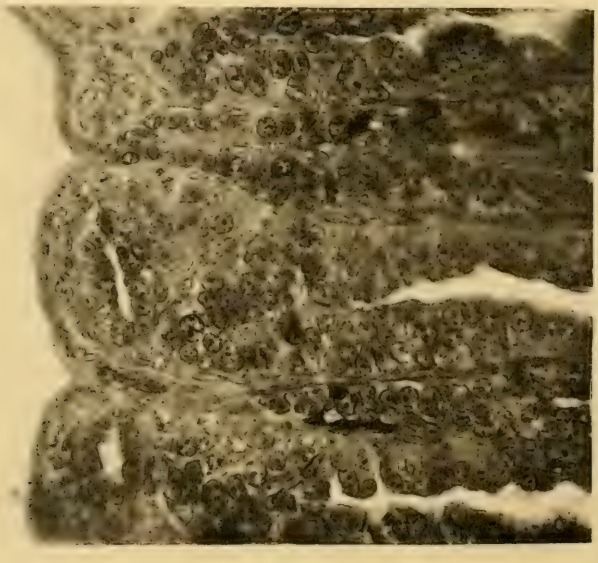

Fig. 5.

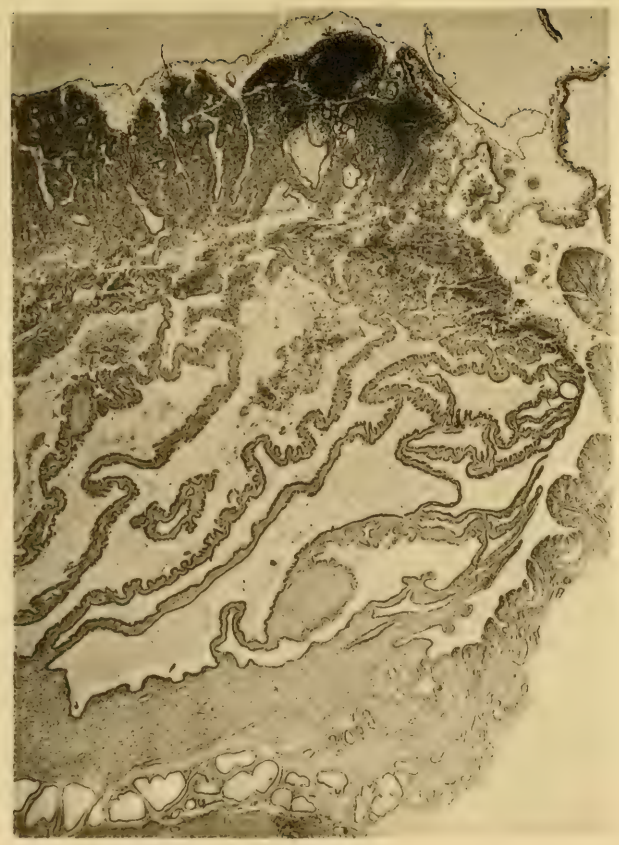

Fig. 8.



Fig. 7.

Fig. 6.

hanselemente. So haben wir, noch bevor wir wussten, dass alle gewucherten Langhanselemente in der Decidua syncytial sind, uns an unseren dicken Celloidinschnitten davon überzeugen können, dass die Langhanselemente syncytial in die Decidua einwachsen können, siehe Abb. 14, Zeitschr. f. Geb. u. Gyn. Bd. 73. Ähnliches lehren die Beobachtungen von Peters (3). Während also dickere Schnitte nur selten einen klaren Einblick in die wahre Struktur der gewucherten Langhanselemente erlauben, ist es ein Hauptvorteil unserer dünnen Schnitte, dass sie das Bild übersichtlich gestalten. Mit der Möglichkeit, die einzelnen Elemente klar zu verfolgen, machen wir sofort die Erfahrung, dass syncytiale Langhanselemente in einer Ausdehnung zu finden sind, wie wir sie an dickeren Schnitten wegen der Unübersichtlichkeit nicht kannten. Dass neben den syncytialen Elementen auch in unseren $^1/_2$ μ-Schnitten eine grosse Anzahl von Langhanselementen als Einzelzellen erscheint, nimmt nicht wunder. Bei einem so kompliziert gebauten Netzwerk werden sich neben syncytialen Elementen naturgemäss immer reichlich Querschnitte finden müssen.

Wie kompliziert die Verhältnisse liegen können, möge an einem Beispiel ersehen werden. Es finden sich Hohlräume wie der Hohlraum a der Abb. II, durch die ein syncytiales Band aus einem anderen Niveau emporsteigt. Eines anderen komplizierenden Faktors, der extremen Verschmälerung der protoplasmatischen Verbindungen haben wir schon gedacht. Auch die amitotische Kernvermehrung in diesen syncytialen Bändern modifiziert das Bild erheblich. Doch noch andere, gerade für unsere Frage hochbedeutsame Vorgänge finden sich an den Langhanselementen.

Abb. IV (Schnitt 1) entspricht einem umschriebenen Bezirk aus der Grenze der Decidua basalis gegen eine Mulde des intervillösen Raumes. Bei a liegt der intervillöse Raum, der von den Zellen b, c und d begrenzt wird. Das Protoplasma der

Kerne b und c ist durch einen zarten Streifen in Zusammenhang. Bei bestimmter Einstellung scheint auch das Protoplasma der Kerne c und d eine Einheit zu bilden. Doch lässt sich dies an dem vorliegenden Schnitt nicht sicher entscheiden. Jenseits dieser Kernreihe liegt eine vielkernige Protoplasmamasse e, die durch einen etwas breiteren Plasmastreif mit dem Protoplasma des Kernes c in Zusammenhang steht und durch einen sehr zarten Ausläufer mit der Zelle f. Die Zelle f ihrerseits steht in innigem Zusammenhang mit b und c. Mit der Zelle f steht die Zelle g in Verbindung. Die Zellen h und i sind voneinander getrennt und stehen auch mit der vielkernigen Protoplasmamasse nicht im Zusammenhang.

In Abb. V (Schnitt 2) sehen wir dieselbe Stelle $^1/_2$ μ weiter. Trotzdem nicht unerhebliche Veränderungen. So ist vor allem f völlig mit der vielkernigen Protoplasmamasse e verschmolzen. Ausserdem ist f in breitere Verbindung mit b getreten. Die Verbindung von e zu c d hin ist durch Auftreten eines Kernes verändert. Welcher von den Kernen c, welcher d entspricht, lässt sich nicht sicher entscheiden. Von dem Kern g ist nur bei bestimmter Einstellung noch ein feinster Rest von Kernsubstanz (u. a. Chromiolen) zu sehen, was in der Zeichnung nicht zum Ausdruck kommt. Die in Abb. IV getrennten Zellen h und i bilden hier eine Einheit. Ein Fortsatz von e nähert sich h i so, dass eine sichere Entscheidung, ob er mit h i zusammenhängt, nicht möglich ist. Bei n ist ein neuer Kern aufgetreten, von dem in IV bei n noch nichts zu erkennen war. e sowohl wie f und n entsenden feinste Fibrillen, die ein Bild geben, wie es in der Zeichnung bei n zum Ausdruck kommt. Doch kann nicht behauptet werden, dass auch wirklich diese Stelle bis in die feinsten Einzelheiten den wirklichen Verhältnissen entspricht. Bei p findet sich ein Erythrocyt, bei r ein ähnliches Verhalten wie in Abb. 20 und 21, Zeitschr. f. Geb. u. Gyn. Bd. 73. Zumal der nächste Schnitt fehlt, lässt sich keine sichere Deutung für r erzielen.

Abb. VI zeigt die weiteren Veränderungen in Schnitt 4, da Schnitt 3 ausgefallen ist. Die Verbindungen von e und f mit b sind noch breiter geworden. Der Fortsatz von e steht jetzt in breiter Kontinuität mit h und i. n erscheint frei, steht aber bei anderer Einstellung in Verbindung mit e und dessen Fortsatz s. Bei t ein Erythrocyt.

Aus den letzten drei Abbildungen ersehen wir das eine mit Sicherheit, dass die vielkernige Protoplasmamasse e teils durch breitere, teils durch feinste Verbindungen aufs innigste mit den sie umgebenden Elementen zusammenhängt, ferner dass diese Elemente, die in Form von Einzelzellen und syncytialen Streifen erscheinen, in jeder Beziehung mit den gewucherten Langhanselementen übereinstimmen. Wir können weiter das Verhältnis der vielkernigen Protoplasmamasse e zu den umgebenden Elementen so definieren, dass die gemeinsame Plasmamasse an umschriebener Stelle sich in besonderem Masse entwickelt hat, Hand in Hand mit einer entsprechenden amitotischen Kernvermehrung.

In den drei Zeichnungen sind nur die Verbindungen der umgebenden Elemente zur vielkernigen Protoplasmamasse, ihrer produktiven Abart, zum Ausdruck gebracht, nicht aber ihre reichen mannigfaltigen Verbindungen zur weiteren Umgebung. Diese Verbindungen zur weiteren Umgebung sind aber für uns höchst bedeutungsvoll. Sie zeigen, dass die Elemente der Abb. IV—VI, die den gewucherten Langhanselementen so sehr gleichen, sich jenem hochkomplizierten syncytialen Netzwerk einfügen, in das wir die gewucherten Langhanselemente haben aufgehen sehen. Wir haben also in Abb. IV—VI einen Ausschnitt aus dem syncytialen Netzwerk vor uns, und zwar einen höchst lehrreichen, weil er zeigt, dass die syncytialen Balken des Netzwerkes an umschriebener Stelle eine hochgradige Vermehrung ihres Protoplasmas und ihrer Kerne eingehen können.

Damit sind wir soweit, dass wir das syncytiale Maschen-

system der Decidua basalis in Parallele bringen können zu dem syncytialen Lacunensystem des intervillösen Raumes.

In Abb. VII ist ein Übergangsbild bei fixer Einstellung reproduziert. Von a, einem Centrum intensiver amitotischer Kernvermehrung geht ein breiterer Plasmastrang b zu c. Zwischen b, c und a sind zahlreiche feinere Plasmafäden ausgespannt. Diese feinen Fäden vermitteln ebenfalls eine einwandfreie Plasmakontinuität zwischen a und d und zwischen a und e. f und g sind Zellen aus einem tieferen Niveau, die ebenfalls mit dem feinen Wabensystem in Verbindung stehen, und zwar in gleicher Weise wie a, c, d und e. Berücksichtigen wir jetzt noch die Verbindungen zur weiteren Umgebung, so müssen wir wiederum sagen, es ist ein Ausschnitt aus dem syncytialen Lacunensystem der Decidua basalis, aber modifiziert durch proliferative Vorgänge. Nicht nur das Keimzentrum a zeigt die Proliferationstendenz aufs deutlichste, auch die plasmatischen Stränge sind plasmareicher. Sie sind nicht mehr oder nur vereinzelt von der Zartheit wie z. B. in Abb. V bei n. Wir sehen also umschriebene Abschnitte des syncytialen Maschenwerks der Decidua basalis dem syncytialen Lacunensystem des intervillösen Raumes dadurch ähnlich werden, dass die syncytialen Balken reicher an Protoplasma und Kernen werden.

Suchen wir jetzt ohne Rücksicht auf feinere Protoplasma- und Kernstrukturen den Unterschied zwischen den extremsten Formen der beiden Lacunensysteme zu definieren, so können wir sagen: Beim syncytialen Lacunensystem der Decidua basalis sind die leeren Räume nur in einer Ebene umgrenzt, im intervillösen Raum aber mehr oder weniger allseitig. Das syncytiale Balkensystem der Decidua ist von äusserster Zartheit, während im intervillösen Raum syncytiale Membranen die Hohlräume umschliessen. Zwischen diesen Extremen gibt es alle Übergänge. Wenn wir in Abb. VII sehen, wie nur durch das Einsetzen proliferativer Vorgänge das syncytiale Netzwerk

der Decidua basalis den Charakter des syncytialen Lacunensystems des intervillösen Raumes annimmt, werden wir weiter folgern, dass durch ein weiteres Walten des Prozesses das Übergangsbild der Abb. VII sich völlig in das membranöse Stadium umwandeln kann. Oder mit anderen Worten: Das syncytiale Lacunensystem des intervillösen Raumes ist nur eine Abart des syncytialen Netzwerkes der Decidua basalis, eine durch proliferative Vorgänge umgestaltete Entwickelungsphase desselben. Je nach der Phase des Wachstumsvorganges werden die Übergangsbilder bald mehr dem ursprünglichen syncytialen Netzwerk, bald mehr dem syncytialen Lacunensystem des intervillösen Raumes ähneln. Bei weiterem Fortschreiten der Substanzzunahme der Elemente des syncytialen Netzwerkes der Decidua basalis bleibt schliesslich nur noch das Prinzip das gleiche, dass fötales syncytiales Epithel Räume umschliesst, die durch Thrypsis und Fortschwemmung mütterlichen Gewebes entstanden sind. Selbst hinsichtlich des grobanatomischen Verhaltens treten tiefgreifende Umwandlungen ein. Wenn in einem Gebilde wie in der Abb. VII der produktive Vorgang weiter fortschreitet, kommt es zur Erdrückung der kleineren Maschen. Dieser Prozess kann soweit gehen, dass als Endresultat an Stelle des syncytialen Lacunensystems ein **kompakter** vielkerniger Protoplasmakomplex tritt. Bei dieser Entwickelung kann es vorkommen, dass innerhalb eines grossen vielkernigen Protoplasmaklumpens ein oder mehrere Hohlräume gefunden werden, die man als primär intracellulär deuten würde, wenn man nicht die Vorphasen kennt.

Wir haben gesehen, dass die äusserste Peripherie von Eiern aus dem Anfang des II. Monats rein syncytial ist, und dass dieses hochkomplizierte syncytiale Netz- resp. Lacunensystem überall da auftritt, wo das fötale Epithel gegen die Decidua vordringt. Dieses Verhalten ist deshalb von allerhöchster Bedeutung, weil es den eigenartigen Bau der Fruchtblasenwand

des jüngsten menschlichen Eies erklärt. Die Fruchtblasenwand des Bryce und Teacherschen Eies ist fast rein syncytial, hauptsächlich in Form des syncytialen Lacunensystems und setzt sich dadurch in Parallele zu der Peripherie älterer Eier. Die „primitive plasmodial villi" sind nichts anderes als die syncytialen Balken unseres Netzsystems. Rein aus dem Bau der Fruchtblasenwand kann man ersehen, dass das Ei erst begonnen hat, mütterliches Gewebe einzuschmelzen und schon allein durch dieses Verhalten dokumentiert es sich als das jüngste bisher bekannte menschliche Ei. Bryce und Teacher schätzen das Alter ihres Eies auf 13—14 Tage. Gerade für diese jüngsten Stadien ist die Kenntnis von der Entstehungsart des syncytialen Lacunensystems von weitergehender Bedeutung. Zu dieser Zeit, wo das Ei nur geringfügige Anforderungen an den Stoffwechsel, die Respiration und die Ausscheidungsorgane der Mutter stellt, macht es die Art der Implantation möglich, dass der Gesamtorganismus wesentlich beeinflusst wird. Fortgeschwemmte Schleimhautzellen und ihre Trümmer werden mechanisch und chemisch den Organismus alterieren können, zumal der Chemismus der Zellen durch die Thrypsis verändert ist.

Trotzdem bei der Entstehung der Lacunen auf Kosten thryptischen maternen Gewebes der primäre Inhalt der Lacunen stets mütterlicher Natur ist, darf doch nicht geschlossen werden, dass nun alles, was in den Lacunen an Zellen gefunden wird, mütterlicher Herkunft sei. Es ist schon erwähnt, dass syncytiale Balken durch syncytiale Maschen (Abb. II) eines anderen Niveaus hindurchziehen können. Im Querschnitt wird dann der Balken als Zelle imponieren, die allseitig von Syncytium umgeben ist, und doch ist dieser quergeschnittene Balken fötal. Eine andere Fehlerquelle infolge sekundärer Modifikationen ist in Abb. VIII und IX reproduziert. Das Syncytium liegt im intervillösen Raum. In der Lacune a liegt eine zarte protoplas-

matische Membran b, die bei α deutlich einen Kern aufweist. Bei β ist ein Kern ganz flach angeschnitten, ähnlich wie bei γ und δ. Es zeigen diese Bilder, dass in diesen Kernen das Basichromatin ganz erheblich gegenüber der übrigen Kernsubstanz zurücktritt. Sehr häufig sind nur vereinzelte Chromiolen an der Grenze des Kernes gegen das Protoplasma zu finden, s. ε. Der nächste Schnitt — 1 μ weiter — zeigt, dass die syncytiale Membran b nicht mehr mit c zusammenhängt wie in Abb. VIII, sondern mit der gegenüberliegenden Seite d. Diese Verbindung ist äusserst zart, so dass man bei anderer Einstellung ebenso wie bei schwächerer Vergrösserung eine zweikernige Zelle in der Lacune liegen sieht. In einem so komplizierten Gebilde können durch die Schnittführung sehr schwer zu deutende Bilder entstehen, und man kann sich nur dadurch vor Irrtümern schützen, dass man nicht nur eine Ebene berücksichtigt, sondern sich durch Verfolg in der Serie eine körperliche Vorstellung verschafft.

Die Syncytiallacunen der Blasenmole und die endothelfreien Bluträume des Chorionepithelioms entstehen in der gleichen Weise wie die Syncytiallacunen bei normaler Gravidität.

Literaturverzeichnis.

1. Strahl und Benecke, Ein junger menschlicher Embryo. Wiesbaden. Bergmann 1910.
2. Bryce, Teacher und Kerr, Contributions to the study of the early development and imbedding of the human ovum. Glasgow 1908.
3. Peters, Über die Einbettung des menschlichen Eies. Leipzig und Wien 1899. Deuticke.
4. Schickele, Die Chorionektodermwucherungen der menschlichen Placenta, ihre Beziehungen zu der Entstehung der Cysten und Fibrinknoten der Placenta. Hegars Beiträge zur Geburtsh. u. Gyn. 1906. Bd. 10.
5. Nitabuch, Beiträge zur Kenntnis der menschlichen Placenta. In.-Diss. Bern 1887.
6. Albrecht, Über Chorionepitheliome und verwandte Geschwülste. Verhandl. der deutschen patholog. Gesellschaft 1908.
7. Hinselmann, Die angebliche, physiologische Thrombose von Gefässen der uterinen Placentarstelle. Zeitschr. f. Geburtsh. u. Gyn. 1913. Bd. 73.

Erklärung der Abbildungen.

I, 1 Formalinpräparat. Letzte Periode vor 5 Wochen. Hämatoxylin. 2½ μ. Zeiss Obj. D. Oc. 2. Ein Ausschnitt aus der Grenze der Decidua insertionis gegen den intervillösen Raum a. b. Syncytium. c. Drüse. d. Gefäss f—g syncytialer Strang mit den Kernen h u. i. Bei m geht ein Zweig von fg ab. o. Deciduagewebe, noch nicht rarefiziert.

I, 2 f—g aus I, 1 bei Ölimmersion und Komp. Ok. 4. Durch Wucherung von Langhanszellen entstandener syncytialer Strang, der sich schlängelt und verzweigt.

II. Formalinpräparat. L. M. vor 5 Wochen. Hämatoxylin 1 μ Zeiss homog. Imm. $^1/_{12}$. Komp. Oc. 4. Aus einem Bezirk wie in I, 1. Die beiden syncytialen Langhanselemente b und c bilden durch Anastomose einen Ring. Die dadurch entstehende Masche a ist extracellulär. Hier befand sich ursprünglich mütterliches Gewebe, das unter dem Einfluss des Choriotrypsins abgestorben ist und dann fortgeschwemmt wurde.

III. s. II. Gabelig verzweigtes Langhanselement. Zwischen a und b necrotische Zelle e.

IV—VI. Formalinpräparat. L. M. vor 5 Wochen. Hämatoxylin $^1/_2$ μ Homog. Imm. $^1/_{12}$ Komp. Oc. 4. Partie aus einem Komplex gewucherter Langhanszellen von der Grenze der Decidua gegen den intervillösen Raum a. Abb. IV. entspricht Schnitt 1, V Schnitt 2 und VI Schnitt 4. Die vielkernige Protoplasmamasse e hat mehrere Verbindungen zu den umgebenden Elementen und dokumentiert sich dadurch als ein Teil des syncytialen Netzwerkes der gewucherten Langhanszellen. e zeigt, dass Teile des syncytialen Balkensystems sehr an Plasma und Kernen zunehmen können.

VII. Formalin. L. M. vor 5 Wochen. Hämatoxylin 2 μ. Homog. Imm. $^1/_{12}$ Komp. Oc. 4. Von der Grenze der Decidua gegen den J. R. In diesem Ausschnitt aus dem syncytialen Netz der gewucherten Langhanszellen hat eine Proliferation eingesetzt. Dadurch ist dieser Abschnitt dem syncytialen Lacunensystem des intervillösen Raumes ähnlich geworden.

VIII u. IX. Formalin. L. M. vor 5 Wochen. Hämatoxylin 1 μ. Syncytium aus dem intervillösen Raum in zwei aufeinander folgenden Schnitten. Zeigt, dass auch fötales Epithel b in den Hohlräumen a des Lakunensystems liegen kann.

Aus der geburtshilflich-gynäkologischen Klinik in Helsingfors, Finnland.

ÜBER DIE EMBRYOTROPHE DER RAUBTIERE (HUND, FUCHS, KATZE) IN MORPHOLOGISCHER HINSICHT.

VON

PROF. G. HEINRICIUS,
HELSINGFORS.

Mit 48 Figuren auf den Tafeln 4/14.

Einleitung.

Die Ernährung der Leibesfrucht ist jahrhundertelang Gegenstand der Forschung gewesen. Wir ersehen aus dem Resultat derselben, wie eine alte Ansicht, im Laufe der Zeiten oft vergessen, nicht beachtet oder als ungültig erklärt, doch bei wiederholter Prüfung sich als richtig erweist; wie, weit zurück in vergangenen Jahrhunderten, Anschauungen herrschend gewesen sind, welchen durch die verbesserten Untersuchungsmethoden unserer Zeit volle Anerkennung zuteil geworden ist.

Bereits die alten griechischen Philosophen widmeten der Frage über die Ernährung des Fötus ihre Aufmerksamkeit. Die ersten sicheren Beobachtungen an Tieren stammen aus dem fünften Jahrhundert vor Christi und liegen den Aussprüchen des Arztes Alkmäon[1]) von Kroton auf diesem Gebiete zugrunde.

Die in Hippokrates' und Aristoteles' Schriften niedergelegten Lehren über die Ernährung des Fötus sind besonders bedeutungsvoll. Dieselben nehmen an, dass das Blut der Mutter durch den Nabel direkt in die Blutgefässe des Fötus

[1]) Vergleiche Kolster, Om fostrets näring. Öfversigt af Finska Vetenskaps Societetens Förhandlingar LIII. 1910—1911. Helsingfors 1911. C. Nr. 4. S. 7.

übertritt und somit dem Fötus als Nahrung zugeführt wird. Aristoteles stellte auch die Lehre auf, dass bei den lebende Junge gebärenden Tieren die Ernährung des Fötus in den Fruchtsäcken stattfindet, besonders bei den Tieren mit Hemiplacenta, durch die sogen. Uterinmilch, eine dem Auge sichtbare, milchartige Flüssigkeit. Wahrscheinlich hatte man an Opfertieren beobachtet, dass bei Schafen während der ersten Hälfte der Schwangerschaft sich zwischen den Eihäuten und der Gebärmutterwand eine milchartige Flüssigkeit vorfand, welche am Ende derselben nicht mehr nachgewiesen werden konnte. Sobald die Brustdrüsen die Entwickelung erreicht hatten, dass sie in Tätigkeit treten konnten, trat die Geburt ein; die Uterinmilch wurde alsdann durch die Milch der Brustwarzen ersetzt.

Harwey lehrte, dass in den Placentarcotyledonen ein nicht vom Blute herstammendes schleimartiges Nahrungsmittel bereitet wurde, welches bei dem Schafe aus Eiweiss bestand; er erkannte dem Blute der Mutter keine Bedeutung als Nahrungsmittel zu.

Seitdem Malpighi zuerst die Uterindrüsen gezeigt hatte, wurde das von diesen abgesonderte Sekret als, in gewisser Weise zur Nahrung für den Fötus dienend, betrachtet (v. Baer, Weber, Eschricht, Duverney, Sharpey, von Bischoff).

Eschricht[1]) war der Meinung, dass die Uterindrüsen das eigentliche Nahrungsmaterial für den Embryo absondern, und dass dasselbe von anderen Verzweigungen der Nabelgefässe aufgenommen wird als von denen, welche die Funktion der Placenta als Atmungsorgan vertreten.

Diese Ansicht, dass der Embryo durch eine Art Uterinmilch ernährt würde, wurde mit Bestimmtheit ausgesprochen

[1]) De organis quae respirationi foetus mammalium inserviunt. Hafniae (Copenhagen) 1837.

von Spiegelberg[1]), Ercolani[2]), Klebs[3]), Rauber[4]), Bonnet[5]), v. Hoffmann[6]), Tafani[7]).

Spiegelberg fand bei Schafen und Kühen die Epithelzellen in den Uterindrüsen in lebhafter Entwickelung neuer Zellen begriffen, welche durch Fettmetamorphose rasch zerfallen und an den Embryo Nahrungsmaterial abgeben. Dasselbe dringt durch Chorionvillis Epithel und Bindegewebe und, dortselbst weiter verändert, wird es von den fötalen Gefässen aufgenommen. Die Zellen in den Uterindrüsen haben also dieselbe Bedeutung, wie die Sekretionszellen in anderen Drüsen.

Ercolani stellte die Lehre auf, dass sich während der Gravidität von der Decidua serotina ein neues Drüsenorgan bildete (Organo glandulare), welches während der ersten Zeit der Entwickelung des Embryos mit gelblich weisser Flüssigkeit, Uterinmilch, gefüllte Hohlräume enthielte, in welche sich Chorionvilli senken. Ercolani behauptete, dass das erste Stadium der Placentarbildung beim Menschen nicht besonders von der oben beschriebenen Art und Weise abwiche. Dieses secernierende Drüsenorgan erleidet später Veränderungen in der Richtung, dass Chorionvilli direkt in mit Blut gefüllte Cavitäten in dieser decidualen Neubildung eindrängen und somit vom maternen Blute umspült werden, welches alsdann des Embryos Nahrungsmittel bildet.

Klebs nahm auch an, dass Chorionvilli sich nicht in

[1]) Über die Placenta der Wiederkäuer. Zeitschr. f. rat. Medizin. 1864. Bd. 21. S. 165 u. f.

[2]) Sulla parte che hanno le glandole otricolari dell' utero nella formazione della porzione materna della placenta e nella nutrizione dei feti nell' alvo materno. Bologna 1873.

[3]) Prager med. Wochenschr. 1878.

[4]) Über den Ursprung der Milch und die Ernährung der Frucht im allgemeinen. Leipzig 1879.

[5]) Die Uterinmilch und ihre Bedeutung für die Frucht. Stuttgart 1882.

[6]) Sicherer Nachweis der sog. Uterinmilch beim Menschen. Zeitschr. f. Geb. u. Gyn. Bd. 8. S. 258.

[7]) Sulle condizioni utero-placentari della vita fetale. Firenze 1886.

die maternen Blutgefässe erstrecken, sondern in Hohlräume, welche von der Decidua gebildet werden und mit einer grauroten Flüssigkeit, enthaltend Lymphkörper, veränderte rote Blutkugeln und grosse, teils runde, teils eckige, in gewissem Grade in Fett umgewandelte Bildungen, gefüllt sind, identisch mit der in der Placenta von Tieren nachgewiesenen Sekretionsflüssigkeit.

Rauber hielt die von den Blutgefässen der Mutter in die des Embryos überwandernden Lymphkörper für das hauptsächlichste Nahrungsmittel desselben. Die extrauterine Nahrung durch die Milchdrüsen, deren Sekret geformte Bestandteile, die Colostrum- und Milchkugeln, nach Rauber von den Lymphkörpern des Blutes und nicht von den Drüsenzellen herstammen, wäre eine Fortsetzung der intrauterinen durch die Placenta. Dasselbe Nahrungmittel würde produziert für den Neugeborenen wie für den Fötus. Sobald nach der Geburt die Gefässe des Nabelstranges nicht mehr den Weg für die Nahrung des Fötus bilden, entsteht ein Hinströmen der weissen Blutkörper nach der Brust und werden dieselben somit noch eine Zeit nach der Geburt dem Fötus zugeführt.

Bonnet entdeckte bei Schafen in den uterinen Drüsenzellen eine Menge Fett und zwischen denselben zahlreiche Lymphkörper. In der Uterinmilch, welche besonders in der Mündung der Uterindrüsen vorkommt, fand Bonnet Fetttropfen wechselnder Grösse, stark aufgeschwollene Leucocyten, Reste von „Körnchenzellen", welche er als Degenerationsstadien von Lymphkörpern deutet. Nach der Bildung der Placenta war das Verhältnis dasselbe. Bonnet stellte sich vor, dass die weissen Blutkörper von den Capillaren auswandern in und zwischen die Drüsenepithelzellen, wo dieselben teilweise in Fett zerfallen und schliesslich durch die Uterinkontraktionen freigemacht werden. Er teilte der Uterinmilch grosse Bedeutung als Nahrungsmittel während der ersten Zeit nach der Befruch-

Fig. 9.

Fig. 10.

Fig. 11.

Fig. 12.

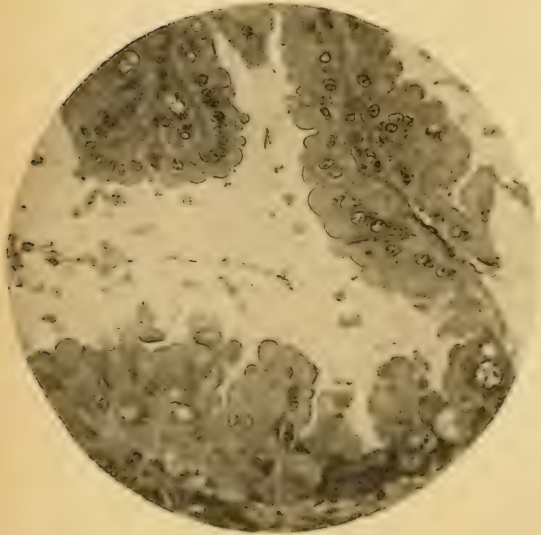

Fig. 13.

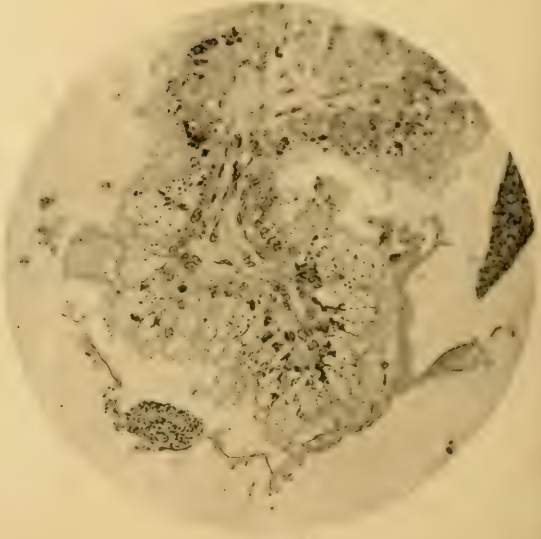

Fig. 16.

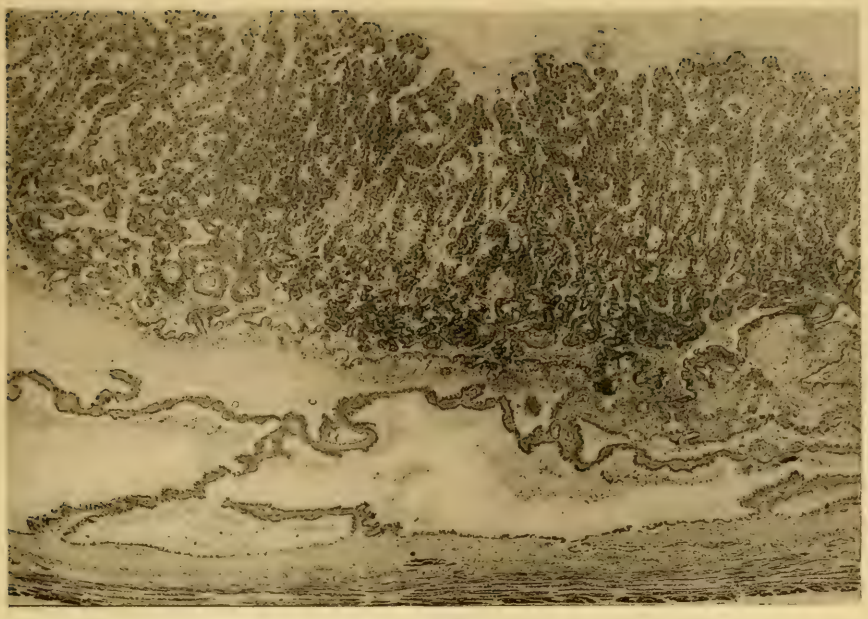

Fig. 21.

Fig. 22.

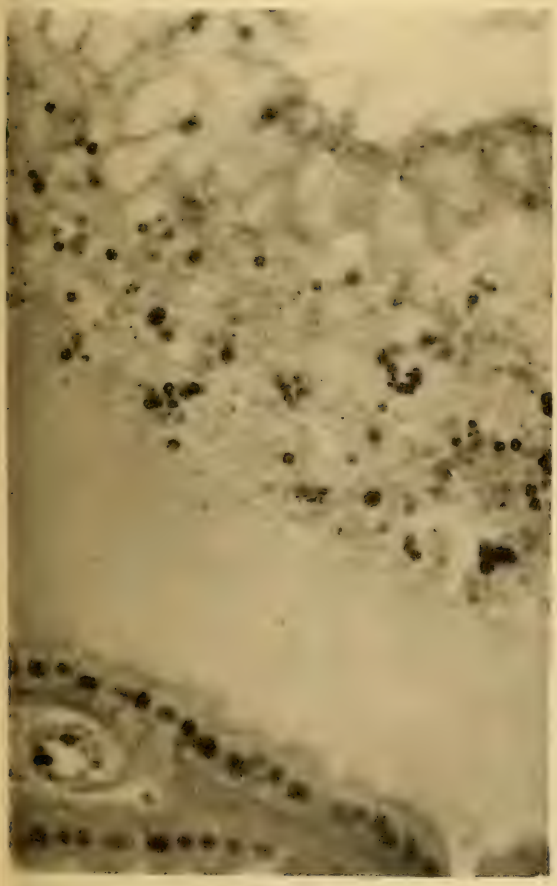

Fig. 23.

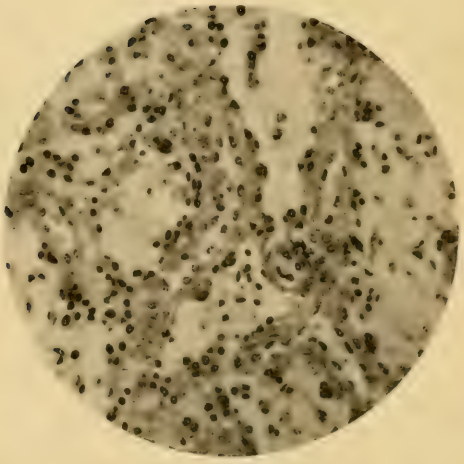

Fig. 25.

tung bei, denn das schnelle Wachsen gerade dann wäre undenkbar durch Ernährung nur mit Plasma. Bonnet erachtete die Ansicht, dass das fettdegenerierte Uterinepithel die geformten Bestandteile der Uterinmilch bildet, nicht mehr für stichhaltig. Das Fett, wahrscheinlich unter dem Einfluss des Epithels gebildet, wird von der Zelle ausgestossen und mit der Flüssigkeit vermischt. Ebensowenig wie man eine während der Assimilation mit Fett infiltrierte Epithelzelle im Dünndarm als im fettartigen Zerfall befindlich bezeichnen kann, ebensowenig kann man, nach Bonnet, der Meinung sein, dass das Uterinepithel letztgenannte Veränderung erleidet.

v. Hoffmann konnte in menschlicher Placenta eine Flüssigkeit nachweisen, welche rote und weisse Blutkörper, eigentümliche wasserklare blasenartige Gebilde, die sogen. Uterinmilchkugeln, Deciduazellen, rote Blutkörper in Zerfall, braunartiges Pigment enthielt. Nach v. Hoffmann ist die Bestimmung der Decidua im allgemeinen, dem Embryo einen Teil der für den Lebensunterhalt desselben nötigen Nahrung zu geben; zu diesem Zwecke bildet sich die Decidua placentaris um zu einem besonderen Organ für Absonderung der Uterinmilch, welche in den Räumen produziert wird, in welche Chorionvilli eingedrungen sind. Hier wird die Uterinmilch mit dem Extravasat des mütterlichen Blutes gemischt und bildet in Vereinigung mit diesem das Nahrungsmittel des Fötus, welches von Villi aufgesogen wird. An v. Hoffmann schliesst sich Ahlfeld[1]), nach welchem Blut nicht in den intervillösen Räumen enthalten ist.

In seiner umfassenden Arbeit über die Placenta bei verschiedenen Tieren und Menschen legte Tafani die Resultate seiner Untersuchungen über die Bildung und Beschaffenheit der Uterinmilch dar. Beim Hornvieh befindet sich die von den Uterindrüsen abgesonderte Uterinmilch zwischen dem

[1]) Berichte und Arbeiten aus der geb.-gyn. Klinik zu Giessen. Leipzig 1883.

maternen und fötalen Teil der Placenta und enthält drei Arten Formelement; runde Zellen, welche mehr oder weniger Fettkörner entbehren, Zellendetritus und ganze Zellen. Diese letzteren sind abgelöste mütterliche Epithelzellen, welche in ihrer Mitte mit diffuser chromatophiler Substanz angefüllt sind; Zellendetritus besteht aus Zellenfragment, enthaltend durch Safranin oder Karmin leicht zu färbende homogene Nucleinsubstanz; die dritte Art Formelement erweist sich als mikroskopische, eiförmige, glänzende, verschieden gefärbte, bald gelbgrüne, bald rötliche Zellen, enthaltend grössere oder kleinere Mengen von in deren Mitte diffus verteiltem Nuclein; fragliches Element entsteht durch Zusammenballung oder Zerfall mehrerer materner Epithelzellen. Bei der Katze enthält die Uterinmilch coagulierte Eiweissstoffe und teilweise fettartig verwandelte, teilweise mit homogenem, intensiv chromatophilem Kerne versehene Zellen. Beim Hund wird die Uterinmilch so gebildet, dass materne Epithelzellen sich in die Länge strecken, homogen werden, der Kern seine chromatophile Substanz verliert, homogen wird und mit dem Zellenprotoplasma zusammenfliesst; schliesslich fallen diese Zellen ab. Ungefähr auf dieselbe Weise geht die Bildung der Uterinmilch bei den Nagetieren vor sich.

Franck[1]) beschrieb die Uterinmilch bei Stuten und Wiederkäuern als eine lichtrote Emulsion, enthaltend: Cylinderepithel, runde Zellen von den Uterincarunkeln mit lebhafter Kernvermehrung, Reste von Zellen, freie Kerne sowie freie Fetttropfen. Er war der Meinung, dass die Flüssigkeit durch eine Veränderung der von der Uterinschleimhaut abgestossenen Epithelzellen entstand und dem Embryo als Nahrung diente.

Prevost und Morin[2]) behaupten, dass die Uterinmilch

[1]) Handbuch der tierärztl. Geburtshilfe. S. 96.

[2]) Recherches sur la nutrition du foetus. Mém. de la Société de physique et d'hist. nat. de Genève. Tome 9. 1841. p. 235—280.

von den Gefässen der Carunkeln der Uterinschleimhaut abgesondert und von den Gefässen der Cotyledonen aufgenommen wird. Nach Schlossbergers[1]) und Gamgees[2]) Untersuchungen über die chemische Beschaffenheit der Uterinmilch besteht diese hauptsächlich aus Wasser, Eiweiss, Casein, Fett und Salzen.

Im Gegensatz zu den vorhergehenden Forschern betrachten Colin[3]) und Werth[4]) die Uterinmilch als ein Produkt postmortaler Zerteilung.

Im 16. Jahrhundert und im Anfang des 17. nahm man fortgesetzt eine direkte Überführung des mütterlichen Blutes zum Fötus durch die Nabelgefässe an; man schrieb den von den Eihäuten ausgehenden Excrescenzen die Aufgabe zu, die Uterinmilch aufzusaugen und in das Fruchtwasser zu überführen. Andere Forscher waren der Meinung, dass diese Überführung durch Poren in den Eihäuten geschehe. Die Amnionflüssigkeit wurde damals als die hauptsächlichste Nahrung des Fötus erklärt, als hinuntergeschluckt durch den Mund des Fötus.

Während der Entwickelung der wissenschaftlichen Forschung in den späteren Zeiten nahm man an, dass die Ernährung des Fötus, wenn nicht ausschliesslich, so doch grösstenteils durch Osmose und Diffusion von im Blute der Mutter aufgelösten Stoffen nach dem fötalen Blute geschehe. Diese Lehre war durch physikalische Facta gestützt. Dass Diffusion allein nicht hinreichend ist für die Ernährung des Fötus, ist leicht einzusehen, wenn man sich den Bedarf des Embryos an Eisen klar macht. Das Blutplasma enthält diesen Stoff nicht, sondern derselbe ist an die roten Blutkörper gebunden. Bei Tieren mit Placenta, welche sehr dotterarme Eier besitzen, muss denselben

[1]) Vgl. Bonnet, l. c. S. 7.
[2]) Edingburgh veterinary Review 1864. Nr. 46.
[3]) Physiologie. Bd. 2. S. 876.
[4]) Archiv f. Gyn. Bd. 20. S. 353, 1882.

von aussen das Eisen zugeführt werden, um die Bildung der Blutkörper des Embryos zu ermöglichen. Da das Eisen nicht in löslichem Zustande im Blutplasma vorhanden ist, so müssen andere Flüssigkeiten für die Ernährung des Fötus als nur eine einfache Diffusion vorhanden sein.

Bereits seit Mayers[1]) an Kaninchen 1817 ausgeführten Versuchen hat man den Übergang löslicher Stoffe auf verschiedenen Wegen von der Mutter auf den Fötus nachgewiesen.

Da man bei genauerer Untersuchung des verschiedenartigen und komplizierten Baues der Placenten der Tiere die mechanische Lehre nicht zufriedenstellend fand, ist man im Verlauf der letzten Dezennien zu der Überzeugung gekommen, dass die Ernährung des Fötus hauptsächlich durch den Zerfall und vom Ei in zweckdienliche Eigenschaften zu diesem Zwecke bearbeitete Bestandteile des maternen Gewebes geschehe.

Bonnet schlug 1899 den Namen „Embryotrophe" für alle die vom Fötus verbrauchten maternen Stoffe vor.

In der Placenta findet ein Gasaustausch statt zwischen Mutter und Frucht und ein Übertritt gelöster und leicht diffundierbarer Stoffe aus dem Blute der Mutter in die Capillaren des Fötus. Aber auch die morphologischen Bestandteile des Blutes: die Erythro- und Leucocyten und die Gebärmutterschleimhaut dienen als Nahrungsmittel für die Frucht.

Der Zweck dieses Aufsatzes ist die Bildungsart und Aufnahme der morphologischen Bestandteile der Embryotrophe der Hündin, der Füchsin und der Katze durch die Placenta foetalis zu beschreiben.

Untersuchungen über die chemische Zusammensetzung der Embryotrophe und den Stoffwechsel in der Gesamtplacenta sind Aufgabe der Physiologie.

1) Übergang von Farbstoffen aus der Mutter zu dem Fötus. Deutsches Archiv f. Physiologie von Meckel. 1817.

Bereits vor der Entstehung des eigentlichen Ernährungsorganes des Fötus, der Placenta, wird dem Ei vom Mutterorganismus Nahrung zugeführt auf eine Weise, welche in mehrfacher Beziehung mit den Verhältnissen zum selben Zwecke innerhalb der Placenta grosse Ähnlichkeit hat. Ich halte es deshalb um des Vergleiches willen für begründet, zuerst eine kurze Beschreibung über die Nutrition des Eies vor der Ausbildung der Placenta zu geben. Die nächstfolgenden Zeilen 125—139 sind teilweise ein kurzes Referat meines Vortrages in Budapest 1909. Siehe: Die Verhandlungen des XVI. medizinischen internationalen Kongresses in Budapest 1909: Die Einbettung des Eies. Diskussionsfrage VIII in der geburtshilflich-gynäkologischen Sektion.

Bei der interstitiellen Einbettung des Eies beim Meerschweinchen, wie dieselbe von Reichert[1]), Bischoff[2]), Hensen[3]), Creighton[4]), Selenka[5]) beschrieben ist, hat man genügend Grund zu der Vermutung, dass das Epithel der Gebärmutter von den Eizellen aufgelöst wird, um demselben als Nahrung zu dienen, und dass das Bindegewebselement der Schleimhaut und das Blut um das Ei herum denselben Zweck haben. Die Auflösung von Bindegewebselement trägt ausserdem zur Erweiterung der Eikammer bei.

[1]) Über die Bedeutung der hinfälligen Haut der Gebärmutter und deren Verhältnis zur Placenta uterina. Müllers Archiv f. Anat. u. Phys. 1848. S. 78 und Beiträge zur Entwickelungsgeschichte des Meerschweinchens. Abh. d. Akad. d. Wissensch. in Berlin 18 1. S. 97.

[2]) Entwickelung des Meerschweinchens. Giessen 1852 und Neue Beobachtungen zur Entwickelungsgeschichte d. Meerschweinchens. Abh. d. bayer. Akad. d. Wiss., math.-phys. Klasse. Bd. 10. 1866. II. Cl. Abt. I.

[3]) Beobachtungen über die Befruchtung und Entwickelung der Kaninchen und Meerschweinchen. Zeitschr. f. Anat. u. Entwickelungsgesch. 1876. Bd. 1. S. 353. Ein frisches Stadium des im Uterus der Meerschweinchen festgewachsenen Eies. Arch. f. Anat. u. Phys. Anat. Abt. 1883. S. 61.

[4]) On the formation of the placenta in the guineapig. The Journ. of Anat. and Phys. Vol. 12. 1878. p. 534. Vol. 13. 1879. p. 173.

[5]) Studien z. Entwickelungsgeschichte der Tiere. Die Keimblattumkehr im Ei der Nagetiere. H. 3. Wiesbaden 1884. S. 83.

Paladino[1]) fand bei Meerschweinchen, dass nach der Befruchtung des Eies die Schleimhaut anschwoll, die Anzahl der Lymphkörper sich vermehrte, das Epithel teilweise abfiel, die Uterindrüsen teilweise verschwanden. Um das Ei herum fanden sich angehäuft weisse und rote Blutkörper, Deciduazellen und neugebildete Blutgefässe. Die Decidua bildet ein veritables Organ „transitoire hématogénique angioblastique" und das Blut dient teilweise als die erste Nahrung des Fötus.

Nach Duval[2]) verdünnt sich beim Meerschweinchen die Eikammer nicht nur durch Dehnung des wachsenden Eies, sondern auch durch Auflösung des Gewebes, welches die Wand der Eikammer bildet. Wodurch der Gewebezerfall verursacht wird, lässt Duval unentschieden; er glaubt, dass die Produkte des Gewebezerfalles vom Ei resorbiert werden. Die Blutgefässe, die das zerfallene Gewebe durchziehen, reissen ein, ihr Inhalt ergiesst sich in die Höhlung der Eikammer.

Nach Graf von Spee[3]) ist das Ei vor der Einbettung noch von der Zona pellucida umhüllt. Es verliert bald dieselbe und dringt durch das Uterinepithel. Die Eizellen bringen das Epithel zur Einschmelzung und zum Verschwinden an den Stellen, wo sie mit demselben in Kontakt gekommen sind. Nachdem die Eizellen durch die Epithelzellen der Uterusschleimhaut gegangen sind, üben sie eine Einwirkung auf die ihnen nächstgelegenen Bindegewebszellen aus; diese werden einem Auflösungsprozess unterworfen, und es bildet sich eine das Ei umlagernde Zone, Implantationshof, welche sich durch Assi-

1) Dei primi rapporti tra embryone et l' utero in alcuni mammiferi. Giornale della associazione dei naturalisti e medici di Napoli. T. I e Giornale dell' accad. dei natur. di Napoli. 1889. p. 6 und Des premiers rapports entre l'embryon et l'utérus chez quelques mammifères. Extrait. d. Arch. ital. de Biol. Tome 13. Fasc. I—II. 1889.

2) La placenta des rongeurs. Journal de l'anat. et de phys. Tome 28. 1892. p. 58—98, 333—453.

3) Die Implantation des Meerschweincheneies in der Uteruswand. Zeitschr. f. Morphologie u. Anthropologie. Bd. 3. 1901. S. 130.

milation von Nachbarzellen an ihrer Peripherie verbreitet. Durch Verschmelzung von diesen Bindegewebszellen entsteht ein Symplasma, welches aufgelöst wird und wohl die flüssige Nahrung für das Ei bildet. Die Gefässe im Implantationshof verhalten sich aber intakt.

Nach Lee[1]) erleidet bei Geomys bursarius, einem unterirdisch lebenden Nager, die Uterinschleimhaut in der Nähe des Trophablastes eine Erweichung und Zerstörung. In der Wand der Deciduahöhle entwickeln sich zahlreiche Blutcapillaren, welche mit der Dotterplacenta in intimen Zusammenhang treten.

Herrmann und Stolper[2]) haben im wesentlichen die Resultate der Untersuchungen von Graf von Spee über die Vorgänge bei der Eieinbettung bei Meerschweinchen bestätigt. Ausserdem haben sie strotzend mit Blut gefüllte Capillaren radienartig um das Ei gefunden. Aus der Placentaranlage spriessen solide Knospen hervor, die dem Mutterboden entgegenwachsen und in denselben einbrechen. Diese Massen senden Fortsätze, die in dem mütterlichen Gefässapparat in besondere Beziehung treten, indem sie dessen Wandungen von aussen umschlingen und arrodieren, um eine Verbindung zwischen Placentaranlage und mütterlichen Gefässen zu bewerkstelligen. Bevor die Bildung der eigentlichen Placenta geschieht, zirkuliert bereits mütterliches Blut in den Lacunen der Placentaranlage und dient wahrscheinlich zur Nahrung des Eies. Ein Teil der Decidua geht histolytisch zugrunde. An der Stelle, wo das Ei in die Mucosa eindringt, verschwindet das Epithel.

[1]) The early Developpement of Geomys bursarius. British med. Journ. 1906. S. 172. (Vorläufige Mitteilung.)

[2]) Zur Syncytiogenese beim Meerschweinchen. Sitzungsberichte d. Kais. Akad. d. Wissensch. in Wien. Math.-naturwiss. Kl. Bd. 114. Abt. III. Dez. 1905. Vgl. auch Verh. d. deutschen Gyn. Gesellsch. Würzburg. 1903. S. 633. (Ein Beitrag z. Entwickelung des Meerschweinchens. S. 633) u. Kiel 1905. S. 498. (Zur Genese d. Chorionepithels beim Meerschweinchen).

Beim Igel (Erinaceus europaeus, excentrische Einbettung des Eies) wuchert nach Hubrecht[1]) da, wo eine Keimblase liegt, die Schleimhaut ganz beträchtlich durch eine starke Proliferation der Zellen der interglandulären Bindegewebe, das Epithel der Uterindrüsen geht nach und nach zugrunde, die Blutgefässe entwickeln sich stärker, die Decidua, welche die beiden Wände der die Keimblase umschliessenden Bucht bildet, wird sehr blutreich; das Gewebe erscheint stark serös durchtränkt, an einzelnen Stellen tritt Blut aus den Gefässen aus, und auch in das Lumen dringt der seröse Erguss vor zwischen die Epithelzellen; mit aller Wahrscheinlichkeit spielt diese Flüssigkeit auch die Rolle der Nahrungsflüssigkeit für das Ei.

Das oberflächliche Epithel, welches die Bucht für das Ei auskleidet, geht bald zugrunde, besonders da, wo es mit der Keimblase in Beziehung kommt. Auch die Propria wird in der Nähe der Keimblase verändert und lockert sich merklich auf. Innerhalb des Trophoblastes entsteht ein System zusammenhängender Hohlräume, in welche später mütterliches Blut eintritt. Nach Verschwinden des Epithels in der Eikammer kommt der Trophablast überall in Berührung mit dem mütterlichen Gewebe, also mit der decidualen Wand der Eikammer. In dieser entwickeln sich dünnwandige Blutlacunen, von welchen das mütterliche Blut zum Ei hinfliesst und tritt in die Hohlräume ein, die den Trophablasten durchsetzen.

In der Decidua bilden sich grosse eigentümliche Zellen, in deren Protoplasma stark gefärbte Körner, Kerne gewöhnlicher Deciduazellen, sowie stark gefärbte Blutkörperchen sich finden, sogen. Deciduofracten. Einige von diesen Zellen bohren sich centrifugal einen Weg längst der Lacunen der Decidua, welche sich in dem Trophoblast öffnen. Auf diese Weise wird

[1]) The placentation of Erinaceus europaeus with remarks of the physiogeny of the placenta. Quarterly Journal of microscopical science. 1889. S. 283.

eine rasche Resorption des Deciduagewebes vorbereitet und beschleunigt; die grossen Zellen des zur Lösung bestimmten mütterlichen Gewebes sind Phagocyten.

Auch Resink[1]) beschreibt die Degeneration des Uterusepithels bei der Anlage der Keimblase.

Bei der Festsetzung des Eies und bei der Ausbildung der Eikammer bei Maus und Ratte (excentrische Einbettung) sind von vielen Forschern embryotrophische Vorgänge beobachtet worden.

Da, wo die junge Keimblase der Maus mit dem Cylinderepithel des Uterus in Kontakt zu treten begann, bemerkte Selenka[2]) einige zwischen Keimblase und Epithel gelagerte, abgeplattete Zellen (Leucocyten?). Die Epithelzellen erleiden bald eine Auflösung, sie verschwinden und gehen zum grössten Teile unter. Durch Verschmelzung der Epithel- und Bindegewebszellen am Eingang schliesst sich sodann die Deciduahöhle vollständig ab.

Nach Robinson[3]) liegt das Ei der Maus in einer Nische der Schleimhaut, deren Epithel verschwindet; in den anliegenden Wänden gehen die spaltförmigen Bluträume zugrunde, wodurch sich Blut rund um das Ei ergiesst.

Clivio[4]) und Nusbaum[5]) sind auch der Meinung, dass das Ei der Maus sich in der Uterushöhle einbette und den Abfall des Epithels verursache. Clivio behauptet, dass in

[1]) Beiträge zur Kenntnis der Placentation von Erinaceus europ. Tijdschrift d. nederlandisch Dierkundige Vereinigung. Ser. 2. Bd. 7. 1902. S. 238.

[2]) Studien über die Entwickelungsgeschichte der Tiere. Bd. 1. Wiesbaden 1883.

[3]) Some points in the early developement of Mus musculus. Meetings vor the Brit. Association for the Advancement of Science. Cardiff 1881.

[4]) Contributo alla conoscenza dei primi stadi di sviluppo della placenta in alcuni mammiferi. Studii di obstetricia e ginecologia di D. Tibone. Milano 1890. S. 300.

[5]) Zur Entwickelungsgeschichte der Placenta bei der Maus (weisse Varietät). Anat. Anz. Bd. 5. 1890. S. 233.

dem Augenblicke, in welchem das Ei in die Gebärmutter kommt, an der Stelle, wo es sich fixiere, das Epithel abfällt. Nusbaum hebt hervor, dass nach der Insertion des Eies an der Uteruswand das Oberflächen- und Drüsenepithel abstirbt; das Ei wird auf allen Seiten von der Schleimhaut umgeben.

Nach Duval [1]) wird das Epithel an denjenigen Stellen, an welchen das Ei liegt, zu einem homogenen Protoplasma umgebildet, wobei die Zellgrenzen undeutlich werden. Nachdem die Wände der Keimblase mit diesen Zellen in Berührung gekommen sind, verschwindet das Epithel; es wird wahrscheinlich von den fötalen Ectodermzellen, welche amöboide Eigenschaften angenommen haben, aufgelöst und resorbiert.

D'Erchia [2]) behauptet, dass das Ei der Maus sich zwischen zwei Falten der Uterusschleimhaut einbette, indem es mit dem oberflächlichen Epithel, und nach Abfall und fettiger Entartung des von seinem normalen Sitze losgelösten Epithels mit den Deciduazellen in Beziehung tritt.

Nach den Beobachtungen von Burckhard [3]) werden nur in der Gegend, welche sich als spätere Implantationsstelle und Deciduahöhle markiert, die sonst cylindrischen, oberflächlichen Zellen infolge Wucherung der Propria niedriger und erscheinen mehr cubisch: das erste Zeichen der beginnenden Degeneration.

Jenkinson [4]) hat in den oberflächlichen und Drüsenepithelzellen der Gebärmutterschleimhaut der Maus sowohl

[1]) L'ectoplacenta de la souri, et du rat. Compte rendu de la Soc. de biologie de Paris 1890. Serie 9. p. 567. Le placenta des rongeurs. Journal de l'anat. et de phys. 1891. p. 24—73, 344—395, 515—612.

[2]) Über die Einbettung des Eies und die Entwickelung der Placenta bei der weissen Maus. Zeitschr. f. Geb. u. Gyn. Bd. 44. S. 359. 1901.

[3]) Die Implantation der Eier der Maus in der Uterusschleimhaut und die Umbildung derselben zur Decidua. Arch. f. mikr. Anatomie. Bd. 57. S. 528. 1901.

[4]) Observation on the Histology and Physiology of the Placenta of the Mouse. Tijdschrift der Nederlandsche Dierkundige Vereinigung. 2. Ser. Bd. 7. S. 124 1902.

oberhalb des Kernes, als unter demselben kleine Körner beobachtet. Im Lumen der Drüsen befindet sich ein Coagulum, welches aus von den Drüsen secernierter „Protein"-Substanz resp. Fett besteht. Auch in den Zellen des Bindegewebes finden sich Granula, welche seiner Meinung nach aus einem Eiweissstoffe oder aus einem anorganischen Stoffe, Eisen, bestehen. Derartige Zellen befinden sich besonders in den Teilen des Uterus, welche zwischen den Stellen liegen, die später von den Placenten eingenommen werden. Nach der Fixation des Embryo verschwinden sie. Die Zellen des Trophoblastes scheinen vom Epithel secerniertes Fett zu absorbieren. Die mütterlichen Zellen in der Umgebung der Eigrube enthalten Fett und wahrscheinlich Glycogen, welches aufgelöst und resorbiert wird. Das Oberflächenepithel geht zuletzt zugrunde.

Nach Kolster[1]) legt der Keim der Maus sich direkt dem Uterusepithel an. Letzteres verändert sofort seine Form, indem dasselbe in ein in die Breite ausgezogenes Plattenepithel übergeht. Das mesometralwärts offene Ende der Bucht, welches den Keim dauernd enthält, verliert wohl zur Zeit, während welcher der Keim sich in dieselbe einsenkt, stellenweise sein Epithel. In Fällen, wo der Keim beim Ansetzen nicht das Ende der gewählten Schleimhautbucht erreicht hat, verhält sich das Epithel daselbst und zu Seiten des Eies etwas verschieden. Beiderorts geht das Epithel bald unter, der Untergang trifft jedoch das Epithel des freien Endraumes früher als dasjenige, welches dem Keim anliegt. Bei dem Zerfall des Epithels sind Kernbröckel, Zellenteile und Fett innerhalb der Detritusmasse nachweisbar. Zu einer Zeit, wo um den Keim herum noch intaktes, obwohl abgeplattetes Epithel liegt, ist das mesometrale Ende der Bucht, in welcher sich das Ei festgesetzt hat, ebenso wie der entsprechende Teil der übrigen Uteruscavität voller Blutgerinnsel.

[1]) Zur Kenntnis der Embryotrophe bei Vorhandensein einer Decidua capsularis. Anat. Hefte. Heft 69. 1903.

Nach Melissenos[1]) bildet sich um das Ei der Maus nach vollendetem dritten Tage eine Ausbuchtung der Schleimhaut, deren cylindrisches Epithel hier in eine cubische Form übergeht. Später, am Beginn des vierten Tages, erleidet das Protoplasma der Zellen eine hyaline Degeneration und der Kern schrumpft beträchtlich zusammen. Zu Beginn des fünften Tages lagert sich das Ei seitlich direkt an die Decidua, soweit die Epithelzellen des Uterusconus ziemlich degeneriert, losgelöst und abgefallen sind.

Während das oberflächliche Uterusepithel beim Hamster (Ochs)[2]) zugrunde geht, wuchert die Propria der Schleimhaut. In der Nähe und Umgebung der Eieinbettungsstellen treten an den Schleimhautzellen die ersten Erscheinungen der decidualen Umwandlungen ein. Gleichzeitig treten Erscheinungen auf, welche mit der Nahrung des Eies in Zusammenhang stehen.

Schon 1883 beschrieb Selenka, dass bei der Maus auch die der Deciduahöhle angrenzenden Bindegewebszellen der Schleimhaut zum grössten Teile dem Untergang anheimfallen. Gleichzeitig erweitern sich die Blutgefässe der Uteruswand und öffnen sich in die Deciduahöhle, welche nunmehr als ein weiter Blutsinus erscheint und ebensowenig als die angrenzenden Blutkanäle einen Endothelbelag aufweist. Die Rauberschen Zellen sowie die Träger werden direkt vom mütterlichen Blute umspült. In der Deciduahöhle fand Selenka neben isolierten losgerissenen Deciduazellen und mütterlichen Blutkörpern auch zahlreiche kleine Körperchen: Zerfallprodukte von Zellen.

Nach Duval gehen die inneren Schichten der Wand der Eikammer fortwährend zugrunde und lösen sich auf; der Degenerationsprozess ergreift auch die Wände des Blutsinus,

[1]) Die Entwickelung des Eies der Mäuse etc. Arch. f. mikr. Anatomie. Bd. 70. S. 577. 1907.

[2]) Die intrauterine Entwickelung des Hamsters bis zum Beginn der Herzbildung. Zeitschr. f. wissensch. Zoologie. Bd. 89. S. 192. 1908.

diese werden zerstört und das Blut ergiesst sich dann in die Eikammer um das Ei.

Auch Robinson behauptet, dass nach dem Verschwinden des oberflächlichen Epithels die spaltenförmigen Bluträume in den anliegenden Wänden zugrunde gehen, wodurch sich das Blut um das Ei ergiesst.

Die Eikammer D'Erchias erweitert sich, deren innere Oberfläche entfernt sich von dem Ei und es entsteht ein Zwischenraum, welcher bald von grossen, decidualen Elementen und von mütterlichem Blut eingenommen wird.

Disse[1]) hat nicht die erste Bildung, sondern die Vergrösserung der Eikammer bei der Feldmaus (Arvicola arvalis) untersucht während der Zeit, die zwischen die Abschliessung der Eikammer gegen den Uterus und das Auftreten der Placenta fällt; in dieser Periode ernährt sich das Ei direkt, ohne besondere Ernährungsorgane. Wenn bei der Feldmaus die Eikammer sich gegen das Lumen des Uterus abgeschlossen hat, ist das Epithel derselben zugrunde gegangen und lässt sich nicht mehr nachweisen. Das Ei ist im Stadium der Keimblase. Anfänglich wird die Keimblase unmittelbar vom Gewebe der Decidua berührt; ein Zwischenraum tritt bald zwischen Keimblase und Decidua auf. Die mit Vorsprüngen und Ausbuchtungen versehene Wand der Eikammer besteht aus zelligem Gewebe. Vielfach sind die Deciduazellen polygonal, mit rundlichem Kern; es finden sich auch Partien der Wand, die aus Symplasma uterinum bestehen.

Die Untersuchungen von Kolster haben gezeigt, dass der Zerfall der uterinen Epithelzellen von einer fettigen Degeneration der denselben anliegenden Schleimhautteile begleitet wird, wodurch die Blutgefässe sich in die abgeschlossene Cavität hinein öffnen, welche vom Keim aufgenommen wird. Infolge-

[1]) Die Vergrösserung der Eikammer bei der Feldmaus (Arvicola arvalis). Archiv f. mikr. Anatomie. Bd. 68. S. 215. 1906.

dessen wird der Keim von einer Blutmasse umgeben. Das aus den Gefässen ergossene Blut wird teilweise von den Keimzellen aufgenommen. Am Ende des sechsten Tages findet sich konstant in der Nähe des Ovulum ein mehr oder weniger grosser Bluterguss; diese Blutungen können den ganzen Raum zwischen Deciduahöhle und Uteruslumen einnehmen. Das Blut dient vielleicht zur Ernährung des Eies oder der Deciduazellen. Wahrscheinlich stammen die Blutungen aus einer der grossen Capillaren, welche unmittelbar in der Nähe der Deciduahöhle gelegen sind.

Zu Anfang des siebten Tages sind die Capillaren, besonders an den Stellen, die seitlich von der Trennungszone der Deciduahöhle vom Uteruslumen liegen, stark, teilweise sinusartig, dilatiert. Diese Stelle entspricht der späteren Placenta.

Die Drüsen werden meist in die peripherischen Partien verdrängt. Die Capillaren werden reichlicher entwickelt. Bluträume in der Nähe des Eies entstehen. Das Blut ergiesst sich in die Umgebung des Ovulums hin und bildet eine mehr oder weniger breite Schicht, die einer eigenen, von Endothelzellen ausgekleideten Wand entbehrend, einerseits von den distalen Ectodermzellen des Ovulums, andererseits von den Deciduazellen begrenzt wird.

Am achten Tage ist die enorme Vergrösserung, welche die Uterusschleimhaut bei Bildung der Decidua erfährt zum allergrössten Teile auf eine Hypertrophie der zelligen Elemente, erst in zweiter Linie auf eine Hyperplasie zurückzuführen. Zahlreiche rote Blutkörperchen finden sich im Bereich der grossen Deciduazellen frei, d. h. ausserhalb der Gefässwand intercellulär und sogar intracellulär. Diese sind teils unverändert, teils findet man grosse rötliche Schollen innerhalb des Zelleibes liegen. Man muss wohl annehmen, dass hier sich die Vorgänge einer Art von Phagocytose abspielen, die durch Auflösung von roten Blutkörperchen zur Ernährung der einzelnen Zellindividuen dient.

Beim Hamster werden nach Ochs unmittelbar am Ei selbst die Zellen der Decidua etwas dichter und erscheinen durch den Druck des Eies kleiner. Leucocyten sind in diesem Stadium in ziemlicher Anzahl regellos in der ganzen Schleimhaut verteilt. In der Nähe der Deciduahöhle zeigen sich grosse Blutlacunen, welche mit der Deciduahöhle in Verbindung stehen; besonders im mesometrischen Teile derselben finden sich grosse Blutergüsse, die jedenfalls bei der Ernährung des Eies und vielleicht auch bei Bildung von Deciduazellen von Bedeutung sind. Später treten die Blutlacunen dicht an das Ei heran, so dass alle Lücken zwischen Ei und Decidua mit Blut gefüllt sind. Leucocyten finden sich zahlreich in der Nähe der Keimblase. Das Ei bekommt Nährstoffe in einer grossen Menge.

Eine grosse Rolle spielen bei der Maus sowohl bei der Bildung der Eikammer als bei der Ernährung des Eies gewisse grosse Zellen, die sogen. Riesenzellen. Solche grosse Zellen hatten schon Selenka, Tafani, Nusbaum und Duval gesehen.

Schon Duval beobachtete, dass einzelne ectodermale Zellen zu bedeutender Grösse heranwachsen, bereits wenn sich das Ei festzusetzen beginnt. Diese Zellen lösen sich von ihrem Mutterboden ab und beginnen zu wandern. Zum Teil bleiben die Zellen in der Umgebung des Eies liegen als eine zusammenhängende Zellenlage zwischen der äusseren Eihülle und der decidualen Wand der Eikammer. Andere Zellen dagegen dringen in die Decidua selbst ein. Zwischen den Schichten der das Ei umgebenden Zellen finden sich mit Blut gefüllte Spalten.

In der ersten Periode der Fixation des Eies werden nach Jenkinson mehrere Zellen des Trophoblastes zu sogen. Megalocaryocyten erweitert. Im Cytoplasma der Zellen finden sich, in Vacuolen eingeschlossen, mütterliche Blutkörperchen, Epithelzellen und andere Zellreste, Fettkörner und Eisenbestand.

Die Kerne dieser Zellen unterliegen einer auffallenden Metamorphose. Nach einiger Zeit hört die Mitosis auf, die Kerne werden breiter und blasser, sie enthalten ein oder zwei, gewöhnlich längliche Nucleoli (Plasmosomes), um welche herum der grösste Teil der Chromatinkörner dicht angehäuft ist. Nach Jenkinson finden sich Riesenzellen (Megalocaryocyten), auch maternen Ursprunges, im subepithelialen Gewebe und in mütterlichen Blutgefässen. Diese Zellen spielen die Rolle von Phagocyten. Sie enthalten rote Blutkörperchen vereinzelt oder in Klumpen, Leucocyten, Überreste von Epithel- oder anderen Zellen, Fettkörnchen und Eisen.

Nach Sobotta[1]) finden sich namentlich am antimesometralen Pol der Keimblase bei der Maus grosskernige Riesenzellen, die zumeist über das Niveau der Keimblase nach aussen vorragen. Die Zellen verbinden am Anfang des achten Tages nach der Befruchtung die äussere Wand der Keimblase mit der Decidua und liegen an dem grossen Blutraum, bzw. Blutextravasat, welches fast die ganze Keimblase umgibt. Man darf ihnen wohl die Funktion zuschreiben, dass sie die mütterlichen Capillaren arrodieren und so die Blutextravasate erzeugen, welche für die Ernährung des Eies bis zum Eintritt einer noch vollkommeneren Ernährungsweise durch die Placenta eine so grosse Rolle spielen.

Kolster: Während die Schleimhautkapsel sich ausbildet, vergrössern und verzweigen sich bei der Maus die mütterlichen Gefässe, besonders in der mesometralen Hälfte der uterinen Schleimhaut; es bilden sich hier, wo die Placenta später sich entwickelt, Blutlacunen, welche strotzend voll roter Blutscheiben sind. In den anliegenden Bindegewebszellen und Endothelien treten degenerative Vorgänge auf, worauf die Zerfallprodukte (Fett) von den Riesenzellen aufgenommen werden. Die Riesenzellen anastomieren untereinander durch lang ge-

[1]) Die Entwickelung der Maus etc. Arch. f. mikr. Anat. Bd. 61. S. 274. 1903.

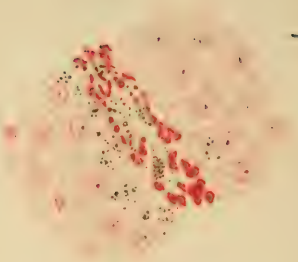

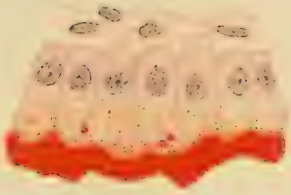

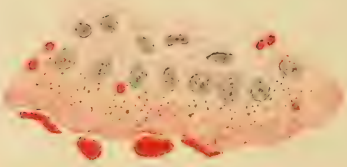

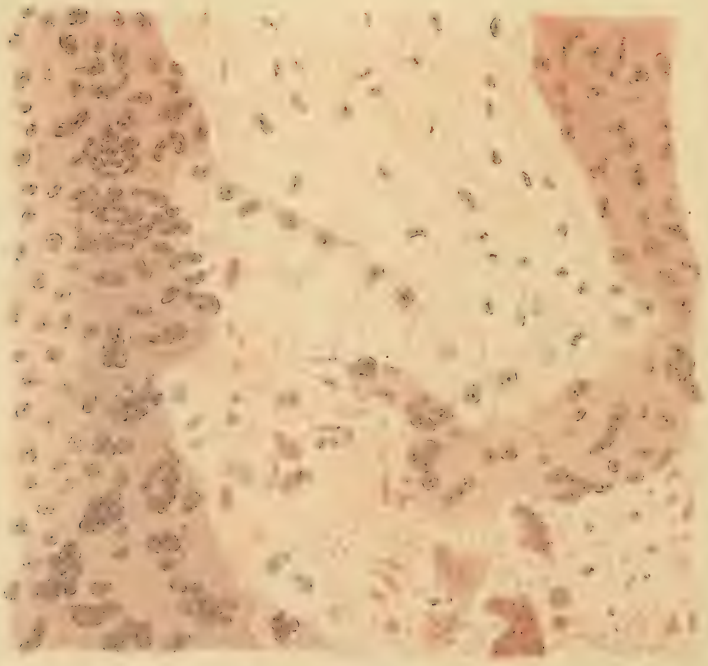

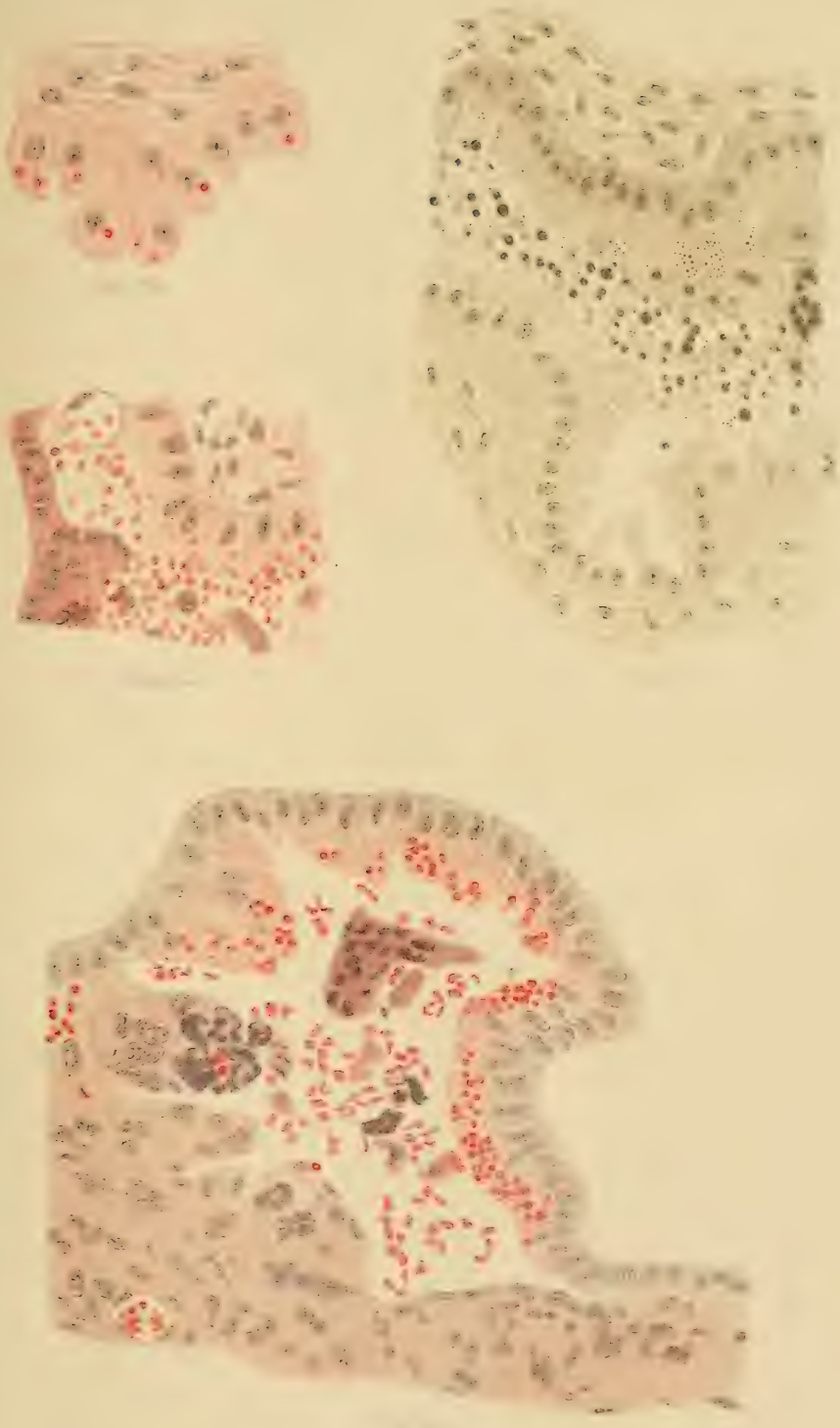

streckte zellige Ausläufer, zwischen welchen Blut aus den durch Degeneration ihrer Wände eröffneten mütterlichen Blutgefässen sich ergiesst. Die Zerfallsprodukte der Erythrocyten werden von Riesenzellen aufgenommen. Die Riesenzellen, welche den Keim umgeben, verändern im Laufe der Tragzeit ihr Aussehen. Sie verlieren den protoplasmatischen Teil, die Ausläufer werden dünner und kürzer, der um den Keim liegende Hauptteil verschwindet allmählich, die Kerne machen regressive Veränderungen durch. In dem Masse, wie die Riesenzellen untergehen, finden sich die in denselben enthaltenen degenerativen Bestandteile auch immer regelmässiger in den äusseren Keimgebieten wieder.

Die Vergrösserung der Eikammer wird nach Disse hauptsächlich durch die Tätigkeit der Riesenzellen (Macrophagen) bewirkt. Diese Zellen sind mütterlicher Herkunft; sie liegen teils in der Eikammer selbst, teils in den Blutlacunen, mit Vorliebe an deren Wand. Die Riesenzellen entstehen aus gewöhnlichen Deciduazellen, in der unmittelbaren Umgebung der Eikammer sowohl als in grösserer Entfernung von derselben, in denjenigen Bezirken der Decidua, die den beiden Polen der Eikammer benachbart sind.

Ihre Bildung beginnt bereits vor der Einnistung des Eies. Die nahe der Eikammer entstandenen Riesenzellen gelangen direkt, die weiter abliegenden auf dem Wege der Blutbahn zur Eikammer (zahlreiche Blutlacunen eröffnen sich in die Eikammer). Sie resorbieren das mütterliche Gewebe, arrodieren die Blutlacunen, so dass deren Inhalt sich in die Eikammer ergiesst, nehmen das Symplasma uterinum auf, das sich in den Wänden der Eikammer bildet und vergrössern dadurch die Eikammer. Die Riesenzellen sind Phagocyten im vollen Sinne des Ausdruckes; sie schaffen vermittelst ihrer Phagocytose den Platz für das wachsende Ei. So lange noch keine Placenta ausgebildet ist, kleiden die Riesenzellen in mehrfacher Schicht

die Eikammer ein, nehmen die roten Blutkörper, die in die Eikammer gelangt sind, in grossen Mengen auf und geben, soweit man beurteilen kann, vielfach die Produkte der intracellulären Verdauung an das Ei ab.

Die roten Blutzellen liegen teils frei, teils im Protoplasma der Riesenzellen; teils gut erhalten, teils mehr oder weniger verändert. Das Hämoglobin ist in Form grösserer Körner teilweise in diesen Zellen enthalten. In anderen Zellen ist eine feinkörnige Masse noch als Hämoglobin zu erkennen. Innerhalb der Riesenzellen vollzieht sich also eine langsame Zerstörung der roten Blutzellen. Die Riesenzellen treten gelegentlich in breiteren Kontakt mit dem Chorion; sie geben das in ihnen in Lösung befindliche Nahrungsmaterial an das Ei ab.

Grosskernige sogen. Riesenzellen von unregelmässiger Gestalt hat Ochs in der Nähe des parietalen Dotterentoderms, teils in Berührung mit ihr, gesehen. Sie resorbieren das mütterliche Gewebe, arrodieren die Wandung der Blutlacunen und bewirken eine Vergrösserung der Deciduahöhle. Sie bilden auch die Ursache der Blutergüsse, die sich in der Umgebung des Eies vorfinden.

Auch Schönfeld[1]) hat bei Lepus Riesenzellen beobachtet.

Sobotta und Duval nahmen an, dass die Riesenzellen fötalen Ursprungs seien, und dass sie von dem Ectoderm des Eies selbst abstammen, im Laufe der Entwickelung aber tiefer in die Decidua eindringen. Auch Schönfeld deutet die Riesenzellen als fötale.

Jenkinson glaubt, dass ein Teil der Riesenzellen aus der Decidua hervorgehe, ein anderer Teil von der äusseren

[1]) Contribution à l'étude de la fixation de l'œuf des mammifères dans la cavité utérine et des premiers stages de le placentation. Arch. de Biologie. Tome 19. 1903.

Begrenzung des Eies. Die übrigen Forscher nehmen für die Riesenzellen mütterliche Herkunft an.

Bei der Fixierung des Eies an der Uteruswand entsteht nach Muller[1]) eine Wucherung des Bindegewebes der Schleimhaut. Es bildet sich eine Transsudation, gefolgt von einer Degeneration und Auflösung des oberflächlichen Gewebes. Es entstehen Höhlen, mit ödematöser Flüssigkeit und Zellresten ausgefüllt. Es entstehen Riesenzellen durch Zusammenfliessen von Stromazellen, vielleicht auch von mütterlichen Epithelzellen. Diese Zellen vergrössern ihren Körper und ihren Kern, dringen ins Uteruslumen ein, zerfallen hier und helfen die das Ei umgebende Masse zu bilden, welche weiter aus einem Transsudat aus Drüsensekret und weiteren Zellprodukten entsteht und durch die Nabelblase resorbiert wird.

Das Uterusepithel degeneriert und verschwindet überall, wo die Keimblase anliegt. Es bildet sich eine Decidua, die späterhin zerfällt. Gefässe sind in dieser Decidua fast nicht anwesend. Die Zahl der Riesenzellen verringert sich allmählich; sie fehlen bald gänzlich. Die Vascularisation der Decidua ist bei Sciurus sehr gering, das Ei nährt sich mehr durch Stromaprodukte; deshalb sind auch Extravasate sehr spärlich.

Vor der ersten Brunst erfährt die Gebärmutterschleimhaut eine Art vorbereitende Umbildung. Nach den Untersuchungen von Bonnet[2]) (Hund), Burkhard[3]), Kolster[4]) (Maus),

[1]) De wederzijdische vorhollding tuschen einen uterus bij knaagdieren meer i het bijzorder bij Sciurus vulgaris. Tijdschrift d. Nederlandische Dierkundige Vereinigung. 2. Ser. Deel 9. S. 329—385. 1905.

[2]) Beiträge zur Embryotrophe des Hundes. 2. Fortsetzung. Anat. Hefte. H. 64/65. 1902.

[3]) l. c.

[4]) Zur Kenntnis der Embryotrophe beim Vorhandensein einer Decidua capsularis. Anat. Hefte. H. 69. 1903.

Francke[1]) (Cercocebus cynemolgus), Frommel[2]) (Myotus murinum), Hubrecht[3]) (Tarsius Erinaceus), Muller[4]) (Eichhörnchen), Nolf[5]) (Vespertilio), Spee[6]) (Meerschweinchen), Björkenheim[7]) (Mensch) entsteht eine zellreiche subepitheliale Schicht, welche für die Bildung der Embryotrophe eine grosse Bedeutung hat.

Tafani[8]), Strahl[9]) Paladino[10]), Bonnet[11]) und Kolster[12]) haben die Bedeutung der Brunst für die spätere Ernährung des Eies besonders hervorgehoben.

Zur Zeit der Brunst finden sich nach Strahl in dem Uterus der Hündin einmal die kleinen Drüsen als dichter Saum um das Lumen und weiterhin die langen Schläuche bis unmittelbar an die Muscularis reichend vor. Das gleiche Bild fand er in dem Uterus während der ersten Zeit der Trächtigkeit.

Paladino fand, dass bei der Brunst, besonders beim Meerschweinchen, die Uterusschleimhaut, noch bevor das Ei

1) Der Uterus von Cercocebus cynomolgus etc. Petrus Camper 1. Dezember 1902.

2) Über die Entwickelung der Placenta von Myotus murinus. Wiesbaden 1888.

3) Über die Entwickelung der Placenta von Tarsius und Tupaja etc. Proc. IV. Congr. of Zoology Cambridge 1898. 1899. Keimblätterbildung und Placentation des Igels. Anat. Anz. Bd. 3. 1888. The Placentation of Erinaceus europaeus etc. Quarterly Journal micr. Sc. Vol. 30. 1889. pag. 9.

4) l. c.

5) Études des modifications de la muqueuse utérine pendant la gestation chez les murins. Arch. de Biologie. Tome 14. 1896.

6) l. c.

7) Zur Kenntnis der Schleimhaut im Uterovaginalkanal des Weibes in den verschiedenen Altersperioden. Anat. Hefte. H. 105. 1907.

8) l. c.

9) Untersuchungen über den Bau der Placenta. I. Die Anlagerung des Eies an die Uteruswand. Arch. f. Anat. u. Phys. 1888.

10) Des premières rapports entre l'embryon et l'utérus chez quelques mammifères. Archives italiennes de Biologie. Tome 13. Fasc. 1—11. 1889.

11) Beiträge zur Embryologie d. Hundes. II. Anat. Hefte. Bd. 20. S. 337. 1902.

12) Weitere Beiträge zur Kenntnis der Embryotrophe bei Indeciduaten Anat. Hefte. Bd. 20. S. 234. 1902 und Weitere Beiträge zur Kenntnis der Embryotrophe. III. Über den Uterus gravidus von Rangifer tarandus. Anat. Hefte. Bd. 38. Heft 114. S. 105. 1908.

in dieselbe eingedrungen war, eine vorbereitende Veränderung erlitten hatte. Er beobachtete eine Vermehrung des Bindegewebselementes, eine Anhäufung von Lymphkörpern in der mehr angeschwollenen Schleimhaut, einen partiellen Abfall des Epithels. Wenn die Befruchtung des Eies nicht eintrat, verminderte sich die Hyperämie und die angehäuften Elemente verschwanden infolge einer fettigen Entartung.

Nach Bonnet ist der ganze Uterus bei eintretender Brunst hyperämisch und geschwollen, die Schleimhaut verdickt und gerötet. Sämtliche Blutgefässe, namentlich die oberflächlichen Capillaren, sind strotzend mit Blut gefüllt. Im Verlauf der Brunst kommt es zu kleineren und grösseren Blutungen in der Schleimhaut selbst und an manchen Stellen unter Trennung des Zusammenhanges des Oberflächenepithels auch in der Uterushöhle. In der aufgelockerten Schleimhaut finden sich da und dort besonders stark durchsaftete, ödematöse Stellen, Leucocyten, zahlreicher als im nichtbrünstigen Uterus, gelbliche oder bräunliche Farbstoffschollen neben Gruppen noch ziemlich frischer diapedesierter oder durch Rhexis entleerter roter Blutscheiben, da und dort feinkörniges dunkles Pigment. Die Uterindrüsen sind verlängert und die Crypten legen sich mit Eintritt der Brunst als anfänglich kleine Epithelzapfen an und vergrössern sich während der Brunst nicht unbeträchtlich. Fett hat Bonnet ebensowenig wie Strahl im Epithel der Uterusoberfläche der Crypten und Drüsen nachweisen können.

Bonnet[1]) hat auch früher darauf hingewiesen, dass mit der Komplizierung der Placenta das bei einfacherem Bau extravasierende mütterliche Blut mehr und mehr an erste Stelle unter den Nährmitteln des Eies rücke. Extravasate bei Indeciduaten hatten schon Tafani und Strahl[2]) beobachtet.

[1]) Über Embryotrophe. Deutsche med. Wochenschr. 1899.

[2]) Über den Bau der Placenta. Sitzungsbericht d. Ges. zur Beförd. d. gesamten Naturwissenschaften zu Marburg. 1890. Die Embryonalhüllen der Säuger und die Placenta. Hertwigs Handbuch der vergl. u. exp. Entwickelungsgesch. d. Wirbeltiere. 1912.

Aus der Kolsterschen Arbeit ergeben sich folgende für die Indeciduaten gültige Folgerungen: 1. Kurz vor der ersten Brunst entsteht eine kernreiche, subepitheliale Bindegewebsschicht, stark geschlängelte uterine Schläuche, stark entwickeltes Capillar- bzw. Lymphgefässsystem und reichliche Auswanderung von Leucocyten. 2. Bei der Brunst treten miliare Blutungen in der Schleimhaut auf, mit deren Zerfallprodukten sich ein Teil der Leucocyten beladet. Diese geben teilweise Eisenreaktion, kennzeichnen sich stets durch ihren Pigmentgehalt und wandern gegen die Oberfläche der Schleimhaut. 3. Nach erfolgter Befruchtung verliert das Epithel seine Wimpern und bildet sich in ein secernierendes Epithel um, das ein feinkörniges, mit Fett untermischtes Sekret in die Uterushöhle hinein absondert. Aus den erweiterten Lymphgefässen transsudiert eine Flüssigkeit, welche aller Wahrscheinlichkeit nach das eisenhaltige Pigment der mit Blutscheibenresten beladenen Leucocyten löst und so die an den Oberflächenepithelien und der sie bedeckenden Sekretschicht erhaltene Eisenreaktion gibt. 4. Da die Fruchtblase noch keine nähere Verbindung mit der uterinen Wand hat, ist sie in erster Linie auf die Nährstoffe der in Cavum uteri befindlichen Embryotrophe angewiesen, in welcher Sekret, Epithelzellen, Fett, Leucocyten und Bestandteile mütterlicher Blutscheiben nachzuweisen sind. 5. Von den uterinen Schläuchen stülpen sich Teile ein, lösen sich ab und mischen sich, zerfallend, der Embryotrophe bei. In die Uterindrüsen austretende mütterliche Blutscheiben mischen sich ebenfalls der Embryotrophe bei. 6. An den inzwischen ausgebildeten spezifischen Nährorganen, den Carunkeln, lässt sich mütterlicherseits die Abgabe von Sekret, Leucocyten, Fett und Blutscheiben, ebenso wie die Aufnahme dieser Stoffe durch die fötalen Chorionzotten nachweisen. 7. Gegen Ende der Tragzeit ist der grösste Teil der früher mächtigen uterinen Schläuche verbraucht. Die sekretorische Funktion der stark erweiterten Schlauchreste besteht fort.

In der Hauptsache treten gleichartige Erscheinungen nach Kolster auch bei Rangifer tarandus auf.

Untersuchungen über das Verhalten der Uterinschleimhaut bzw. der Embryotrophe vor oder während der Brunst habe ich nicht Gelegenheit zu machen gehabt.

Schon vor der Bildung des Chorions findet beim Hunde eine Nährung des Eies durch die mütterliche Schleimhaut statt, durch das sogen. Prochorion (Bonnet[1]).

Auch bei anderen Raubtieren scheint, nach den Angaben von Bischoff über den Fuchs, um die Keimblase ein Prochorion, möglicherweise wie beim Hunde, gebildet zu werden.

Wahrscheinlich hat das Prochorion auch eine Bedeutung für die Zusammensetzung des von van der Stricht beschriebenen Coagulums um das freie Ei der Fledermaus und der das Eichhörnchen nach Muller umgebenden Masse[2]).

Bereits da das Ectoderm sich nähert und sich an das Epithel der Uterinschleimhaut legt, bevor noch die Chorionvilli sich gebildet haben, dienen die maternen Gewebe dem Ei zur Nahrung, sowohl durch Absonderung von Sekret, wie auch direkt durch das Epithel.

Nach den Untersuchungen von Bonnet[3]) bildet sich beim Hunde vor Anlegung der Keimblase an die Uterinwand im Bereiche des Placentar- oder Ectodermwulstes ein aus vereinzelten vielkörnigen Klümpchen bestehendes rudimentäres Plasmodium ectodermale, welches, ohne je eine zusammenhängende Schicht zu bilden, verschwindet. Dieselbe Erscheinung findet man auch

[1]) Über das Prochorion der Hundekeimblase. Anatom. Anzeiger. Bd. 12. Nr. 6. 1897.

[2]) Vgl. Kolster, Ergebnisse der Anatomie und Entwickelungsgeschichte Bd. 16. 1906.

[3]) Über Syncytien, Plasmodien und Symplasmen in der Placenta der Säugetiere und des Menschen. Monatsschr. f. Geb. u. Gyn. Bd. 18. H. 1.

bei anderen Tieren. Die Ansichten über die Herkunft des Plasmodiums sind doch verschieden.

Es herrscht eine grosse Begriffsverwirrung über dies Plasmodium. Es ist von verschiedenen Verfassern auf verschiedene Weise aufgefasst worden. Ein Teil betrachtet es als Sekret des Epithels bzw. der Uterindrüsen, andere sind der Meinung, dass es vom Ectoderm herrührt oder Zellen vom Epithel darstellt. Da dieses Plasmodium unzweifelhaft Nahrungsstoffe für das Ei bzw. den jungen Embryo bildet, glaube ich, eine kurze Darstellung machen zu müssen über die verschiedene Auffassung der Herkunft desselben. Hierbei werde ich auch die Frage berühren betreffend das Verhältnis des Epithels zum Ectoderm.

Während bei den Indeciduaten das Oberflächenepithel der Uterinschleimhaut meistens erhalten bleibt, geht es bei der Ausbildung von Vollplacenta beinahe immer zugrunde und dient dem Embryo zur Ernährung.

Masquelin und Swaen[1]) erkennen dem oberflächlichen Epithel und den Drüsenzellen beim Kaninchen eine grosse Rolle zu in bezug auf die Ernährung des Eies. Sie betrachten das ganze Lager, welches zwischen Keimblase und Uterinoberfläche vorhanden ist, als eine Mischung des Sekretes der Uterusdrüsen und degenerierter Uterusepithelzellen. Dieselben verändern sich in hämoglobinhaltige Elemente „globules chargés d'haemoglobine", welche beschrieben werden als „identiques aux corpuscules rouges du sang".

Duval[2]), welcher den Untergang der Uterinepithelien beschrieben, fand bei Kaninchen und Meerschweinchen schon

[1]) Premières phases du développement du placenta maternel chez le lapin Bull. Acad. royal Belgique. 2. série. Tome 48. 1879.

[2]) Sur les premières phases du développement du placenta du cobaye et sur les premières phases du développement du placenta du lapin. Comptes rendus de la Societé de Biologie. 8. série. Tome 4. 18 mars 8 juin 1887. Le placenta des rongeurs. Journal de l'anat. et de phys. 1889, 1890 u 1891.

früh in einer Zellmasse von Ectoderm zahlreiche mit maternem Blute gefüllte Lacunen. Diese Zellmasse besteht aus einer protoplasmaartigen Grundsubstanz ohne Zellgrenzen, jedoch mit mehreren Kernen. Die Blutlacunen sind mütterliche Gefässe ohne Endothel. Das Blut umgibt somit unmittelbar Epithelzellen fötalen Ursprungs.

Duval betrachtet das intermediäre Lager als ein Produkt des Ectoderms „lame ectoplacentaire resp. ectoplacenta" und stellt die Lehre auf, dass weder das Epithel, noch die Drüsen an der placentaren Bildung teilnehmen; die ersteren gehen verloren.

Duvals Beobachtungen stimmen mit Hubrechts[1]) über entsprechende Erscheinungen beim Igel überein.

Bei der Fixation des Eies bei der Fledermaus oder kurz darauf verdickt sich nach van Beneden[2]) das Epiblast und teilt sich in zwei Lager, ein äusseres, mehr oberflächliches, bestehend aus Plattenzellen mit grossen Kernen, und ein tieferes, gebildet von Cylinderzellen. Die Zellen des oberflächlichen Lagers, welche gegen die des Epithels beraubte mütterliche Fläche liegen, befinden sich bald im Kontakt mit den zahlreichen unterliegenden mütterlichen Blutgefässen; das oberflächliche fötale Zellenlager bildet ein von grossen Kernen durchsetztes Plasmodium. Dieses Lager benennt van Beneden das „Plasmodiblast", im Gegensatz zu dem tieferen Zellenlager: das „Cytoblast". Das Plasmodiblast verdickt sich bald und die mütterlichen Gefässe drängen in dasselbe ein und verlieren bald ihr Endothel, welches degeneriert. Das Blut zirkuliert somit nach dem doppelten fötalen Zellenlager zu. Das Ei hat sich

[1]) Keimblätterbildung und Placentation des Igels. Anat. Anzeiger. 1888. Nr. 17 und 18.

[2]) Sur le placenta discoïdes. Comptes rendus de la Société de Biologie 8. série. Tome 5. 9 nov. 1888. p. 729 und De la fixation du blastocyst a la muqueuse utérine chez le murin. Ball. Acad. royale Belgique. 3. série. T. 15. Janvier 1888.

somit an der Uterinwand befestigt, nachdem das oberflächliche Epithel zugrunde gegangen ist. Alle Drüsen öffnen sich nach der Uterincavität, ausser dem Gebiet für die Fixation des Eies. Also nehmen weder das Oberflächenepithel, noch die Drüsen an der Bildung der Placenta teil.

Bei den Fledermäusen entwickelt sich nach Nolf[1]), Duval[2]), van der Stricht[3]), Göhrer[4]) ebenfalls ein ectodermales Plasmodium. Frommel[5]) deutet es als Decidua. Nach ihm geht das oberflächliche Epithel zugrunde.

Bei der Keimblase des Igels war nach Keibel[6]) das Ectoderm ausserordentlich fest mit dem Uterusepithel verbunden, ja teilweise war die Verschmelzung so innig, dass eine Grenze nicht festgestellt werden konnte.

Nach Strahl[7]) findet man am Durchschnitt durch den ganzen Uterus von trächtigen Kaninchen des neunten Tages fast den gesamten Ectodermwulst mit der Uteruswand verschmolzen. Bei Talpa bildet der Ectoblast zur Zeit der Anlagerung eine einfache Lage von cylindrischen Zellen; diese lagern sich nun gegen ein weites, von dem Bindegewebe der Uterinschleimhaut gebildetes Polster, welches von einem ganz niedrigen Epithel überkleidet wird und die Drüsenmündungen fast völlig verdeckt. Bei diesen Objekten, Kaninchen und Maulwurf, findet man also eine Verlegung durch mütterliches Ge-

1) Études des modifications de la muqueuse utérine pendant la gestation chez les murins. Arch. de Biologie. Tome 14. 1896.

2) Études sur l'embryologie des cheiroptères. Journal de l'Anatomie et de la Physiologie. Tome 31, 32, 33. 1895—1897.

3) La fixation de l'œuf de chauve-souris à l'intérieur de l'utérus. Verh. d. anat. Versammlung. Tübingen 1899. Anat. Anz. 1899. Bd. 16.

4) Cit. nach Bonnet, Monatsschr. f. Geb. u. Gyn. Bd. 18. H. 1. S. 17.

5) Über die Entwickelung der Placenta bei Myotus murinus. Wiesbaden 1888.

6) Zur Entwickelungsgeschichte des Igels. Vorläufige Mitteilung. Anat. Anz. 1888. Nr. 22.

7) Beiträge zur Kenntnis der Entwickelung von Säugetierembryonen. Sitzg. d. Gesellsch. z. Beförderung der ges. Naturwiss. zu Marburg. 27. Jan. und 6. Juli 1888.

webe vor Anlagerung des Embryo, beim Kaninchen geschieht dieser Verschluss aber durch eine Wucherung des Epithels, während bei Talpa derselbe Effekt durch die Vermehrung des Bindegewebes der Schleimhaut hervorgerufen wird.

Beim Dachs findet Strahl[1]) in den Drüsenschläuchen eine homogene geronnene Masse, welche bisweilen wie ein Pfropf aus der Drüse heraussehen kann. Die gleiche Masse umgibt reichlich die Keimblase, wäre also mit der Uterinmilch anderer Tiere zu vergleichen.

Nach Masius[2]) degeneriert und verschwindet beim Kaninchen das Oberflächenepithel und das Epithel in die „cul de sac" der Schleimhaut. Ebenso wie Duval fasst Masius die Placenta nicht als ein Organ auf, welches in die Uterinschleimhaut hineindrängt, um mit derselben eine Vereinigung einzugehen, sondern als eine „Neoformation foetale", in welcher Blut zirkuliert. Lombardino[3]) fand beim Kaninchen das Oberflächenepithel bereits am achten Tage der Gravidität an mehreren Stellen verschwunden. Auch Paladino[4]) ist der Meinung, dass das Oberflächenepithel gewisse Veränderungen erleidet und abfällt.

Umfassende und interessante Untersuchungen über die Ernährung des frühzeitigen Kaninchenembryos sind von Doorman[5]) ausgeführt worden.

Doorman hat bei Kaninchen am siebten Tage der Schwangerschaft, als das Ectoderm sich noch nicht an der Uterinschleimhaut befestigt hatte, das Uterusepithel proli-

[1]) Die Anlegung des Eies an die Uteruswand. Arch. f. Anat. u. Phys. S. 203. 1889.

[2]) De la génèse du placenta chez le lapin. Archives de biologie. Tome 9. S. 83. 1889.

[3]) Sulle placenta. Giornali di anat. Pisa 1889. p. 15.

[4]) Dei primi rapporti tra l'embrioni e l'utero. Giornale dell' Acad. dei Natural. Napoli 1889. S. 6.

[5]) De vasthechting van de Kiemblaas aan den uteruswand bij het konijn. Proefschrift. Utrecht 1893.

ferierend gefunden, kräftig entwickelte Zellen mit grossen Kernen. Die Uterindrüsen waren offen, die Lymphgefässe abnorm weit, die Blutgefässe stark entwickelt, die Bindegewebszellen sternenförmig mit langen Ausläufern. Am achten Schwangerschaftstage haftet das Ectoderm an der Mucosa. Das Oberflächenepithel ist nicht mehr hyperplastisch, die Zellen sind schleimabsondernd und das Protoplasma in Schleimdegeneration. Die Zellen im oberflächlichen Teile der Drüsen ebenso. Zwischen dem Ectoderm und der Uterinwand, deren Epithel noch vorhanden ist, liegt eine diffuse granulierende homogene Masse ohne alle Grenzen mit zahlreichen grossen Kernen (Duvals „couche plasmodiale de l'ectoplacenta", Masius' „couche superficielle l'epiblast", Strahls „Deckschicht", Doormans „intermediaire laag"). Dieses Lager ist gespannt über die Drüsenmündungen, ohne in diese einzudringen. Das Mucosaepithel ist dunkler gefärbt mit chromatinreichen Kernen. Auch das Protoplasma ist dunkler gefärbt. Die Drüsenzellen sind in regelmässiger Reihe. Das intermediäre Lager haftet mehr an der Mucosa als am Ectoderm. Mitosen gibt es ebensowenig im intermediären Lager wie in den Kernen der Uterinepithele. Am neunten Tage ist das Oberflächenepithel degeneriert mit zahlreichen Vacuolen, Resten von Zellkernen in Gruppen. Im intermediären Lager liegen grössere und kleinere Vacuolen. Doorman ist der Meinung, dass das intermediäre Lager ein Degenerationsprodukt der oberflächlichen uterinen Epithelzellen ist. Erst nachdem das intermediäre Lager verschwunden ist, drängt das Ectoderm in die Mucosa und bildet sich die Placenta. Das intermediäre Lager ist als die erste Nahrung für den Embryo, als eine Art Uterinmilch, zu betrachten.

Bei fortgesetzten Untersuchungen hat Doorman[1]) gefunden, dass am neunten Tage die Mucosa ihr bekleidendes

[1]) De vasthechting van de Kiemblaas aan den uteruswand bij het konijn. Nederlandsch Tijdschrift voor Verloskunde en Gynecologie. Mai 1895.

Epithel verloren hat, und dass das intermediäre Lager nicht mehr an seinem früheren Platze sichtbar ist. An der Oberfläche des Ectoderm liegen die Endothele der weit ausgebreiteten maternen Blutgefässe (Lacunen). In dem Teil der Drüsenmündungen, in welche das Ectoderm eindringt, erleiden die Drüsenzellen eine Veränderung, so dass die Kerne zu einer diffusen dunklen Masse zusammenschmelzen, während das Zellplasma im Drüsenlumen liegen bleibt.

Das intermediäre Lager bildet die Nahrung des Fötus während der Zeit nach dem Verschwinden von Zona radiata, bis die embryonalen Gefässe sich entwickeln. Die Ectodermzellen resorbieren das intermediäre Lager und spielen im späteren Stadium eine Rolle als entwickelnde Stoffe zwischen dem maternen und fötalen Blute. Dieselben bilden eine schützende Mauer zwischen den embryonalen und maternen Blutgefässen und haben die Eigenschaft, gleichzeitig resorbieren und abgeben zu können.

Marchand[1] hat gezeigt, dass das Plasmodium sich auch vor der Verklebung der Keimblase mit dem Uterusepithel noch innerhalb des später sich lösenden Prochorion bildet.

Nach Minot[2] befestigt sich das Ei beim Kaninchen durch das verdichtete Ectoderm der Area placentalis, indem das Ectoderm mit dem Uterusepithel verwächst; das mütterliche Epithel einschliesslich der Drüsen verschwindet durch Degeneration und Resorption. Die Bindegewebszellen der Submucosa verwandeln sich in Deciduazellen, beim Kaninchen auch zum Teil in glycogene Zellen. Das glycogene Gewebe ist zuerst von

[1] Beiträge zur Kenntnis der Placentarbildung. Die Placenta des Kaninchens mit Bemerkungen über die Placenta der Katze. Schriften d. Gesellsch. z. Beförderung d. ges. Naturwiss. zu Marburg. Bd. 13. III. S. 45. 1898.

[2] Uterus and Embryo, I Rabbit, II Man, Boston 1889. Die Placenta des Kaninchens. Biolog. Centralbl. Bd. 10. Nr. 4. 1890. 1. April. Theory of the structure of placenta. Anat. Anz. 1891. Nr. 5.

(Claude Bernard[1]) entdeckt.] Auch das Epithel in den oberen Teilen der Drüsen wird resorbiert. Am 11.—12. Tage sind die mütterlichen Gefässe der Placenta und Periplacenta stark mit Leucocyten gefüllt. Auch Masius hat dieselbe Beobachtung gemacht und schildert die Leucoyten als eine besondere, für die Placenta charakteristische Art von Zellen. Minot betrachtet die intermediäre Lage als ein Produkt von degenerierten Uterinepithelzellen in hyaliner Degeneration.

Nach Maximow[2]) liegt das wuchernde Ectoderm beim Kaninchen der Oberfläche des Placentarwulstes eng an. Das Epithel der Schleimhaut degeneriert und wird resorbiert, so dass das darunterliegende, aus einkörnigen Glycogenzellen bestehende Blutgefäss entblösst wird und mit dem Ectoderm in enge Berührung tritt.

Opitz[3]) behauptet, dass sich bei Kaninchen ein ectodermales Plasmodium bildet.

Kossmann[4]) leitet das Plasmodium bei Kaninchen vom Uterusepithel ab.

Schönfeld[5]) hat gefunden, dass das Oberflächenepithel zugrunde geht, und dass das ectodermale Plasmodium, dem noch intaktes cilienhaltiges Uterusepithel gegenüber sich anlegt, also unmöglich von diesem abgeleitet werden kann.

[1]) Compte rendu de l'académie des sciences 1859. Tome 1. p. 77. Godet hat Glycogen in der Schleimhaut des trächtigen Kaninchens nachgewiesen. (Recherches sur la structure intime du placenta du lapin. Diss. inaug. Bern 1877.)

[2]) Zur Kenntnis des feineren Baues der Kaninchenplacenta. Arch. f. mikr. Anat. Bd. 51. S. 81. 1898.

[3]) Vergleich der Placentarbildung bei Meerschweinchen, Kaninchen und Katze mit derjenigen beim Menschen. Zeitschr. f. Geb. u. Gyn. Bd. 41. 1899. H. I.

[4]) Über die Entstehung des Syncytiums in der Placenta des Kaninchens. Verh. der Gesellschaft deutscher Naturf. und Ärzte in Braunschweig 1897. II. I. S. 167.

[5]) l. c.

An der Semiplacenta diffusa eines Lemuriden (Galago agisymbanus) fand Strahl[1]) zwischen Uterus und Ei eine Sekretschicht, welche von ersterem abstammt.

Auch bei der Fledermaus (Duval[2])), Pteropus (Göhrer[3])), Spitzmaus, Tupaja und Tarsius (Hubrecht[4])), Maulwurf (Vernhout[5])) verschwindet das Oberflächenepithel.

Aus dem Vorhergehenden geht hervor, dass dieses Lager „Plasmodium" zwischen Oberflächenepithel und Ectoderm von einigen Forschern mit der Decidua anderer Autoren verwechselt wird. Irgendwelche Präzision über die Herkunft desselben gibt es noch nicht.

Durch meine 1889 und 1891 veröffentlichten Untersuchungen[6]) über die Entwickelung und Struktur der Placenta beim Hunde und bei der Katze habe ich als einer der ersten

1) Der Uterus gravidus von Galago agymbanus. Abh. Senckenberg. Naturforscher Gesellschaft. Bd. 26. 1907, S. 155.

2) De placenta des rongeurs. Journal de l'anat. et de physiol. Tom 25. Étude sur l'embryologie des Chiroptères. Journal de l'anat. et de physiol. Tome 31. 32.

3) Cit. nach Kolster. Ergebnisse der Anatomie- und Entwickelungsgeschichte XVI. Band. 1906.

4) The Placentation of the Shrew (Sorex vulgaris). Quart. Journal of the micr. sc. V. 35. 1894 und Proc. IV. Congr. of Zoology. Cambridge 1898. 1899.

5) Über die Placenta des Maulwurfs (Talpa europea). Anat. Hefte. H. 14. 1894.

6) Die Entwickelung der Hundeplacenta. Sitzungsbericht der kgl. preuss. Akad. d. Wissensch. zu Berlin. Bd. 8. 1889. — Über die Entwickelung und Struktur der Placenta beim Hunde. Arch. f. mikr. Anat. Bd. 37. 1889. — Über die Entwickelung und Struktur der Placenta bei der Katze. Arch. f. mikr. Anat. Bd. 39. 1891.

Über die Embryotrophe in morphologischer Hinsicht. Verhandl. der deutschen Gesellsch. f. Gyn. Versamml. in Kiel 1906. S. 523. (Vorläufige Mitteilung.)

In schwedischer Sprache habe ich in „Finska Läkaresällskapets Handlingar" Bd. 31. H. 3. 1889 einen Aufsatz „Studier öfrer fostrets näring" (Studien über die Ernährung des Fötus) publiziert.

nachgewiesen, eine wie grosse Rolle verschiedene Teile der maternen Uterinschleimhaut und des mütterlichen Blutes bei der Ernährung des Fötus sowohl in den früheren als auch in den späteren Stadien der Entwickelung desselben spielen.

Da nach der Zeit meiner Untersuchungen die Frage über die Ernährung des Fötus durch „Embryotrophe" von mehreren Forschern zur Behandlung aufgenommen worden ist, habe ich während der letztverflossenen Jahre meine früheren Untersuchungen wieder aufgenommen mit verbesserten technischen Hilfsmitteln, und habe ich dieselben komplettiert mit Untersuchungen über frühere Stadien von Schwangerschaften bei Hund und Katze, als ich in den früheren Jahren zu beobachten Gelegenheit hatte. Ausserdem habe ich zu meinen Untersuchungen über diese Tiere noch solche hinzugefügt über den Bau und die Embryotrophe der Placenta bei der Füchsin.

Jedoch erleiden bereits während der Zeit der Entwickelung des Eies bei genannten Tieren mit centraler Einbettung des Eies, wo eine Placenta sich überhaupt noch nicht ausgebildet hat, das Blut und die maternen Gewebe eine Umbildung zu dem Zwecke, Embryotrophe zu bilden.

Da eine Übereinstimmung bereits in diesem zeitigen Stadium der Schwangerschaft mit den embryotrophischen Erscheinungen in der Placenta vorhanden ist, welche ja das eigentliche Organ für die Ernährung des Fötus ist, erachtete ich es für notwendig, eine kurze Darstellung über die Bildung der Embryotrophe in dem genannten frühen Stadium zu geben.

Über die Embryotrophe bei der Hündin, der Füchsin und der Katze.

Als Untersuchungsmaterial habe ich Hündinnen und Katzen in verschiedenen Stadien der Schwangerschaft verwendet. Genau die Zeit der Gravidität zu bestimmen, war in allen Fällen nicht möglich gewesen.

Fig. 26.

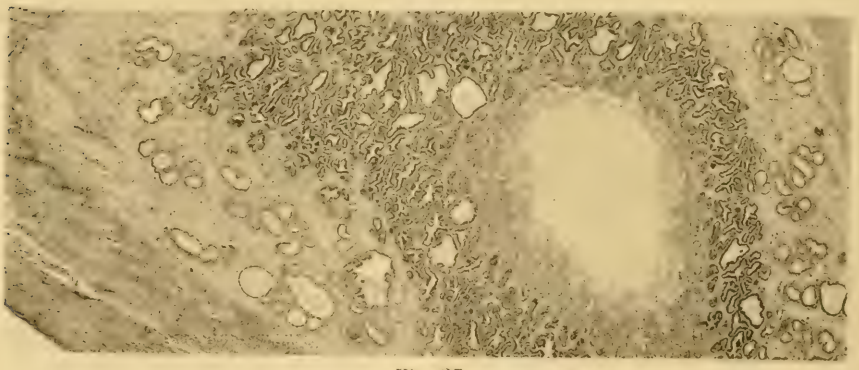

Fig. 27.

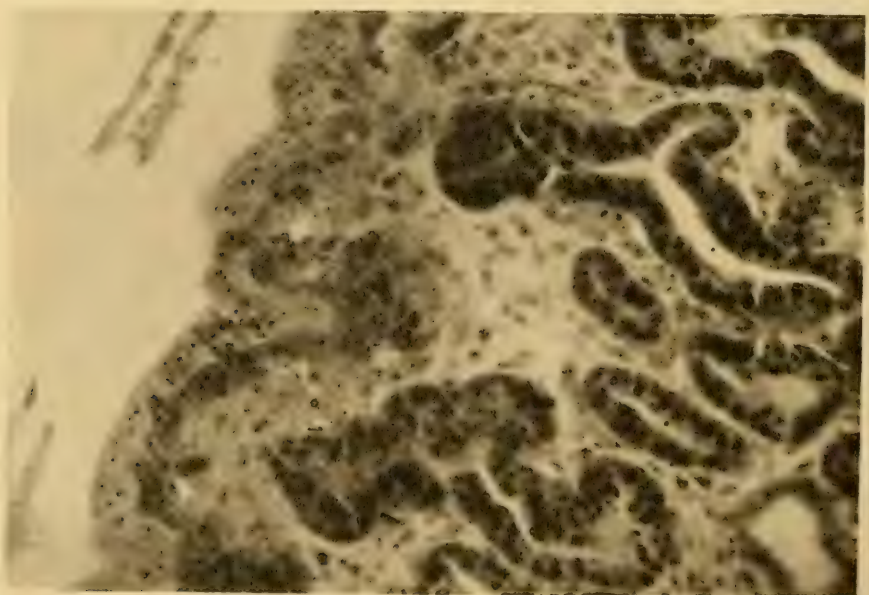

Fig. 28.

Fig. 29.

Fig. 30.

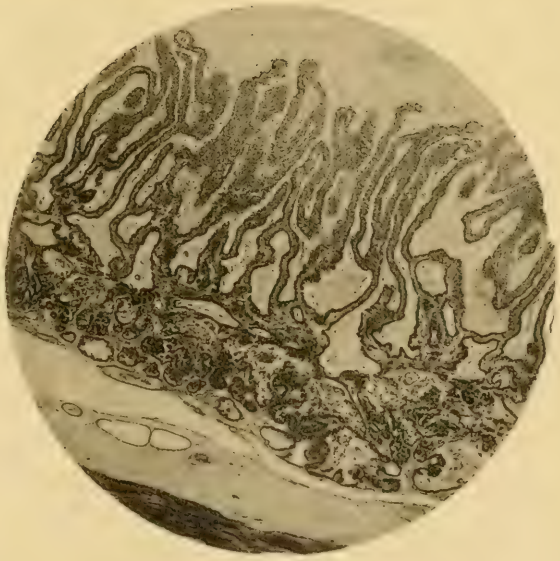

Fig. 31.



Fig. 32.

Nach dem Tode des chloroformierten Tieres wurde die Bauchhöhle geöffnet, die schwangeren Uterushörner herausgeholt, die Fruchtsäcke voneinander getrennt und gleich in die Härtungsflüssigkeit in toto eingelegt, um missliche Kontraktionen zu verhindern. Die Fruchtsäcke von Füchsinnen bekam ich von befreundeten Jägern, welche nach dem Tode der Tiere die Fruchtsäcke in Formalinlösung eingelegt hatten.

Als Härtungsmittel habe ich 4%ige Formalinlösung, Zenkersche Lösung und die Flemmingsche Flüssigkeit gebraucht. Paraffineinbettung.

Als Färbungsmittel habe ich Hämatoxylin-Eosin, die van Giesonsche Lösung, polychromsaures Methylenblau mit nachfolgender Differenzierung in Glyzerinäther nach Unna, Hämatoxylineisenbeize nach Heidenhain, ganz dünne, wässerige Lösung von Eosin und Safranin (Präparate in Flemmingscher Lösung) benutzt.

Die Abbildungen (Mikrophotographien) sind von meinen früheren Assistenten, Prof. Axel Wallgren und Dr. med. Wilhelm Rosenlew (im path.-anat. Institute), vom Dozenten Dr. med. Valter Wegelius (im Laboratorium der geburtshilflichen Klinik); die farbigen Abbildungen von Fräulein Liljeroos angefertigt.

Die Hündin.

Die Entwickelung und Struktur der Placenta bei der Hündin ist teilweise von mir früher beschrieben (1889). Ich weise in dieser Beziehung auf meinen oben erwähnten Aufsatz hin, sowie auf Bonnets[1]) ausführliche und ausgezeichnete Arbeit. Ich kann jedoch nicht umhin, bei der Beschreibung der Embryotrophe bei der Hündin in gewissem Grade die Placenta zu schildern.

[1]) Beiträge zur Embryologie des Hundes. Zweite Fortsetzung. Anat. Hefte. Bd. 20. H. 64/65.

Die Hündin besitzt wie die Katze und Füchsin eine gürtelförmige Vollplacenta.

Betrachten wir den Querschnitt des normalen, nicht schwangeren Uterus der Hündin (Fig. 1), so finden wir, dass die Uteruswand aus drei Häuten: Serosa, Muscularis und Mucosa, besteht. Die Mucosa ist ohne ein verbindendes bzw. trennendes Stratum direkt und fest an das näherliegende Ring-Muskellager angeheftet; eine Submucosa fehlt. Der oberste bzw. innerste Teil der Drüsen, der sogen. Ausführungsgang, verläuft eine kurze Strecke gerade, meist senkrecht zur Oberfläche, während der grössere, tiefere Teil einen geschlängelten Verlauf hat. Die Drüsen ragen durch die ganze Dicke der Mucosa bis zu der unter dieser liegenden Muscularis. Ausser diesen langen Uterindrüsen finden sich nun, wie Bischoff[1]) schon gezeigt hat, zahlreiche kurze, sogen. Crypten. Schmale Bindegewebsbalken schieben sich zwischen die einzelnen Drüsen und Crypten ein. Weiter bemerkt man, wie die Drüsen in getrennten Gruppen angeordnet sind, die durch stärkeres, bindegewebiges Gerüst getrennt sind. Das Epithel der Drüsen ist ein niedriges, flimmerndes Cylinderepithel; von derselben Beschaffenheit ist auch das oberflächliche Epithel und das der Crypten.

Meine frühesten Präparate der Hündin (Fig. 2 und 3) stammen von einer Zeit der Schwangerschaft, bei welcher die Uterinhörner an mehreren Stellen nur beinahe unmerklich aufgetrieben waren. Cavum uteri war etwas erweitert, die Schleimhaut etwas angeschwollen, eine freie Keimblase lag in der Mitte und die Schleimhaut der künftigen Placentarstelle war noch nicht differenziert.

Blutungen auf der Oberfläche waren nicht vorhanden. Das oberflächliche Epithel war beibehalten, die länglichen Cylinder-

1) Entwickelungsgeschichte des Hundeeies. Braunschweig 1845.

zellen secernieren feine körnige, spärliche Massen. Das Bindegewebe der Schleimhaut stark durchsaftet. Schmale subepitheliale Schicht, bestehend aus dicht gedrängten Zellen. Die aufgelockerte Propria besteht aus sehr weit voneinander liegenden, spärlichen Zellen mit kleinem Kern und sehr langen, miteinander kommunizierenden, schmalen Protoplasmafäden. Die Lücken zwischen den Zellen sind von feinkörnigem Gerinnsel (Ödem) gefüllt. Im Bindegewebe finden sich spärliche Leucocyten. Die Blutgefässe, mit deutlichem Endothel (Capillaren), gehen in vertikaler Richtung und sind stark mit Blutzellen gefüllt, aber nicht erweitert. Hier und da im Bereiche der oberflächlichen Capillaren noch spärliche Blutungen in der Schleimhaut unter dem Oberflächenepithel.

Die Crypten haben wohl beibehaltene Cylinderzellen. Die langen Drüsen ebenso; sie haben einen langen geraden Ausführungsgang und viele Drüsenknäuel am Boden der Schleimhaut. Das Lumen der Drüsen ist mit einer homogenen, feinen, mit Eosin schwach gefärbten Masse erfüllt. Eine Andeutung der später so deutlich verschieden gebauten Schichten der Schleimhaut ist noch nicht vorhanden. In den Zellen des oberflächlichen Epithels der Crypten, dem oberen Teil der Drüsenmündungen und in der Lichtung der Drüsen finden sich feine Fetttröpfchen [1]).

Meine nächsten Präparate stammen von einer Hündin, bei welcher der Uterus an mehreren Stellen nur leicht angeschwollen war.

[1]) Nach Bonnet[2]) tritt die Leucocyteninfiltration in der Mucosa uteri und die Leucocyteneinwandung ins Cavum uteri bei der Hündin gegenüber dem Schafe und den Huftieren überhaupt beträchtlich in den Hintergrund. Sie beschränkt sich wesentlich auf die Brunst, die erste Hälfte der Gravidität und die Regenerationsprozesse post partum.

[2]) Die Angaben von Bonnet ohne Citation sind von seiner Arbeit „Beiträge zur Embryologie des Hundes". Zweite Fortsetzung. Anat. Hefte. Bd. 20. H. 64/65.

Die Embryonalanlagen, welche man mit blossem Auge entdecken konnte, entsprechen einer 35 oder 40 Stunden alten Keimhaut des Hühnchens. Unter der Lupe sieht man die drei Hirnblasen, die Medullarfurche, Ursegmente, Primitivstreifen mit der Primitivrinne.

Das nackte Ectoderm lagert sich unter Zottenbildungen an die mütterliche Placentaranlage an.

Die Uterinschleimhaut bot schon jetzt erhebliche Veränderungen dar (Fig. 4). Man unterscheidet von oben nach unten 5 Schichten: I. Das Oberflächenepithel. II. Die subepitheliale, oberflächliche Bindegewebslage, durch welche die Ausführungsgänge der Drüsen und die Krypten laufen. III. Die oberflächliche Drüsenschicht, mit dicht aneinander stehenden nach unten schon erweiterten (anfängliche Drüsenkammern) Drüsen. IV. Die tiefe Bindegewebsschicht. V. Die tiefe Drüsenschicht. Die Mucosa hat sich also jetzt in fünf Schichten geteilt; diese Schichten haben ganz verschiedene Aufgaben beim weiteren Aufbau der Placenta und bei der Ernährung des Fötus zu erfüllen. Die tiefe Drüsenschicht und die tiefe bindegewebige Schicht erhalten sich die ganze Schwangerschaft hindurch ziemlich unverändert. Sie scheinen keine eigentliche Rolle bei der Placentarentwickelung und bei der Bildung der Embryotrophe zu spielen. Anders ist es aber mit den übrigen (inneren) Schichten; hier geht die mütterliche Placentarentwickelung vor sich. Hier spielen sich ganz eigentümliche Vorgänge in dem Aufbau der Placenta und in der Ernährung des Fötus ab[1]).

[1]) Bonnet unterscheidet in den Placentaranlagen, vom Uterinlumen gerechnet, 5 Schichten: I. Das Oberflächenepithel (ektodermales Plasmodium. Duval) — II. Die subepitheliale Bindegewebslage. — III. Die nach unten stark verlängerten Krypten und die Mündungsstücke der Uterindrüsen. (Die Spongiosa Strahl, couche spongieuse Duval) oberflächliche Drüsenschicht (Heinricius). — IV. Die bindegewebige Drüsendeckschicht (Strahl). Tiefe Bindegewebsschicht (Heinricius). Couche homogene (Duval). — V. Die Schichte der Drüsenknäuel (Bonnet). Tiefe Drüsenschicht (Strahl, Heinricius) spätere Drüsenreste (Duval). — VI. Die Muscularis. — VII. Die Subserosa. — VIII. Die Serosa.

In der tieferen Drüsenschicht präsentieren sich die Drüsen während der ganzen Schwangerschaftszeit; sie sind ziemlich dicht aneinander gedrängt, von Bindegewebe umgeben und mit niedrigen Cylinderzellen bekleidet. Die tiefe bindegewebige Schicht ist von Gefässen durchzogen, die in die oberflächliche Drüsenschicht eindringen. Die Drüsen dieser Schicht sind indessen durch die tiefe bindegewebige Schicht nicht ganz vollständig von den oberflächlichen Drüsen abgeschlossen; man findet, obgleich sehr selten, Drüsen, die sich aus der tieferen Drüsenschicht durch das Bindegewebe hindurch in die oberflächliche Drüsenschicht hinein erstrecken; also eine Kommunikation zwischen den beiden Drüsenschichten darstellen. (Vgl. Fig. 4 nach links.)

Die Drüsen in der oberflächlichen Drüsenschicht sind in sehr lebhafter Hyperplasie begriffen; die Drüsenepithelzellen sind stark vergrössert, besonders in den Crypten und in den Drüsenmündungen; die Zellen des oberflächlichen Epithels kleiner (Fig. 5).

Ich habe gefunden, dass die Ausführungsmündungen der meisten Drüsen durch Verklebung der einander zugekehrten Epithelflächen geschlossen oder von Bindegewebe umkapselt sind, wie auch Bonnet und Strahl beobachtet haben. Hierbei kann nach Schönfeld neben der Aufquellung des Epithels auch noch eine Einengung durch das ödematös geschwollene interglanduläre Gewebe mitwirken.

Das Epithel der Drüsenausführungsgänge ist, wie gesagt, stark vergrössert. Mehr nach unten beginnen die Drüsen sich zu erweitern. Die für die Ernährung so wichtige Veränderung beginnt schon. Die so entstandenen, später sehr erweiterten Drüsenkammern sind von einem einschichtigen Epithel bekleidet und oft mit einer amorphen, durch Eosin gefärbten Masse erfüllt, nicht abgeschlossen (Figg. 4 u. 6). Das zwischen den Drüsen liegende Bindegewebe wird stark zusammenge-

presst, und man sieht jetzt nur dünne bindegewebige Septen; in diese verläuft je eine Capillare. Die unter dem oberflächlichen Epithel liegende etwas stärkere Bindegewebslage, bestehe aus dicht gedrängten Bindegewebszellen. In dieser „deciduaähnlichen" Schicht sieht man hier und da Querschnitte der Crypten recht deutlich zwischen den Capillaren (Fig. 6).

In dem vom fötalen Ectoderm nicht berührten Teile der Uterinschleimhaut, wo das oberflächliche Epithel der letzteren erhalten ist, zeigt sich das Bindegewebe weniger entwickelt als überall dort, wo das Ectoderm liegt, aber hier ist das Bindegewebe zwischen den Drüsen, wie auch zwischen diesen und dem Ectoderm mässiger. (Vgl. Fig. 4 die Ecke nach oben links.)

Der Teil der Schleimhaut, in welchen die Zotten zuerst eindringen sollen, ist schon vorher in der Weise verändert, dass er ein günstiges Terrain für das Eindringen und die erste Entwickelung der Zotten darzubieten vermag.

In diesem Stadium der Schwangerschaft sind noch keine Zotten entwickelt, sondern der Embryo liegt frei auf der Schleimhaut mit seinem Ectoderm, ihr grösstenteils angeheftet. (Vgl. Fig. 4.) Das oberflächliche Epithel ist noch beibehalten. (Vgl. Fig. 5.) In diesem fand Bonnet nicht eine einzige Mitose, während das Epithel der Crypten und Drüsen solche in Menge zeigte. Das Ectoderm besteht aus cubischen Zellen mit grossem Kern.

Es erhebt sich vor allem die Frage: wie verhält sich das fötale Epithel zum mütterlichen, und wie verhält sich das mütterliche Epithel; verschwinden dessen Zellen oder bleiben sie erhalten? Die meisten Autoren behaupten, dass bei den zonaren und discoidalen Placenten das Oberflächenepithel der Uterinschleimhaut bei der Anlagerung des Eies zugrunde geht.

Ich finde, dass da, wo das Ectoderm auf die Uterinschleimhaut übertritt, das oberflächliche Epithel dieser letzteren verschwindet, während das Ectoderm unmittelbar an das ober-

flächliche mütterliche Gewebe grenzt. Das Ectoderm liegt ferner der Uterinschleimhaut nicht glatt an, sondern dringt an einzelnen Orten in das oberflächliche Bindegewebe ein, als wollte es sich daran befestigen (wie mit kleinen zottenartigen Bildungen). Es freut mich, dass der vorzügliche Kenner der Hundeplacenta, Bonnet, meine Untersuchungen über das Verschwinden des Oberflächenepithels des Hundes zur Zeit des Eindringens der Zottenanlagen im Bereiche der Placentaranlage bestätigt hat. Nach Bonnet geschieht es unter Schwund der Zellgrenzen, starker Abflachung und Pycnose der Kerne. Die fötalen Zellen treten schon jetzt hierbei die Rolle von Phagocyten an. Eine Leucocytenwanderung durch das Oberflächenepithel oder in die erweiterten Drüsenabschnitte herein fehlt in diesem Stadium vollkommen (Bonnet).

Die flimmernden Crypten- und Drüsenepithele secernieren eine sich mehr oder weniger intensiv färbende feinkörnige Masse In derselben findet man da und dort vereinzelte freie Kerne, die Reste eingewanderter und in Auflösung begriffener Leucocyten (Bonnet).

Der Verlust der Zellgrenzen des Oberflächenepithels an der Berührungsstelle mit dem Ectoderm gab Anlass zur Einführung der Benennung Syncytium (zuerst von Fleischmann[1]) 1886 für die unter den einwachsenden Chorionzotten zerfallenden Drüsenepithelien in der Placenta der Raubtiere, speziell der Katze und Füchsin angewandt). Dieser Name hat eine grosse Verwirrung in der embryologischen Terminologie hervorgerufen. Wie Bonnet[2]) richtig darstellt, muss man einen Unterschied machen zwischen einem aktiven Syncytium bezw. Plasmodium fötalen Ursprunges einerseits und Symplasma maternum oder foetale, die in der Placenta auftretenden Vorstufen des Zerfalls, welche dem Fötus als Nahrung dienen, andererseits.

Die Herkunft des „syncytialen“ Überzuges der Chorionzotten gehört noch zu den streitigsten Fragen in der Histologie der Placenta der Säugetiere und des Menschen.

[1]) Über die erste Anlage der Placenta bei Raubtieren. Sitzungsber. d. phys.-med. Soc. zu Erlangen. 1886.

[2]) Über Syncytien, Plasmodien und Symplasma in der Placenta der Säugetiere und des Menschen. Monatsschr. f. Geb. u. Gyn. Bd. 18. Heft. 1.

Die meisten Autoren behaupten, dass das Zottensyncytium fötalen Ursprungs sei. Andere wiederum deuten das Syncytium als Derivat des Uterus- oder Drüsenepithels, als Abkömmling des mütterlichen Bindegewebes oder des Endothels der mütterlichen Placentargefässe.

In meinen Aufsätzen über die Placenta der Hündin und der Katze leitete ich die Herkunft des Syncytiums aus dem veränderten Bindegewebe der mütterlichen Schleimhaut.

Jetzt bekenne ich mich zu der Auffassung, dass das Syncytium der Zotten fötalen Ursprungs ist. Meine früher ausgesprochene Auffassung der Herkunft des Syncytiums der Hündin und der Katze hatte Widerspruch erregt, aber es herrschte in der Zeit, als ich meine Untersuchungen ausführte, eine ungenügende Auffassung und eine unpräzise Nomenclatur: Unter dem Namen „Syncytium" warf man die heterogensten Gewebe in der Placenta zusammen; die Autoren verstanden unter dem gleichen Namen nach Herkunft und Funktion ganz verschiedene Bildungen. Ich nannte Syncytium das Gewebe um die Chorionvilli, welches jetzt den Namen Decidua (oder Symplasma conjunctivum Bonnet) trägt. Die Frage des „Syncytiums" liegt ausserhalb des Gebietes dieses Aufsatzes.

Das nächste Stadium der Placentarentwickelung zeigen Präparate, wo die Fruchtsäcke schon deutlich als runde Anschwellungen des Gebärmutterhorns vorhanden sind. Schwangerschaftszeit etwa 18 Tage. Der Embryo hat bereits die Kopfkrümmung und entspricht einem Kaninchenembryo von 10 Tagen.

Die Chorionzotten fangen hier an in die Schleimhaut hineinzudringen.

Über die Frage, wie die Chorionzotten in die Schleimhaut hineinwachsen, ist viel gestritten worden. Schon Bischoff und einige ältere Autoren nahmen an, dass bei der Hündin ein direktes Einwachsen der Chorionzotten in die Uterindrüsen stattfindet. Diese Auffassung von dem direkten Einwachsen der Chorionzotten in die Uterindrüsen ist indessen von anderen bestritten.

Meine Untersuchungen ergaben das Resultat, dass ein Heineinwachsen der Chorionzotten in die Uterindrüsen beim Hunde zu Anfang gewöhnlich nicht stattfindet. Die meisten Ausführungsgänge der Drüsen sind verschlossen, teils durch

die oberflächliche Bindegewebslage, teils durch Verklebung der Drüsenzellen. (Vgl. Fig. 5.) In diese oberflächliche Bindegewebslage wachsen anfänglich die Zotten in der Regel hinein und bohren dort eigene Wege. Ab und zu dringt eine Zotte auch in eine Crypte ein. Die tiefe Drüsenschicht ist unverändert, die tiefe bindegewebsartige Schicht etwas schmäler; dagegen sind grosse Veränderungen in der oberflächlichen Drüsenschicht eingetreten. Die cistisch erweiterten Drüsen haben an Umfang bedeutend zugenommen; die während des früheren Stadiums relativ kleinen Erweiterungen sind grösser geworden und werden voneinander durch dünne bindegewebige Wände geschieden, in denen die Blutzirkulation aus der Tiefe nach der Oberfläche stattfindet.

Man kann schon in diesem Stadium der Schwangerschaft wahrnehmen, wie die oberflächliche Drüsenschicht in zwei Lagen zerfällt, welche sowohl dem mikroskopischen Aussehen nach, als auch gegenüber der Ernährung des Fötus grosse Ungleichheiten darbieten. Die tiefere Lage wird durch die oben genannten, cystös erweiterten Drüsenräume, welche von einer einfachen Schicht Cylinderepithel bekleidet sind, gebildet, die oberflächliche Lage wird ebenfalls von in Wucherung begriffenen Drüsen zusammengesetzt. Doch sind dieselben nicht so hochgradig erweitert, sondern haben ihre langgestreckte Form beibehalten und sind durch schmale Bindegewebssepten voneinander geschieden.

In diese oberflächliche Drüsenschicht wachsen nun die Chorionzotten hinein.

Das bindegewebige Gerüst der Zotten ist noch sehr spärlich entwickelt. Es erscheint bloss wie feine, vom Chorion selbst herabhängende Zapfen. Die Chorionzotten dringen, wie bemerkt, zuerst nicht in die Uterindrüsen, sondern in das Bindegewebe hinein, welches sich unter dem verschwundenen mütterlichen Epithel befindet. (Vgl. Fig. 6.)

Es könnte mitunter scheinen, als ob die Zotten in die Drüsen hineinwüchsen, denn man sieht oft Drüsenzellen an das Chorionepithel grenzen, aber selten erstreckt sich eine Zotte zu Anfang in ein Drüsenlumen hinein, öfters findet sich Bindegewebe oder Drüsenepithel zwischen dem Zottenepithel und dem Drüsenlumen. Unmittelbar unter dem Epithel der Zotten gibt es gewöhnlich Bindegewebe in sparsamer Menge. Die zunächst den Zotten befindlichen Drüsenzellen sind entweder von den Zottenepithelien durch Bindegewebe geschieden, oder die Drüsenzellen, welche nach Zerstörung oder Verdrängung des Bindegewebes durch die Zotten unmittelbar an das Zottenepithel grenzen, sind mit grossen Kernen versehen, bedeutend grösser als die der tiefer in den Drüsen befindlichen Epithelzellen. Das Bindegewebe zwischen den Drüsen ist nur sparsam entwickelt, denn die Drüsenepithelien sind in dem Grade in Wucherung begriffen, dass nur ganz schmale Balken mit Räumlichkeiten für ein Capillargefäss zwischen ihnen Platz behalten.

Aus meinen wie aus Bonnets Untersuchungen geht hervor, dass die einwachsenden Zotten keinen längere Zeit bestehenden Überzug mütterlichen Oberflächenepithels erhalten können. Sie grenzen bald an die nächste subepitheliale Bindegewebslage oder nach Zerstörung der Verschlusspfröpfe der Drüsen und die die Drüsen deckende Bindegewebslage an das Epithel der Drüsen, deren Epithel bald erliegt.

Im Anfang, wenn die Chorionzotten noch nicht tiefer in die oberflächliche Drüsenlage gedrungen sind, kann man noch deutlich die zwei Schichten der letzteren unterscheiden, die oberflächliche, mit den in vertikaler Richtung verlaufenden, etwas erweiterten Drüsen und die tiefen, cystös erweiterten Drüsenräume resp. -Kammern. In diesen findet man jetzt noch nicht die Zone von in Zerfall befindlichen Drüsenzellen, welche später dem Vorwachsen der Zotten sich anschliesst. Doch erleiden jetzt schon die Zellen im obersten Teile der vertikalen

Drüsen und in den Crypten Veränderungen derart, dass sie und besonders die Kerne an Umfang zunehmen, so dass sie die Grösse der von dem fötalen Epithel entfernter gelegenen Drüsenzellen weit übertreffen. Diese vergrösserten Drüsenzellen stehen in Beziehung zur Ernährung der fötalen Zellen.

Über das Eindringen der Zotten in die Uterinschleimhaut bei den Raubtieren: Fuchs, Katze und Hund sind besonders von Fleischmann und Strahl Untersuchungen gemacht worden.

Fleischmann[1]) behauptet, dass die Zotten in die Uterindrüsen eindringen. Auf dem ectodermalen Chorion der Raubtierkeimblase, die innig der Oberfläche der Uterinschleimhaut anliegt, entstehen frühzeitig hohle Zotten, welche in die Mündungen der Uterindrüsen eindringen und während der Schwangerschaft bis zum Grunde derselben wachsen. Damit geht gleichzeitig eine Zerstörung des Epithels sowohl der Uterinschleimhaut wie der Drüsenschläuche einher.

Duval[2]) machte die Beobachtung, dass bei den zonaren Placenten die Chorionzotten nicht stets in das Lumen der Drüsen oder Crypten einwuchsen.

Nach Bonnet wachsen die Zotten im allgemeinen in die subepitheliale Bindegewebslage ein.

Schönfeld behauptet, dass beim Hunde die Zotten in die Uterindrüsen eindringen. Da das Ectoblast noch nicht mit dem Oberflächenepithel in Berührung gekommen ist, sind die Crypten teils in Rapport mit dem Oberflächenepithel, teils getrennt durch ein Bindegewebslager „la couche deciduale" und zahlreiche Capillaren. Die Mündung aller Drüsen und der meisten Crypten sind obliteriert „par une bouchon syncytial" des Drüsenepithels.

Strahl[3]) hat eine andere Auffassung über das Eindringen der Zotten beim Hunde. Zur Zeit der Verwachsung der Keimblase mit der Uteruswand ist das Epithel der letzteren zwar verdünnt, aber wohl erhalten. Wenn sich das Ei an die Oberfläche der Schleimhaut anlegt, werden die Crypten durch Verschluss ihrer Eingangsöffnung durch die Epithelien und das Bindegewebe in kleine Epithelblasen verwandelt, während bei den meisten Drüsen die Mündung erhalten und das Lumen

[1]) Über die erste Anlage der Placenta bei den Raubtieren. Sitzungsber. d. phys.-med. Societät zu Erlangen. Sitzung vom 8. Nov. 1886 und Entwickelung und Struktur der Placenta bei Raubtieren. Sitzungsber. d. Kgl. preuss. Akademie d. Wissensch. zu Berlin. 1891. Bd. 35. Nr. 661.

[2]) Le placenta des carnassiens. Journal de l'Anat. et de la Physiologie. Tome 30.

[3]) Untersuchungen über den Bau der Placenta. I. Die Anlagerung des Eies auf die Uteruswand. Archiv f. Anat. u. Physiologie. 1888. Anat. Abt. S. 207, 226, 227 und: Über den Bau der Placenta Sitz. d. Gesellsch. zu Marburg. 1888. Nr. 4. Juni.

ihres oberen Abschnittes erweitert wird. Dem abgeplatteten Uterusepithel schmiegt sich das Chorionectoderm an und senkt sich in die offene Mündung der Drüsen, aber nur in beschränktem Masse. Die grössere Zahl der Zotten senkt sich neben den verschlossenen Crypten direkt in die bindegewebige Grundlage der Schleimhaut. Dann erweitern sich die mittleren Abschnitte der Drüsen und bilden eine mittlere spongiöse Schicht der Placenta. Endlich finden sich alle Zotten weiter in den buchtig erweiterten Drüsenräumen.

Die Angaben von Strahl sind von Lüsebrink[1]) bestätigt.

Nach Strahl[2]) wächst auch beim Kaninchen das Ectoblast nicht in die offenen Uterindrüsen, sondern die Mündungen der Drüsen sind durch Epithelzellen verschlossen. Beim Maulwurf wird das Uterusepithel beibehalten, die Zotten wachsen, wie schon Lieberkühn angegeben hat, im allgemeinen nicht in die Drüsenmündungen, welche vorwiegend durch das Bindegewebe der Schleimhaut verschlossen sind. Das Ectoblast legt sich das Epithel des Uterus grösstenteils, Fläche an Fläche, an. Während die Zotten in die Tiefe vordringen, findet man auf ihrer Oberfläche einen Belag von Uterusepithel. Die Drüsen werden für lange Zeit offen.

Das nächste Stadium der Entwickelung der Placenta der Hündin wird aus Präparaten von 1,5 cm langen Embryonen ersehen. Auch hier finden wir die drei Lagen; die tiefe Drüsenschicht und die tiefe bindegewebige Schicht sind unverändert; die oberflächliche Drüsenschicht, in der Tiefe zusammengesetzt aus dem cystisch erweiterten Drüsenräumen mit ganz dünnen Zwischenwänden, und oberflächlich bestehend aus dicht aneinander gedrängten, gleichfalls, jedoch in geringerem Grade, zerfallenden Drüsen. Also auch hier sind noch die zwei Lagen der oberflächlichen Drüsenschicht vorhanden: die Schicht der erweiterten Drüsen und die Schicht der zerfallenden Drüsen (Symplasma, Detritus). (Figg. 7 u. 8.)

Die Schicht der zerfallenden Drüsen besteht teils aus den Bestandteilen des zerfallenden Drüsengewebes, teils aus den

[1]) Die erste Entwickelung der Zotten. Anat. Hefte. 1892.

[2]) Untersuchungen über den Bau der Placenta. I. Die Anlagerung des Eies an die Uteruswand Arch. f. Anat. u. Physiol. 1888. S. 216, 220, 221, 227. II. Über den Bau der Placenta von Talpa europaea und über Placentardrüsen. Anat. Anz. 1890. Nr. 13 u. 14.

Produkten der Sekretion der Drüsenzellen in den Drüsenkammern.

Man bemerkt in dieser Schicht einen Zerfall der Drüsen und eine Auflösung der Zellen, stark gefärbte Kerne verschiedener Form und Grösse, runde, längliche, geschrumpfte, weiter feinkörnige Detritus, Riesenzellen mit schwach gefärbten Kernen, Erythrocyten. Eine Struktur in dieser Schicht ist nicht wahrzunehmen, deren erwähnte Bestandteile liegen ohne besondere Ordnung durcheinander und dienen als Embryotrophe.

Dieses zugrunde gehende mütterliche Gewebe bezeichnet Bonnet als Symplasma. Die Bildung der Symplasmamassen wird wohl, wie Bonnet behauptet, durch die Hyperämie, das Ödem und die Anomalien der Blutzirkulation in der Bindegewebslage, sowie durch eine auflösende Kraft der Ectodermzellen verursacht. Durch Störung der Ernährung entstehen Veränderungen der Zellkörper und Kerne, fettige und schleimige Degeneration und Ablösungen der Zellen. Auch die Lamellen der Mutter zerfallen, werden aufgelöst und bewirken Blutungen. Das Blut mischt sich mit der Embryotrophe. Das Auftreten degenerativer Vorgänge in dem umgebenden Bindegewebe als ein Symplasma conjunctivum hatte schon Duval[1]) richtig erkannt.

Nach Fleischmann[2]) geht das Epithel der Uterindrüsen unter degenerativen Erscheinungen zugrunde; seine Reste amorpher Massen mit unregelmässigen Chromatinklumpen liegen unterhalb der Spitze der in periacinösen Bindegewebshöhlen liegenden Zotten.

Fleischmann erkennt selbst, dass er irrtümlicherweise diese Bildungen Syncytium genannt hatte.

Je nach dem Eindringen der Zotten unterliegen die Drüsen dem oben beschriebenen Zerfall, bis das Ende der Zotten die cystisch erweiterten Drüsenräume, die Drüsenkammern erreicht. Hier nimmt der ganze Zerfall der Drüsen ein Ende, die Drüsenkammern werden nicht vollständig durch die Zotten vernichtet, sondern haben eine andere Funktion in der Nahrung des Embryo zu erfüllen. Das Placentarlabyrinth ist jetzt gebildet. (Fig. 7, der Teil zwischen Chorion und den Drüsenräumen.)

[1]) Le placenta des carnassiens. Journal d'anat. et de phys. Tome 30.
[2]) Entwickelung und Struktur der Placenta bei Raubtieren. Sitzungsber. d. Kgl. preuss. Akad. d. Wissensch. 1891. Bd. 35. 9. Juli.

Nach Bonnet beginnt eigentlich, streng genommen, die Anlage des Placentarlabyrinthes schon mit dem Einwachsen der Chorionzotten in die nächste, ihres Oberflächenepithels beraubte Bindegewebslage. Es ist doch präziser von der Anlage des Labyrinthes erst dann zu sprechen, wenn alle epithelialen Reste von Crypten und Drüsenhälsen in dieser zerstört sind.

Erst dann können sich die beiden übrig gebliebenen Teile, die gefässhaltige, subepitheliale Bindegewebslage und die Chorionzotten immer inniger miteinander zu einer Schicht verbinden, die sich im Laufe der Schwangerschaft unter zunehmendem Abfall der Drüsenkammern auf deren Kosten verdickt und neue physiologische und embryotrophische Leistungen übernimmt (Bonnet).

Vom Bau des Labyrinthes der Hündin (vgl. Figg. 9, 10, 11) später. (Die Beschreibung des Labyrinthes bei der Katze.)

Ziemlich früh (bei 3 cm langen Embryonen) beginnt in den tiefen Drüsenkammern eine lebhafte Tätigkeit, welche von den sie bekleidenden Cylinderzellen ausgeht. Die Zellen werden länger, das Protoplasma entsendet Ausläufer, welche sich mehr und mehr verlängern und schliesslich nur durch einen schmalen Stiel mit der Zelle im Zusammenhang stehen; dieser Stiel reisst ab und das runde Protoplasmaklümpchen liegt frei in dem Drüsenraum. Diese Tätigkeit der Drüsenzellen geht in allen Teilen der erweiterten Drüsenräume vor sich; die abgeschnürten Protoplasmaklümpchen gelangen nach oben (unten) und werden von den Zotten absorbiert; sie dienen also ebenfalls dem Embryo als Nahrung. (Figg. 12, 13 u. 14.)

Sobald der Embryo die Grösse von 3 cm erreicht hat, sind die Zotten tiefer eingedrungen und erstrecken sich nunmehr bis in die tiefen Drüsenkammern. Die ausgedehnte und intensive Bildung der Embryotrophe setzt sich von den Drüsenzellen stärker fort. Auch auf andere Art, als die eben be-

schriebene, beteiligen sich die Zellen der Drüsenkammern an der Bildung der Embryotrophe.

Die Epithelien lockern sich, verlieren ihre Grenzen, die Kerne quellen auf und zerfallen oder schrumpfen zu kleinen Chromatinklumpen, worauf die Zellen sich ablösen, mischen sich den Sekretmassen bei, um schliesslich ganz zu zerfallen und von den fötalen Zellen resorbiert zu werden.

In den Drüsenkammern findet man auch schleimig degenerierte Zellen und schleimiges Sekret, aus den Blutungen stammendes Hämoglobin, fein granulierte Massen, Klumpen, die an sogen. Riesenzellen erinnern, amorphe Detritusmassen der Zellen, zerfallende Kerne. Im Verhältnis zu dem bei Indeciduaten Beobachteten tritt die Bedeutung der Leucocyten für die Embryotrophe in der Vollplacenta gänzlich zurück. Eine Durchwanderung von Leucocyten durch das Epithel in den Drüsenkammern ist nach Bonnet nirgends nachgewiesen. Findet man dort Leucocyten, so sind sie stets bei der Zerstörung der Kammerwände dahin geraten.

Für die Hündin hat Bonnet gefunden, dass schon sehr frühe vor Zerfall der Epithelien bedeutende Fettmengen in den scheinbar intakten Zellen angetroffen werden; während im Bindegewebe Fett bis gegen Ende der Schwangerschaft fehlt. Dieses Fett wird teilweise ausgeschieden, teilweise wird es auch erst mit dem Zerfall der Epithelien frei und der Embryotrophe zugeführt. (Fig. 15.)

Auch Blutungen finden aus den Wänden der Drüsenkammern statt, die Blutbestandteile werden teilweise rasch gelöst und ihr Hämoglobin färbt den Kammerdetritus mehr oder weniger intensiv rot. Der periphere Teil der Ectodermzellen färbt sich in der Umgebung der Blutungen intensiv in Eosin; sie nehmen also gelöstes Hämoglobin auf.

Auch die Bindegewebslage beteiligt sich teilweise durch Zerfall an der Bildung der Embryotrophe.

Die Ectodermzellen verändern ihre Gestalt, wenn sie anfangen, das Symplasma in den Drüsenkammern aufzunehmen. Die zuerst cylindrischen oder cubischen, durch dichteres Protoplasma dunkleren Zellen werden bedeutend verlängert, vielfach unregelmässig konturiert, keulenartig aufgetrieben mit oft schwach gefärbten Kernen und wenig tinktiertem Protoplasma. Fetttropfen, freie Kerne, Chromatinbrocken, Blutderivate und körnige Teile des Drüsendetritus finden sich in den Ectodermzellen (Fig. 16). Das Symplasma glandulare ist von den meisten Bearbeitern der zonaren Placenta gesehen worden. Auch bei den discoidalen Placenten ist vielfach ein Symplasma glandulare festgesetzt.

Es erhebt sich die Frage, warum verändert sich das Zottenepithel, sowie es die cystisch erweiterten Drüsenräume erreicht? Solange die Schicht der zerfallenen Drüsen noch in ihrer ganzen Länge nicht von den Zotten durchdrungen ist, besteht das Epithel der letzteren in seiner gewöhnlichen Form und verwendet die zerfallenen Gewebsprodukte. Nachdem alle diese absorbiert worden sind, müssen die Zotten sich ihre Nahrung anderswo suchen; die Zellenprodukte der Drüsenkammern, besonders die Produkte der lebenden Zellen, dienen nunmehr dem Fötus als Nahrung durch Vermittelung der Zotten; um diese Nahrung aufnehmen zu können, gewinnt das Epithel diese veränderte Form.

Man findet auch um die grossen Epithelzellen in den Drüsenkammern Anhäufungen amorpher und feinkörniger Massen, welche wahrscheinlich von den Drüsenzellen herrühren.

Die hauptsächliche Ernährung des Fötus geschieht somit teils durch die zerfallenden Epithelzellen der Drüsen, teils durch die Produkte der erweiterten Drüsen.

In meinen früher gemachten Untersuchungen über die Entwickelung und Struktur der Placenta bei der Hündin und der Katze, die ich 1889 und 1891 veröffentlicht habe, habe ich

Fig. 33.

Fig. 34.

Fig. 35.

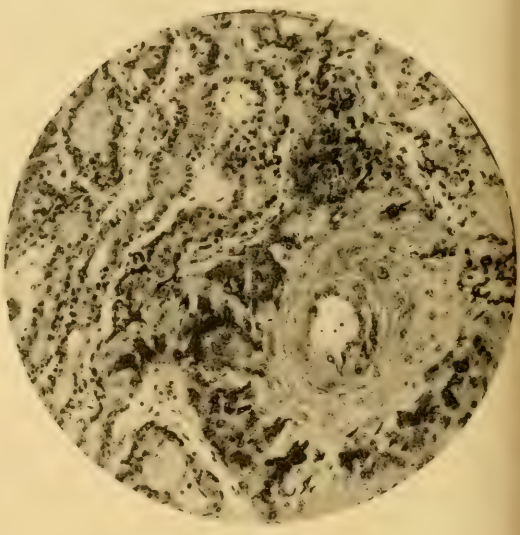

Fig. 36.

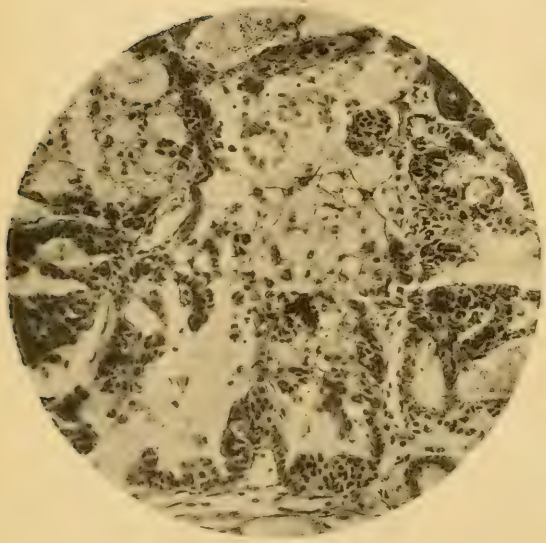

Fig. 39.

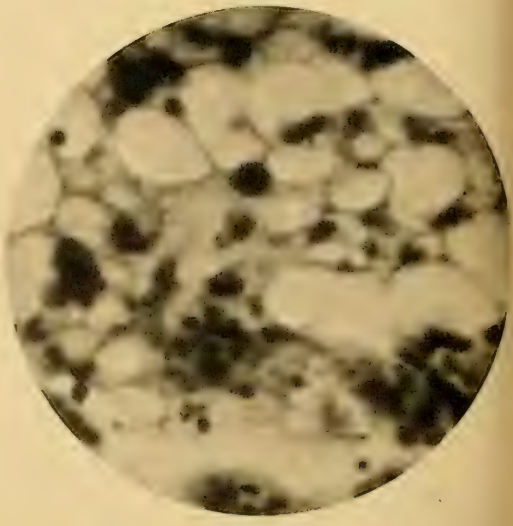

Fig. 40.

Fig. 37.

Fig. 38.

nachgewiesen, wie die roten Blutkörperchen eine ausgiebige Quelle für die Nahrung des Embryos bilden. Meine Beobachtungen stimmen überein mit den bei denselben Tieren fast gleichzeitig und später von einigen Forschern, besonders von Lieberkühn, Tafani, Strahl, Lüsebrink, Duval und Bonnet gemachten.

Alle löslichen Salze gehen durch Diffusion leicht von der Mutter zur Frucht. Ebenso werden Zucker, Kohlhydrate, Glycogen, Fett absorbiert. Alle Tiere, welche keine grossen eisenreichen Dotter besitzen, bedürfen zur Bildung ihres Hämoglobins der Eisenaufnahme von der Mutter her. Bonnet, Strahl, Kolster und andere Forscher haben gezeigt, dass in den ersten Entwickelungsstadien die Chorionepithelien aus mütterlichen Blutextravasaten Eisen in grossen Mengen aufnehmen. Das Eisen wird zunächst in fester Verbindung von den Zotten aufgenommen, von denselben zerlegt und dann wieder, neu gebunden, dem kindlichen Blute zugeführt.

Ich habe bereits im Anfange dieses Aufsatzes gezeigt, welche ausserordentliche Rolle das materne Blut bei der Ernährung des Eies bereits vor der Bildung der Placenta spielt. Dasselbe geschieht auch nach der Entstehung der Placenta. Bereits während der Brunstzeit treten Blutungen in der Schleimhaut auf. Im frühen Stadium der Entwickelung der Placenta kommen reichlich Capillaren in dem subepithelialen Bindegewebe vor, und nach der Ausbildung der Drüsenkammern entstehen während der ganzen Schwangerschaftszeit Blutungen von deren Wänden. Das Blut wird sodann zu den übrigen Bestandteilen des Symplasmas gemischt. Auch in dem ausgebildeten Placentarlabyrinth finden sich stellenweise grössere und kleinere, mehr an der Oberfläche und tiefer belegene Blutergüsse.

Eine noch grössere Bedeutung als Embryotrophe hat das Blut, welches sich in dem sogen. „grünen Saum" befindet, die

makroskopisch sichtbaren, längs der Placentarkante verlaufenden Blutergüsse (vgl. Fig. 8).

Beim Hunde bildet sich der grüne Saum der Placenta in der dritten Woche der Schwangerschaft.

In seiner Entwickelungsgeschichte des Hunde-Eies hat Bischoff eine kurze Notiz gemacht über das, was er bei frischer Untersuchung des grünen Saumes fand: Crystalle, einen grünen, körnigen, in Zellen enthaltenen Farbstoff, granulierte Zellen, sparsame Fettzellen, rundliche Kügelchen und eine braune Masse. Koelliker und Tafani erwähnen auch den Saum. Der grüne Saum der Placenta ist speziell untersucht von Lieberkühn[1]), Duval[2]), mir, Strahl[3]) und Bonnet. Lieberkühn fand, dass das mütterliche Blut, welches den Ring bildet, sich frei in den Raum zwischen Eihäute und Uteruswand ergiesst.

Über die Entstehung und Entwickelung des grünen Saumes sind von den Autoren verschiedene Meinungen ausgesprochen. Ich verweise in dieser Hinsicht auf die Aufsätze der genannten Herren.

Was den grünen Saum der Hundeplacenta anbelangt, so habe ich denselben nicht als einen Raum verstanden, in welchem Blut zirkuliert. Ich fasse das Blut der Hundeplacenta als extravasiertes ganz so wie bei den anderen Tieren auf. Ich habe in meiner früheren Arbeit über die Hundeplacenta den Namen Sinus nur gewählt, um den Saum als eine gefässähnliche Blutanhäufung zu bezeichnen. Ich gebe zu, dass diese Bezeichnung nicht passend gewählt war und es besser gewesen wäre, die

1) Vgl. den grünen Saum der Hundeplacenta. Vervollständigt von Strahl, Arch. f. Anat. u. Phys. 1889.

2) Le placenta des carnassiens. Journal de l'anat. et de la physiologie. Tome 30.

3) Untersuchungen über den Bau der Placenta. III. Die histologischen Veränderungen der Uterusepithelien in der Raubtierplacenta. Arch. f. Anat. u. Phys. Anat. Abt. Supplementband 1890.

betreffende Bildung kurz und gut „Blutanhäufung" oder „extravasiertes Blut" genannt zu haben. In meiner Arbeit 1889 über die Hundeplacenta habe ich geschrieben: „Eine Endothelauskleidung des Sinus lateralis habe ich nicht gesehen und scheint es, als ob das Blut sich frei in das Gewebe des Placentarrandes ergossen hätte."

Schon in einem Fruchtsacke, dessen Embryo nur eine Länge von $1\,^1/_2$ cm hat, sieht man um beide Pole herum ein Paar schmale, dunkler gefärbte Zonen, welche später, stärker entwickelt, der Hundeplacenta ein so eigentümliches Aussehen geben — Blutanhäufungen um die Placenta (Fig. 8).

In späteren Stadien der Schwangerschaft sind die Anhäufungen mächtig entwickelt. Bei mikroskopischen Untersuchungen des Inhaltes findet man darin rote und weisse Blutkörperchen, Fibrinfasern, Blutcrystalle, bräunlichen, feinkörnigen Detritus und einen grünen Farbstoff, aus ungleichförmigen Körnern bestehend. Nach oben und aussen ist diese Blutanhäufung mit Chorion bekleidet, welches dieselbe nicht vollkommen glatt umschliesst, sondern sich mit zottenartigen Vorsprüngen in die Blutanhäufung hineinsenkt. Es scheint, als ob das Blut sich frei an das Gewebe des Placentarrandes ergossen hätte. Das Chorionepithel kommt auf diese Weise unmittelbar über der Blutanhäufung zu liegen und wird vom mütterlichen Blute bespült. Nun wird das Chorionepithel einer wirklichen Veränderung unterworfen an den Stellen, wo es den Inhalt der Blutanhäufung berührt. Die Epithelzellen werden bedeutend grösser und länglich, erhalten einen vergrösserten Kern. Sie sind von dem Epithel, welches die Mehrzahl der Zotten bekleidet, die in die eigentliche Schleimhaut eindringen, ganz verschieden. Gleichzeitig sieht man bei Benutzung starker Linsensysteme, wie diese Chorionepithelzellen, welche vom Blute des Sinus lateralis umspült werden, rote Blutkörper, Blutderivate, Hämoglobintropfen resp. Crystalle und ovale Schollen, grüne amorphe

Massen (das Hämachlorin Meckels), feine Körnchen enthalten; sie haben die geformten Bestandteile des Blutes in sich aufgenommen. In dem der Länge nach getroffenen Chorionepithel sind die roten Blutkörperchen in dem peripheren, gegen das Blut gerichteten Teile der Zellen, vorhanden, gegen die Basis der Zellen zu werden sie seltener. Die Zellkerne werden stets deutlich mit Hämatoxylin tingiert. Dass die im Epithel gefundenen roten Blutkörperchen sich auch wirklich in den Zellen befinden und nicht diesen aufgelagert sind, wird aus folgendem ersichtlich: in grösster Anzahl befinden sie sich an dem peripherischen Teil der Zellen, nie sieht man sie in den basalen Teilen und stets sind sie am deutlichsten bei der Einstellung, die auch die Zellen am besten zeigt. Auch vereinzelte Erythrocyten finden sich im peripheren Teil des Zellprotoplasma. Die Blutderivate sind in den Zellen zerstreut. Die Zellen, besonders in dem peripheren Teil, besitzen eine rötliche Farbe (Figg. 17, 18, 19 u. 20).

Das Chorionepithel besitzt dort, wo es die Blutanhäufung bekleidet, die Eigenschaft, in sich rote Blutkörperchen und deren Derivate aufzunehmen und diese wahrscheinlich so zu verändern, dass sie weiterhin als Nahrung dienen können. Der Befund, dass das Chorionepithel hier eine ganz andere Form hat und mit roten Blutkörperchen gefüllt ist, spricht zugunsten der Annahme, dass das Epithel hier einen besonderen Zweck habe, und da man die aktive Rolle der fötalen Zellen kennt, so stellt sich diese Annahme als gar nicht so unwahrscheinlich dar. In diesem Stadium, wenn der Embryo etwa 2 cm lang ist, nimmt das Epithel nicht nur ausschliesslich in dem Teil des Chorions, welcher die Blutanhäufung bekleidet, das genannte Aussehen an; man findet auch hier und da in der Schicht des zerfallenden Gewebes das Ende der Zotten mit derartigem Epithel bekleidet, welches dem übrigen Chorionepithel gänzlich unähnlich ist. Das Material in den roten Blutkörpern

kann dabei vermutlich in zwei verschiedenen Formen ausgenutzt werden; einmal, indem die Blutkörperchen unmittelbar von den Ectodermzellen aufgenommen und in diesen selbst weiter verarbeitet werden, andermal, indem sie innerhalb der Chorionepithelien zerfallen und die Zerfallprodukte vom Protoplasma assimiliert werden.

Die Körnchen innerhalb desselben werden vielfach auf diesen Ursprung zurückzuführen sein. Ausserdem aber zerfällt ein Teil der Blutkörper auch bereits in dem Sack selbst, so dass dann nicht die Körper selbst, sondern erst ihre Zerfallprodukte von dem Fötus aufgenommen werden. Darauf deuten die Bröckel der roten Blutkörper, welche man in dem Extravasatsack freiliegend finden kann; dann aber auch das Vorkommen der Massen von Hämatoidin und Hämoglobin-Crystallen in dem Sack.

Ich sowie Kolster und Bonnet haben gezeigt, dass auch gelöstes Hämoglobin mütterlicher Extravasate vom Zottenectoderm aufgenommen wird. Eisen ist nicht im mütterlichen Blutplasma, gelöst, enthalten, kann also nicht auf dem Wege der Diffusion dem Embryo zugeführt werden. Der Embryo kann also nur durch die Aufnahme ganzer roter Blutzellen oder gelösten Hämoglobins im Ectoderm das für seine Blutbildung nötige Eisen erhalten.

Strahl hat bei einigen anderen Tieren als Raubtieren Beobachtungen über die Embryotrophe durch das Blut gemacht. Er hat nachgewiesen, dass das Blut aus den Gefässen des Muttertieres extravasiert ist und dass dies Extravasat sich schon in frühester Zeit der Trächtigkeit frei zwischen Uterusepithel und Eihäute ergiesst[1]).

Bei dem Frettchen[2]) hat er in dem Beutel einen Zerfall von mütterlichen Blutzellen und deren Aufnahme durch die Zotten gefunden und bei dem Talpa europaea[3]) werden die Blutkörperchen von den Chorion-

[1]) Untersuchungen über den Bau der Placenta. IV. Die histologischen Veränderungen der Uterusepithelien in der Raubtierplacenta. Arch. f. Anat. u. Physiol. Supplementband 1890.

[2]) Über die Placenta von Putorius furo. Anat. Anz. 1889. Nr. 12.

[3]) Untersuchungen über den Bau der Placenta. V. Die Placenta von Talpa europaea. Anat. Hefte. 1892. S. 115.

epithelien aufgenommen, welche häufig mit den Blutkörperchen oder ihren Zerfallprodukten vollgepfropft erscheinen.

Bei Centeles ecaudatus[1]) besitzt nach Strahl das Chorion in demjenigen Abschnitt seiner Wand, welcher den epichorialen Raum begrenzen hilft, einen Überzug von ectodermalen Zellen, welche durch ihre Grösse diejenigen aller anderen Ectodermzellen übertreffen. In den Zellen eingeschlossen liegen mütterliche rote Blutkörper und kleinere dunkle Körner, welche zum Teil als Zerfallsprodukte mütterlichen Blutes anzusehen sind. Ein anderer Teil mag aus feinsten Hämatoidin-Crystallen bestehen.

Füchsin.

Die Placenta der Füchsin unterscheidet sich in der Form und dem Aufbau nicht wesentlich von der der Hündin. Meine frühesten Präparate stammen von einer Füchsin, bei welcher die Fruchtsäcke (gehärtetes Präparat) ca. 1 cm im Durchmesser waren. Das Präparat war nicht gut beibehalten, bevor es in Formalin gehärtet wurde, weshalb die Schnitte nicht einwandfrei waren. Die Wand zeigte im Durchschnitt von unten nach oben: Sehr dünne Muscularis, tiefe Drüsenschicht und tiefe Bindegewebsschicht; die mit Embryotrophe gefüllte Drüsenkammer mit sehr schmalen Zwischenwänden; die schon in Symplasma (Detritus) umgewandelte oberflächliche Drüsenschicht, in welche die Zotten eingedrungen sind; das Chorion. Von Oberflächenepithel keine Spur.

Der schlechte Zustand des Präparates erlaubte nicht, nähere Details zu erforschen.

Fleischmann nimmt an, dass es zu einer Zerstörung des Uterusepithels komme, bevor noch die seröse Hülle mit der Uteruswand verwächst.

Nachdem die Zotten in die Uterindrüsen eingedrungen sind, werden nach Fleischmann[2]) deren Epithelzellen dem Untergange

[1]) Beiträge zur vergleichenden Anatomie der Placenta. Abhandlungen der Senckenbergschen naturforschenden Gesellschaft. Bd. 37. H. 3. Frankfurt a. M. 1904.

[2]) Sitzungsbericht des phys.-med. Societät zu Erlangen. Sitzung vom 8. Nov. 1886 und Embryologische Untersuchungen. H. 3. Kap. VI. Wiesbaden 1899.

geweiht. Das Chromatingerüst der Kerne der Zellen, welche in der Nähe einer Zottenspitze gelegen sind, wird enger zusammengedrängt, die Kernwandung und die Zellwände werden resorbiert und schliesslich ist das Epithel der Drüsen um die Zotten herum zu einem formlosen, stark färbbaren „Syncytium" geworden, in welchem grosse unregelmässige Chromatinklumpen eingelagert sind. Dieser Auflösungsprozess schreitet weiter entsprechend dem Hineinwachsen der Zotten in die Tiefe der Drüsenschläuche, und als Endergebnis findet man die Drüsen fast bis zum Grunde zerstört und die Zotten in epithelialen Hohlräumen der Uterinschleimhaut stecken.

Das andere Präparat (Fig. 21) rührt von einer Füchsin her. Der Fruchtsack $2^1/_2$ cm lang und $1^1/_2$ cm breit. Der Embryo 5 cm lang. Villi sind in die Schleimhaut durch das oberflächliche Bindegewebslager eingedrungen, die Spitzen befinden sich teils noch innerhalb derselben, teils bereits im oberen Teil der Drüsenkammern. Das Drüsenhalslager ist vollkommen zerfallen zu einer von Detritus und Drüsenresten bestehenden Masse, mit Zurücklassung von schmalen maternen Balken. Ob Villi ursprünglich in die Drüsenmündungen oder erst in das oberflächliche Bindegewebe eingedrungen sind, kann durch das Präparat nicht bestimmt werden, denn die Entwickelung ist rasch gegangen in diesem Stadium. Der übrig gebliebene Teil des oberflächlichen Bindegewebslagers, welches zwischen Villi liegt, besteht aus ziemlich grossen, Deciduazellen ähnlichen Zellen.

Die Wände der Drüsenkammern, welche an mehreren Stellen zerfallen und gerissen sind, sind sehr schmal, bekleidet mit hohen Cylinderzellen, mit kleinen, an der Peripherie der Zellen belegenen, vom Protoplasma ausgehenden runden Klumpen, dem Volumen nach viel geringer als gleiche Bildungen beim Hunde (Fig. 22). Das Chorionepithel besteht aus verhältnismässig niedrigen Zellen mit grossem centralem Kern. An den Spitzen der Villi, welche in den Drüsenraum hineintauchen, sind die Zellen bereits etwas länger (Fig. 23). Die Drüsenräume sind teilweise gefüllt mit kleinkörnigen Massen, abgelösten Zellen, Zellkernen, Protoplasmaklumpen. Die tiefen Drüsen sind an einigen Stellen wohl bewahrt; an anderen Stellen ist das tiefe

Bindegewebslager so komprimiert, dass es kaum mehr zu beobachten ist, ebensowenig sind die in demselben belegenen Drüsen mehr sichtbar.

Bei mehr entwickelter Placenta (die Fruchtsäcke 7 bzw. 8 cm lang, $3\,^1/_2$ bzw. 4 cm breit, der Embryo 5 bzw. 6 cm lang) ist das Labyrinth vollkommen ausgebildet. Die Chorionvilli begrenzen den oberen Teil der Drüsenkammern. Die Epithelzellen derselben, welche innerhalb des Labyrinthes rund sind, mit grossem Kern, haben in den Drüsenräumen eine mehr längliche Form angenommen, mehrere derselben sind stark vergrössert mit keulenähnlichen Enden wie beim Hunde. Die Wände der Drüsenräume sind sehr schmal, mit einem centralen Gefäss und bekleidet mit ziemlich hohen und mit netzförmigem Protoplasma versehenen Zellen, welche ein feinkörniges Sekret runder Körper absondern, kleiner als gleiche Bildungen beim Hunde (Fig. 24).

In den Drüsenräumen neben dem Chorionepithel sieht man eine Zone von ganzen und zerfallenden Erythrocyten als feine braungelbe Körner, losgerückte materne Zellen, freie Zellkerne, Protoplasmaklumpen. Diese Gebilde werden von den Chorionepithelzellen aufgenommen und assimiliert. Deren oberflächlicher Teil ist an mehreren Stellen mit braungelben Körnern und ganzen Erythrocyten gefüllt. (Die Abbildungen 23 u. 24 stammen von demselben Präparat.) Die Lamellen des Labyrinths sind ganz wie beim Hunde gebaut, den Gasaustausch zwischen Mutter und Fötus vermittelnd (Fig. 25).

Längs der Placentarkante ist, wie beim Hunde, ein Hämatom sichtbar, doch kleiner als bei diesem. Das Chorion schlägt sich über diesen Bluterguss und bedeckt denselben mit mehreren Falten und setzt sich fort über den nicht zur Placenta verwandelten Teil der Schleimhaut. Über dem Hämatom, sowie noch ein Stück weiter ist das Chorion mit grossen ovalen oder runden Zellen bekleidet, welche vollständig oder

im peripherischen Teile mit dem grüngefärbten Stoffe gefüllt sind, welcher das Hämatom füllt. Ausserhalb des Gebietes für das Hämatom sind die Chorionzellen mehr länglich. Die Schleimhaut ist ausgezogen in lange, sehr schmale, teils verzweigte Falten. Diese bestehen aus einem centralen Gefäss, sparsamem Bindegewebe und langen schmalen Zellen, welche an mehreren Stellen kleine runde Protoplasmaklumpen absondern. Auch Erythrocyten treten aus von den zahlreichen, stark gefüllten Capillaren in der Schleimhaut. Die Bildung von Embryo- resp. Hämotrophe setzt sich also eine Strecke ausserhalb des eigentlichen Gebietes für die Placenta fort.

Katze.

Die Katzenplacenta zeigt zwar auch mannigfache Übereinstimmung mit der Placenta der Hündin und Füchsin, aber unterscheidet sich doch in gewissen Hinsichten: die Erweiterung der Drüsen unter dem Labyrinth kommt eigentlich in den Endabschnitten der Drüsen vor; es fehlen ihr die geschlossenen Randhämatome vollständig. Auch andere Verschiedenheiten gibt es.

Meine frühesten Präparate stammen von einer Katze, bei welcher die Gebärmutter an mehreren Stellen nur leicht angeschwollen war. Der Entwickelungsgrad des Embryo ist aus Fig. 26 ersichtlich.

Die Uteruswand besteht (von unten nach oben) aus 1. Muscularis, 2. einem tiefen Drüsenlager, bestehend aus dem unteren, bereits etwas erweiterten Teile der Uterindrüsen (Drüsenkammern) mit in Reihe gestellten Cylinderzellen, 3. einem oberflächlichen Drüsenlager und 4. einem oberflächlichen Bindegewebslager. Das oberflächliche Drüsenlager ist zusammengesetzt aus Bindegewebe, Cryptae und mit Ausbuchtungen versehenen Drüsenhälsen. Die Drüsenzellen sind ziemlich lang, cylin-

drisch. Die mehr nach der Oberfläche belegenen Zellen zeigen bereits Zeichen von Verfall auf; die Zellkerne sind geschrumpft, stark gefärbt. Das zwischen den erweiterten Drüsen liegende Bindegewebe wird durch die Ausdehnung der Drüsenschläuche stark zusammengepresst. In die dünnen Bindegewebssepten verlaufen die mütterlichen Capillaren. Ein zwischen den beiden Drüsenlagern belegenes besonderes Bindegewebslager, wie es beim Hunde deutlich hervortritt, fehlt bei der Katze. Das oberflächliche Bindegewebslager ist mit zahlreichen Capillaren versehen, vollgepropft mit Erythrocyten mit deutlichem Endothel, welche unmittelbar unter dem Ectoderm verlaufen, welches bereits das Oberflächenepithel der Schleimhaut zerstört hat. Die Bindegewebszellen sind teilweise sparsam, spindelförmig, teils zu überwiegendem Teile gross, Deciduazellen gleichend. Das Ectoderm besteht aus grossen, mit centralem Kern versehenen Zellen, welche mit Hämatoxylin und Eosin, sowie nach Heidenhain schwächer gefärbt sind als unterliegende materne Zellen, und daher leicht von diesen unterschieden werden können.

Das Bindegewebe der Villi ist noch nicht ausgebildet. Vom Ectoderm, welches bereits das Oberflächenepithel der Mucosa resorbiert hat, gehen kleine Einsenkungen aus, welche in die Schleimhaut einzudringen beginnen. Die Mündungen der Drüsen und der Crypten sind verschlossen, teils so, dass die Epithelzellen der Drüsen sich zusammengeklebt haben, teils so, dass öfter das oberflächliche Bindegewebslager die Mündungen deckt (Fig. 28). Die Ectodermzellen wachsen hinein in das oberflächliche Zellenlager (Fig. 28) und durch dieses hinein in den oberen Teil der Drüsen bzw. Crypten, deren Epithel in der Nähe Zeichen von Zerfall aufweist. Jedoch dringen auch einige Ectodermzellen direkt in die Drüsenmündungen (Figg. 29 u. 30). Sobald die Spitzen der Villi in den oberen geschlossenen Teil des Drüsenraumes gekommen sind, werden die Drüsenzellen

daselbst hinabgeschoben nach dem Drüsenraum zu. Bei der Katze gibt es daher zwei Arten von Einwanderungen der Villi. An mehreren Stellen liegt das Ectoderm unmittelbar über den an der Oberfläche des Bindegewebes gelegenen, stark mit Blut gefüllten Capillaren, getrennt von diesen nur durch das Gefässendothel. Das Blut von diesen Capillaren ist auch als zur Nahrung für den Embryo dienend anzunehmen. In dem beschriebenen Entwickelungsstadium bietet die Gebärmutter und das Ectoderm am Boden des Fruchtsackes ein Bild, wie Fig. 27 darstellt.

In dem Teile der Schleimhaut, welcher unterhalb des Embryos selbst liegt und nicht vom Ectoderm bekleidet wird (vgl. Fig. 26), besteht das Oberflächenepithel der Schleimhaut aus kleinen niedrigen Cylinderzellen. Unter dem Epithel befindet sich das oberflächliche Bindegewebslager, welches teilweise die Mündungen der Drüsenhälse und Crypten deckt; ein Teil derselben ist frei.

Fleischmann[1]) behauptet, dass die Drüsen mit dem Beginn der Schwangerschaft zu wuchern und ihr Volumen zu vergrössern anfangen, indem sie nach den Seiten hohle Sprossen und Ausbuchtungen hervortreiben, so dass sie ein sehr lappiges Aussehen bekommen. Das zwischenliegende Bindegewebe wird durch diese Ausdehnung der Drüsensäcke stark zusammengepresst und man findet statt der früheren dicken Bindegewebsbalken die Drüsen jetzt nur noch durch schmale bindegewebige Septen voneinander geschieden. Nur unter der Oberfläche der Schleimhaut liegt eine stärkere Bindegewebslage.

Bald nach der Anlegung des Ectoderms gegen die Oberfläche der Schleimhaut entstehen am Zottengürtel kleine ectodermale Zotten, welche anfänglich der Mündung der Uterindrüsen aufsitzen, aber später in die Höhlung der Drüsen hineinwachsen. Durch diesen Vorgang wird eine bedeutende Veränderung der Drüsen hervorgerufen, die sich nicht nur in ihrer äusseren Form, sondern auch an ihren Epithelien erkennen lässt. Je mehr die Zotten in die Drüsen hineinwachsen, um so schneller treiben diese seitliche Sprossen und Aussackungen.

Fleischmann[2]) hat eine Zerstörung der Uterusepithelien nicht wahrgenommen. Auch wenn die Chorionzotten in die Drüsenschläuche hineingewachsen sind, erfolgt keine Auflösung der Drüsenepithelien.

[1]) Sitzungsber. d. phys.-med. Societät zu Erlangen. Sitzg. v. 8. Nov. 1886.
[2]) Embryologische Untersuchungen. H. 3. Kap. VI. Wiesbaden 1889.

Nur das verschiedene Verhalten derselben gegen Farblösungen lässt erkennen, dass auch bei der Katze eine Änderung der physiologischen Tätigkeit jener Elemente aufgetreten sei.

Strahl bestätigt dagegen, dass gleichzeitig mit dem Eindringen der Zotten das Epithel an den Mündungsabschnitten der Drüsen schwindet und dass allmählich das ganze Epithelkleid derselben zugrunde geht mit Ausnahme der in der Tiefe liegenden Drüsenstücke.

Die Ausbildung der Placenta zeigen die Figg. 31 und 32. (Siehe die Erklärung der Figuren.)

Immer allmählich, wie die Villi sich durch das oberflächliche Drüsenlager drängen, zerfallen die Drüsenzellen und werden vom Epithel der Chorionvilli resorbiert. Sobald die Spitzen der Villi die Drüsenkammern erreicht haben, ist das Labyrinth fertig.

Die Struktur des Labyrinths der Katze geht aus den Figg. 33, 34 und 35 hervor.

Das Placentarlabyrinth bei der Katze entsteht also dadurch, dass das Chorionepithel das Uterinepithel und das uterine Bindegewebe zerstört, jedoch das Gefässendothel übrig lässt.

Das sogen. Placentarlabyrinth, welches bald den grössten Teil der Placenta bei Raubtieren einnimmt, wird von den Resten des maternen Gewebes gebildet: den Capillaren und ihrem Endothel, sowie den fötalen Elementen: Chorionvilli mit ihrem Bindegewebe, Gefässen und Epithel. Diese schmalen Gebilde schlingen sich umeinander in unzähligen rohrähnlichen Bildungen, sodass die Chorionepithelzellen direkt gegen das Endothel der Capillaren liegen. Die Capillaren sind dicht gefüllt mit Erythrocyten. Ein direkter Austausch der Gase des Blutes von der Mutter nach dem Fötus ist somit möglich. Die Placenta foetalis wird an den mütterlichen Lamellen befestigt.

In meiner 1891 erschienenen Arbeit über die Entwickelung und Struktur der Placenta bei der Katze habe ich geschrieben: „Das Zottenepithel ist innig mit dem mütterlichen Gewebe der intervillösen Balken vereint. Im senkrechten sowohl wie im

parallel der Oberfläche gemachten Durchschnitt der schmalen intervillösen Balken findet man in der Mitte derselben ein geschlängeltes Blutgefäss; unmittelbar an das Gefässendothel grenzt das Chorionepithel. — Durch diese Anordnung wird natürlich die Ernährung des Fötus durch das mütterliche Blut erleichtert. — Es finden sich jedoch Stellen in den intervillösen Balken, wo das Chorionepithel nicht unmittelbar den mütterlichen Blutgefässen anliegt, sondern sich noch Anhäufungen von grossen bindegewebs(decidua-)ähnlichen Zellen in grösseren oder geringeren Mengen finden, wie um die oberflächlichen mütterlichen Gefässe am Knotenpunkt der Balken und weiter nach unten zwischen den Enden der Zotten, wo die intervillösen Balken dichter sind und in das zwischen den Uterindrüsen befindliche Gewebe übergehen (vgl. Fig. 36). Man könnte annehmen, dass an diesen Stellen Ectodermzellen (die dunklen in der Figur) die maternen Zellen um das Gefäss allmählich zerstören, um an das Gefäss zu gelangen.

An diesem obengenannten Verhältnis halte ich fortwährend fest. Durch die unmittelbare Nähe des ectodermalen Epithels zu den maternen Capillaren in grosser Ausdehnung wird eine reichliche Embryotrophe (Hämotrophe) durch das Blut ermöglicht. Nach Bonnet bleibt sogar ein syncitial umgewandelter bindegewebiger Überzug mütterlicher Herkunft auf den Gefässen erhalten. Nach Schönfeld ist im Placentarlabyrinth von den mütterlichen Scheidewänden im wesentlichen nur das Endothel erhalten geblieben. Epithel und Bindegewebe sind verschwunden. Das Chorionepithel umgibt ringsherum die mütterliche Endothelröhre.

Die Zotten erstrecken sich nunmehr in die erweiterten Drüsenräume (vgl. Fig. 37 u. 38). Wie bereits bemerkt, sind die Seiten der Zotten von einem kleinkernigen Epithel bekleidet; ihr Ende dagegen ist mit einem ganz anderen Epithel versehen. Die Zellen sind grösser, länglich, mit schwach tingierten Kernen

und wenig gefärbtem Protoplasma, oft in Wucherung, so dass sie eine mehrfache Schicht bilden. Bei starker Vergrösserung sieht man, wie diese Chorionzellen die Eigenschaft besitzen, die Zellprodukte der Drüsenräume in sich aufzunehmen (vgl. Figg. 37 u. 38). Eine lebhafte Tätigkeit in den mütterlichen Drüsen findet nämlich statt, wenn das fötale Gewebe eingedrungen ist. Man sieht den Drüsenraum erfüllt von ganz kleinen Körnern, ähnlich einem feinkörnigen Detritus; grösseren und kleineren homogenen, runden, hellen Körpern; Fettkügelchen; ganzen, losgerissenen Zellen mit oder ohne Kern und feinkörnigem oder netzförmigem Protoplasma; Kernen von Drüsenzellen, oft geschrumpft, stark gefärbt teils in Häufchen, teils isoliert, bisweilen mit noch anhaftendem Protoplasma; grossen Protoplasmaklumpen. Riesenzellen mit schwach gefärbten Kernen, zerfallene Leucocyten, Erythrocyten und Blutderivate. Die Drüsenräume sind an vielen Stellen mit sternförmigen Zellen, welche Netzwerke im Lumen der Drüsen bilden (vgl. Figg. 39 u. 40), erfüllt. Diese sogen. Uterinmilch besteht teils aus den Bestandteilen der zerfallenden Drüsenepithelien, teils aus den Sekretionsprodukten der Drüsenzellen.

Hier wirft sich nun die Frage auf, warum verändert sich das Zottenepithel, sowie es die erweiterten Drüsenkammern erreicht? Solange die Zotten noch nicht in die erweiterten Drüsenräume eingedrungen sind, besteht das Epithel in der früheren Form und verwendet die mütterlichen Gewebselemente zur Aufnahme. Nachdem dieses absorbiert worden ist, müssen sich die Zotten ihre Nahrung anderswo suchen; die Zellenprodukte der erweiterten Drüsen dienen nunmehr dem Fötus als Nahrung durch Vermittelung der Zotten, und um dieselben aufnehmen zu können, verändert das Epithel wohl seine Form. Es herrscht eine grosse Übereinstimmung in den Funktionen der Zellen der Darmzotten und denjenigen der Chorionzottenenden.

Die Figuren 41—42 geben ein Bild des Drüsenraumes, wo die Bildung der Embryotrophe und die Aufnahme derselben von den Chorionvilli stattfindet.

Bei der Katze hat Strahl[1]) die Fettbildung in den Drüsenepithelien gänzlich vermisst, dagegen soll sie auch nach Mellisenos[2]) hier vorkommen.

Die Bildung von Symplasma (Embryotrophe) geht nicht allein in den Drüsen der eigentlichen Placenta vor sich, sondern auch in dem der Placenta zunächst belegenen Teile der Schleimhaut, welche am Rande der Placenta sich befindet und Periplacenta genannt werden kann (Figg. 43 u. 44). In diesem Teil der Placenta sind keine Chorionvilli eingedrungen, sondern sie ist nur von Chorion bekleidet. Auch hier findet sich eine Hyperplasie der Uterindrüsen und eine Bildung von Symplasma. In den Drüsenräumen findet man Blutergüsse und Produkte der Uterindrüsen, ähnlich der eben beschriebenen in den erweiterten Drüsenräumen der Placenta.

An der Kante der Placenta resp. Periplacenta hören die Drüsenkammern mit ihren zur Embryotrophe dienenden Zellen auf. Die Villi strecken sich also an der Placentarperipherie nicht mehr in die Drüsen hinein, sondern Chorion mit seinen in einfacher Reihe plazierten Zellen schlägt sich über die Uterinschleimhaut. Die Bildung der Embryotrophe setzt sich noch eine Strecke weiter von der Periplacenta fort (vgl. Figg. 47 u. 48). Reichliche Blutextravasate, Gruppen einer geringeren Anzahl einzelner Erythrocyten finden sich zwischen der Mucosa und Chorion.

Ein Randsaum in der Placenta wie bei der Hündin und der Füchsin fehlt bei der Katze.

[1]) Untersuchungen über den Bau der Placenta. Die Anlagerung des Eies an die Uteruswand. Arch. f. Anat. u. Phys. 1889.

[2]) Über die Fettkörnchen und ihre Bedeutung in der Placenta bei den Nagern und der Katze. Arch. f. mikr. Anatomie. Bd. 67. 1906.

Ein Schnitt durch den Uterus weiter fort in der Richtung nach dem schmäleren Teile zwischen den Fruchtsäcken lässt die Schleimhaut als aus zahlreichen dicken Falten mit gut entwickelten Drüsen bestehend erscheinen. In gleicher Weise wie die eigentlich zur Placenta umgewandelte Mucosa sind diese bekleidet mit grossen Cylinderzellen.

Schon in früheren Stadien finden sich Blutanhäufungen in der Nähe der Placenta zwischen Uterinschleimhaut und Chorion, aber nicht in der Ausdehnung, wie in einem grösseren Fruchtsack. In den offenen Drüsenräumen, besonders aber ausserhalb derselben unter dem bekleidenden Chorion, sieht man mehrere Blutanhäufungen; bei mikroskopischer Untersuchung des Inhalts findet man darin vorzugsweise rote Blutkörperchen, aber auch Fibrinfasern, Blutcrystalle, Epithelzellen der Drüsen, gewöhnlich mit geschrumpftem, stark tingiertem Kern, und feinkörnigem braunem Detritus (Fig. 45). Dieses Blut gelangt in die Drüsenräume und ausserhalb derselben durch eine Filtration von Blut zwischen oder durch die Cylinderzellen hindurch.

Man sieht, dass in einigen an dieses Blut grenzenden Zellen das Protoplasma mit kleinen runden, den Blutkörperchen ähnlichen Körpern besetzt ist.

Diese Blutanhäufungen sind nach oben vom Chorion bekleidet, dessen Epithel also vom mütterlichen Blute bespült wird. Die Zellen nun sind vom Epithel, welches die Mehrzahl der Zotten bekleidet, ganz verschieden; sie sind bedeutend grösser und länglich mit grossem Kern versehen und enthalten rote Blutkörper. Man sieht nämlich in diesen Zellen, sowohl in den quer- wie längsgetroffenen, das Protoplasma eine Menge runder, bräunlicher Bildungen enthalten, die ihrer Grösse, Form, Farbe nach vollständig mit den die Zellen umgebenden Blutkörperchen übereinstimmen. Ausser diesen Blutkörpern bemerkt man auch in den Zellen kleine feine Körnchen, dem fein-

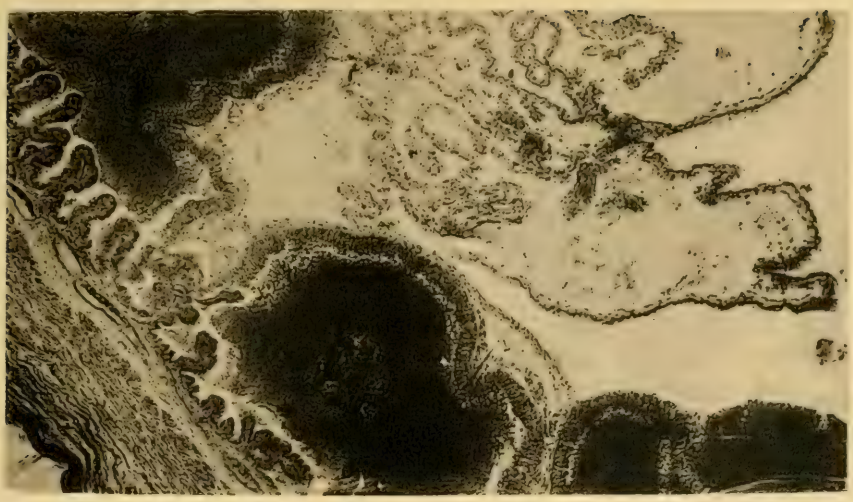

Fig. 45.

Fig. 43.

Fig. 48.

Fig. 47.

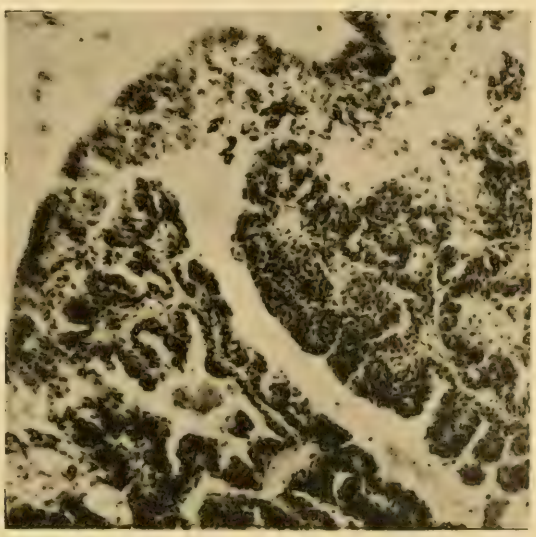

Fig. 44.

körnigen Detritus gleich, den man ebenfalls in den Blutanhäufungen beobachtet, und welcher wahrscheinlich zerfallene rote Blutkörperchen darstellt. Die roten Blutkörperchen sind in dem peripheren, gegen das Blut gerichteten Teil der Zellen vorhanden. (Vgl. Fig. 46.) Die Zellkerne werden stets deutlich mit Hämatoxylin gefärbt, ebenso die im Gallertgewebe des Chorion befindlichen Kerne. Dieses Verhalten der Chorionzellen gegenüber den Blutanhäufungen ähnelt vollständig der von Lieberkühn und mir unabhängig voneinander beobLachteten und beschriebenen Erscheinung an der Hundeplacenta; dort sind es die Zellen des Chorion, welche die Blutanhäufungen ringsum, aber innerhalb der eigentlichen Placenta, bekleiden, die dieselbe Rolle spielen. Vor mir hat Tafani dieses Verhalten der Chorionzellen der Katze, Blutkörperchen aufzunehmen, beschrieben. Auf Grund dieser angeführten Beobachtung muss ich annehmen, dass das Chorionepithel dort, wo es die Blutanhäufungen ausserhalb der Placenta bei der Katze bekleidet, die Eigenschaft, rote Blutkörperchen in sich aufnehmen zu können, besitzt und diese wahrscheinlich so zu verändern vermag, dass sie weiterhin als Nahrung dienen können.

Bereits Tafani hat Blut zwischen der Uteruswand und den Eihäuten gefunden und Fleischmann gibt an, er dass bei Öffnung der Katzeneisäcke bisweilen auf der Kappe einen Deckel von geronnenem Blut und zerfallendem Gewebe fand.

Strahl[1]) beschreibt die Blutergüsse am Rand der Placenta. Das Blut wird ziemlich rasch von dem Chorion aufgenommen und das Extravasat erreicht niemals die bedeutende Grösse wie bei Hund, Fuchs, Dachs, Frett, Fischotter.

In der reifen Placenta der Katze fehlt nach Strahl[2]) der Randsaum, soll dagegen in geringerer Ausbildung als bei der Hündin in

[1]) Untersuchungen über den Bau der Placenta. IV. Die histologischen Veränderungen der Uterusepithelien in der Raubtierplacenta. Arch. f. Anat. u. Phys. Anat. Abt. Supplementband 1890.

[2]) Die Embryonalhüllen der Säuger und die Placenta. Hertwigs Handbuch d. vergl. Entwickelungsgeschichte d. Wirbeltiere. 1902.

früheren Stadien angedeutet sein. Ausserdem werden hier kleinere verstreute Hämatome angetroffen, welche aber nicht die grüne Farbe, die der Hündin eigentümlich zu sein scheint, annehmen.

In einem noch weiter fortgeschrittenen Stadium, Embryo von 9,5 cm, sind die Zotten dicht aneinander gelagert und noch mehr geschlängelt. Zwischen den Zotten sieht man die mütterlichen Gefässe, deren Wände aus grossen Endothelzellen mit grossem hellen Kern bestehen; diesem liegt das Chorionepithel unmittelbar an; die Zellen sind aber nicht mehr so regelmässig angeordnet wie im früheren Stadium, sondern mehr in Gruppen; die Zellkerne sind teils grösser, unverändert, teils kleiner, stark gefärbt, was auf einer reicheren Entwickelung von stark gefärbten Kernkörperchen beruht.

In diesem Stadium sieht man keine Blutanhäufungen mehr zwischen Uterusschleimhaut und Chorion; das Chorionepithel ausserhalb der Placenta besteht aus niedrigen Zellen; das Epithel der Uterindrüsen jedoch aus hohen Cylinderzellen.

Bei hochschwangeren Tieren ist die Struktur der Placenta ziemlich dieselbe wie in Fruchtsäcken von 4 bis 9,5 cm langen Embryonen.

Aus obigem geht hervor, dass bei den Raubtieren Hund, Katze und Fuchs der Fötus seine Nahrung morphologisch durch Embryotrophe auf verschiedene Weise holt. Alles Chorion bekleidende Ectoderm löst das Epithel an der maternen Schleimhaut auf. Das nackte Ectoderm tritt in direkte Berührung mit dem oberflächlichen Uterusepithel, das degeneriert und unter dem Einflusse des Ectoderms vollkommen schwindet. Die Ectodermzellen spielen also jetzt schon die Rolle der Phagocyten. Villi drängen in das oberflächliche Bindegewebslager, in die Crypten und Drüsengänge ein.

Je nachdem die Villi in die Crypten und Drüsenröhren eingedrungen sind, werden die Zellen derselben zerstört. Die

Epithelzellen zerfallen und die Zerfallsprodukte werden vom Chorionepithel aufgenommen. Es entsteht also eine Detritusmasse, bestehend aus den zerfallenen maternen Zellen und Blutungen, in deren zerfallenden maternen Zellen (die Symplasma) die fötalen Villi unverändert erhalten bleiben und immer mehr nach unten drängen, bis ihre Spitzen die cystös erweiterten Teile der Drüsenkammern erreichen, welche grösstenteils bestehen bleiben. Je nachdem die Villi tiefer einliegen, bilden die Chorionvilli und die maternen Lamellen ein Labyrinth, in welchem die fötalen und maternen Blutgefässe bzw. Capillaren dicht beieinander liegen, getrennt nur durch das Chorionepithel und das Endothel der Gefässe. Auf diese Weise werden Osmose und Gasaustausch zwischen dem fötalen und maternen Blute vermittelt. Sobald Villi die grossen Drüsenkammern erreicht haben, nehmen sie in denselben gebildete Embryotrophe auf, welche teils durch Sekretion, teils durch Zerfall der Drüsenzellen erzeugt wird.

Bei der Bildung der Symplasma in den Crypten, Drüsenhälsen und Drüsenkammern spielen die Hyperämie, das Ödem und die Störungen in der Blutzirkulation, besonders bei der Hündin, eine grosse Rolle (B o n n e t). Die auflösende Eigenschaft der Ectodermzellen, die Ernährungsstörungen und die Degeneration begünstigen den Abfall und die Veränderungen der mütterlichen Zellen. Auch das gelöste Bindegewebe, das Fett und in gewisser Beschränkung die Leucocyten beteiligen sich an der Bildung der Embryotrophe.

Der Fötus in dem Mutterleibe wird nicht nur durch Aufnahme morphologisch nachweisbarer, zerfallender Zellen, Gewebsbestandteile und Zellenprodukte ernährt; einen sehr wichtigen Bestandteil der Embryotrophe liefert auch das mütterliche Blut. Der Fötus begnügt sich zu seinem Aufbau nicht mit den im mütterlichen Blute gelöst vorhandenen Nährstoffen, sondern verbraucht noch ausserdem die geformten Bestandteile

des Blutes. Die Leucocyten scheinen, wenigstens bei den Raubtieren, nur als zerfallende, als Nährmaterial in Frage zu kommen. Am Randhämatom der Placenta der Hündin und der Füchsin und an den Häufungen von Blut, welche bei der Katze zwischen Uterinschleimhaut und Chorion in der Nähe und eine Strecke weit von der Placenta vorkommen, erfolgt eine Ernährung des Fötus durch das mütterliche Blut. Die Blutanhäufungen, welche Blutkörperchen und Blutderivate enthalten, sind nach oben vom Chorion bekleidet, dessen Epithel also vom mütterlichen Blut bespült wird. Die Ectodermzellen sind hier bedeutend grösser, länglich, oft keulenförmig und sind besonders in den peripheren Teilen mit Erythrocyten, Blutderivate, Hämoglobintropfen, runden und ovalen Schollen, kleinen feinen, gelblichen, grünlichen oder bräunlichen Körnchen, dem feinkörnigen Detritus gleich, den man ebenfalls in den Randanhäufungen beobachtet, und welcher zerfallene Erythrocyten darstellt, vollgestopft. Auch Blutergüsse in die eigentlichen Placentargewebe, in die noch erhaltenen und zerfallenden Drüsen, in die Symplasmamassen dienen dem Embryo zur Nahrung.

Die Bildung der Symplasma und Blutungen gehen bei den genannten Raubtieren nicht allein in der eigentlichen Placenta vor sich, sondern auch in dem der Placenta zunächst belegenen Teile der Schleimhaut, die von Chorionepithel nur bekleidet ist.

Das Blut zerfällt und liefert das für den Aufbau des fötalen Gewebes so notwendige Eisen.

Den 1. Juli 1913.

Figurenerklärung.

Man möchte die Figuren mit Lupe betrachten. Die den Mikrophotogrammen zugrunde liegenden Präparate sind gewöhnlich mit Hämatoxylin und Eosin gefärbt. Vergrösserung 250—500: Zeiss Apochromat 8, Projektionsocular 4. Vergr. 125: Apochromat 16, Projektionsocular 4. Die schwachen Vergrösserungen sind mit Mikroplanaren 20—35 mm gemacht.

Fig. 1. Querschnitt der normalen Schleimhaut des Uterus der Hündin. Vergr. 20 mal. Des Raumes wegen fehlt ein Teil des Muskellagers. Durch die Härtung ist die Schleimhaut ein wenig vom Muskellager getrennt.

Fig. 2. Die Schleimhaut des Uterus der Hündin in beginnender Schwangerschaft. Die Keimblase im Lumen. Vergr. 20 mal.

Fig. 3. Stück der oberflächlichen Teile der Schleimhaut der Hündin (Fig. 2). Vergr. 125 mal.

Fig. 4. Querschnitt der Embryonalanlage und Uteruswand am Anfang der Schwangerschaft der Hündin. Von oben nach unten: 1. Embryo, Ectoderm (nach links). 2. Die Drüsenmündungen, Krypten, und das oberflächliche Bindegewebe. 3. Oberflächliche Drüsenschicht: Drüsenkanäle und Drüsenschläuche (beginnende Drüsenkammern). 4. Tiefe bindegewebige Schicht. 5. Tiefe Drüsenschicht. 6. Muscularis. Vergr. 20 mal.

Fig. 5. Die oberflächlichen Bindegewebe und die Drüsenmündungen der Schleimhaut der Hündin (Fig. 4). Ectoderm noch nicht entwickelt. Man sieht das Oberflächenepithel der Schleimhaut. Die Mündungen der Drüsen sind teils durch Verklebung der vergrösserten Drüsenzellen, teils durch Umkapselung der umgebenden Bindegewebe geschlossen. Die Bindegewebszellen sowie die Drüsenzellen stark vergrössert. Die oberflächlichen Zellen klein. Die Drüsengänge (nach unten) weiss. Vergr. 250 mal.

Fig. 6. Placenta der Hündin. Schwangerschaftszeit ca. 18 Tage. Von oben nach unten. Chorion und Anfang der Zotten. Oberflächliches Bindegewebe. Längs- und Querschnitt der Krypten. Drüsenkanälchen. Drüsenkammern. Tiefe bindegewebige Schicht. Tiefe Drüsenschicht. Muscularis. Die lichten Stellen sind Drüsenkanälchen, die dunklen Drüsenepithel. Vergr. 35 mal

Fig. 7. Placenta der Hündin. Mittelpartie. Embryo 1½ cm lang. Von oben nach unten. Chorion. Labyrinth. Die Enden der Zotten. Drüsenkammern. Die tiefe bindegewebige Schicht. Die tiefe Drüsenschicht. Muscularis. Vergr. 35 mal.

Fig. 8. Placenta der Hündin. Randpartie. Embryo 2 cm lang. Randhämatom (der grüne Saum), die dunkle Stelle an der Ecke rechts oben. Von oben nach unten: Chorion. Labyrinth. Oberflächliche Drüsenschicht mit Embryotrophe (Symplasma (Detritus der Drüsen) unten die Drüsenkammern. Tiefe Bindegewebsschicht. Tiefe Drüsenschicht. Muscularis. Vergr. 20 mal.

Fig. 9. Das Labyrinth der Placenta der Hündin. Längsschnitt. Vergrösserung 250 mal.

Fig. 10. Das Labyrinth der Hündin. Querschnitt. Vergr. 250 mal.

Fig. 11. Das Labyrinth der Hündin. Vergr. 500 mal.

Fig. 12. Placenta der Hündin. Embryo 3 cm lang. In der Mitte eine Drüsenkammer. Nach oben die Chorionvilli, nach unten die mütterlichen Gewebe: Bindegewebe und Drüsenepithel (verlängerte Zellen). Vergr. 125 mal.

Fig. 13. Placenta der Hündin. Zwischenwand der Drüsenkammer mit secernierenden Zellen. Vergr. 250 mal.

Fig. 14. (Die farbigen Abbildungen.) Placenta der Hündin. Secernierende Zellen der Zwischenwände der Drüsenkammern. Zeiss Homog. Immersion. Ocular I.

Fig. 15. (Die farbigen Abbildungen.) Placenta der Hündin. Die Ectodermzellen einer Zotte nehmen Fettkörnchen auf. Zeiss Homog. Immersion. Ocular I.

Fig. 16. Placenta der Hündin. Embryo 8 cm lang. Die Enden einer Zotte in einer Drüsenkammer. Die Ectodermzellen nehmen die Embryotrophe auf. Vergr. 250 mal.

Figg. 17, 18, 19 u. 20. (Die farbigen Abbildungen.) Chorionzellen am Randhämatom der Placenta der Hündin, mehr oder weniger mit Erythrocyten und Blutderivaten gefüllt. Anhäufungen von Erythrocyten am Rande der Zellen. Zeiss Homog. Immer. Ocular I.

Fig. 21. Die Placenta der Füchsin. Embryo 5 cm lang. Von oben nach unten: Chorion. Labyrinth. Drüsenkammer. Tiefe Bindegewebsschicht. Tiefe Drüsenschicht. Muscularis. Die Embryotrophe sammelt sich am Ende der Zotten. Vergr. 255 mal.

Fig. 22. Placenta der Füchsin. Zwischenwand der Drüsenkammern. Centrale Gefässe. Bindegewebe. Cylinderzellen an der Oberfläche senden Knospen vom Protoplasma ab. Vergr. 500 mal.

Fig. 23. Placenta der Füchsin. Embryotrophe im Drüsenraum zwischen den Enden des Chorionvillus (oben) und der Drüsenwand (unten). Vergr. 500 mal.

Fig. 24. (Farbige Abbildungen.) Placenta der Füchsin. Blutderivate und Symplasma aufnehmende Ectodermzellen der Zotten. Unten secernierende Zellen der Wand des Drüsenraumes. Zeiss Hom. Immersion. Ocular I.

Fig. 25. Placenta der Füchsin. Labyrinth. Vergr. 500 mal.

Fig. 26. Querschnitt der Embryonalanlage und der Uteruswand am Anfang der Schwangerschaft bei der Katze (10 Tage). Vergr. 35 mal.

Fig. 27. Querschnitt der Uteruswand und des Ectoderms am Boden des Fruchtsackes am Anfang der Schwangerschaft bei der Katze. Ectoderm der helle Ring (10 Tage). Vergr. 35 mal.

Fig. 28. Die Ectodermzapfen bei der Katze dringen direkt in die oberflächlichen Zellenlagen der Schleimhaut. Man möchte die verschiedenartige Beschaffenheit der oberflächlichen Bindegewebszellen beobachten. (Schwangerschaft 10 Tage.) Vergr. 250 mal.

Fig. 29. Die Ectodermzapfen bei der Katze dringen in die Drüsen ein. (Schwangerschaft 10 Tage.) Vergr. 250 mal.

Fig. 30. Die Ectodermzapfen bei der Katze dringen in die Drüsen ein. Schwangerschaft 10 Tage.) Vergr. 250 mal.

Fig. 31. Placenta der Katze. Embryo 5 cm lang. Von oben nach unten: Chorion, Labyrinth. Ende der Zotten. Drüsenkammertiefe. Tiefe Bindegewebe mit einigen Drüsen. Muscularis. Vergr. 20 mal.

Fig. 32. Placenta der Katze. Vollständige Ausbildung des Labyrinthes, das den grössten Teil der Placenta einnimmt. Die Anordnung der Schichten wie in Fig. 32. Vergr. 20 mal.

Fig. 33. Das Labyrinth der Placenta der Katze. Querschnitt. Vergr. 32 mal.

Fig. 34. Das Labyrinth der Placenta der Katze. Vergr. 500 mal.

Fig. 35. Das Labyrinth der Placenta der Katze. Vergr. 500 mal. In der Mitte sieht man deutlich Blutkörperchen in das mütterliche Gefäss und unmittelbar angrenzendes Chorionepithel.

Fig. 36. Placenta der Katze. Embryo 4 cm lang. Links: Teil vom Labyrinth. Rechts: Mütterliches Gefäss mit dicker Scheide von deciduaähnlichen Zellen. Vergr. 125 mal.

Fig 37. Placenta der Katze. Embryo 4 cm lang. Eine Zotte in mit Symplasma gefüllter Drüse. Vergr. 125 mal. Die veränderte Form der Ectodermzellen am Ende der Zotten geht deutlich vor.

Fig. 38. Placenta der Katze. Embryo 5 cm lang. Zwei Chorionvilli in einem Drüsenraum mit zerfallenden Zellen. Vergr. 250 mal. Die veränderte Form der Ectodermzellen am Ende der Zotten deutlich.

Fig. 39. Placenta der Katze. Embryo 5 cm lang. Ein Drüsenraum mit zerfallenden Zellen. In der Mitte netzförmige Zellen. Vergr. 250 mal.

Fig. 40. Von demselben Präparat. Stärkere Vergrösserung: 500 mal.

Fig. 41. Farbige Abbildung. Placenta der Katze. Oben eine Zotte mit grossen Ectodermzellen. Unten mit Symplasma erfüllter Raum. Zeiss Homog. Immersion. Ocular I.

Fig. 42. Die Ectodermzellen einer Katze nehmen Erythrocyten vom Drüsenraum auf. Zeiss Hom. Immersion. Ocular I.

Fig. 43. Die Randplacenta (Periplacenta) der Katze. Vergr. 12 mal. Das eigentliche Placentargewebe ist viel höher als der der Periplacenta.

Fig. 44. Die Randplacenta (Periplacenta) der Katze. Vergr. 125 mal. Die Bestandteile der Embryotrophe sammeln sich unterhalb des die Periplacenta bedeckenden Chorion und in die querverlaufenden Spalten zwischen den kleinen Drüsen.

Fig. 45. Placenta der Katze. Die Blutanhäufungen zwischen der uterinen Schleimhaut in der Nähe der Placenta und des Chorion. Embryo 5 cm. Von oben nach unten: Chorion. Blutanhäufungen (schwarz). Schleimhaut mit Falten (nach oben offene kurze Drüsen). Bindegewebe. Muscularis. Vergr. 20 mal.

Fig. 46. Farbige Abbildung. Symplasma und Erythrocyten aufnehmende Ectodermzellen ausserhalb der eigentlichen Placenta der Katze. Zeiss Hom. Immersion. Ocular I.

Fig. 47. Uterinwand mit Chorion in der Nähe der Placenta der Katze, als Fortsetzung der Periplacenta. Unten: Bindegewebe der Schleimhaut mit grossen mit Erythrocyten vollgepfropften Gefässen. Hohe Cylinderzellen. Oben Chorionepithel, grosse Zellen, welche Embryotrophe und Erythrocyten aufnehmen. Die Blutkörperchen gehen durch oder zwischen die maternen Cylinderzellen. Vergr. 500 mal.

Fig. 48. Die Uteruswand und Chorion weiter von der Placenta. Vergr. 32 mal. Oben: Chorion mit einem grossen Gefäss und Ectoderm in Falten. Unten die mütterliche etwas atrophierte Schleimhaut: Oberflächliches Epithel. Bindegewebe. Muscularis. Noch hier bildet sich Embryotrophe in geringer Menge.

Aus dem pathologischen Institute der Universität Freiburg i. Br.

ÜBER DIE ENTWICKELUNG DER ATRIOVENTRICULARKLAPPEN UND DER PARS MEMBRANACEA UNTER BERÜCKSICHTIGUNG ZUGEHÖRIGER HERZMISSBILDUNGEN.

VON

DR. SHIRO SATO,
JAPAN.

Mit 13 Textfiguren.

Aus dem reichen Kapitel der Herzmissbildungen möchte ich im folgenden nur eine bestimmte Gruppe, nämlich die, welche zu einer Störung in der Bildung der Pars membranacea führt, herausgreifen. Da die Untersuchungen von Keith und Mall gezeigt haben, dass das Foramen interventriculare nichts anderes als die ursprüngliche Lichtung der Herzschleife ist, und dass die Ventrikel nur sekundäre Ausbuchtungen ähnlich den Herzohren darstellen, so erscheint auch von diesem Gesichtspunkte aus eine erneute Prüfung der Frage nach der Bildung der Atrioventricularklappen und der Pars membranacea sowie der hier vorkommenden Bildungsstörungen wohl nicht unerwünscht.

I. Entwickelung der Atrioventrikularklappen und der Pars membranacea.

In der ersten Hälfte des letzten Jahrhunderts, als v. Baer schon beim Hühnchen die Beteiligung der Ventrikelmuskeln bei der Klappenbildung dargelegt hatte, konstatierte Thompson bei der Gans, dass die Klappen am 6. Tage aus zwei Falten der inneren Wand des Vorhofes entstehen, und dass

später jederzeit die Hälften derselben für die beiden Herzkammern zur Klappenbildung dienen. Rathke hat bei seinen Untersuchungen an der Natter ganz genau beschrieben, wie die zwei einander gegenüberliegenden Erhöhungen der inneren Haut des Ventrikels mit Muskelsträngen zusammenhängen, welche der Ventrikelwand anliegen und zum Teil miteinander verbunden sind. In der letzten Hälfte des vorigen Jahrhunderts betonte Schmidt bezüglich der Klappenbildung die ganz frühzeitige Verbindung der Klappenanlagen mit Muskelbalken. Dagegen behauptete Bernays (s. unten!), dass die Beziehungen zwischen dem endocardialen Klappenapparate und dem Muskelbalken sich erst später bildeten. Rokitansky äusserte sich über die Entwickelung der einzelnen Klappen: „Links verschmelzen die beiden Endläppchen zum Aortenzipfel der Bicuspidalis. Rechts findet eine solche Verwachsung der Enden der Endocardkissen nicht statt, sie bleiben gesondert und werden zum medialen und vorderen Zipfel der Tricuspidalis. Da jedoch am ausgebildeten Herzen die aus den beiderseitigen Enden der Atrioventrikular-Lippen hervorgegangenen Zipfel nicht ganz an dem aus den untereinander verwachsenen Atrioventrikular-Lippen hervorgegangenen Commissurenstrange sitzen, indem die vordere Hälfte des Aortenzipfels der Bicuspidalis und der vordere Zipfel der Tricuspidalis vorne an den Faserringen der Ostia venosa haften, so müssen während des Wachsens des Commissurenstranges und der durch ihn ergänzten Faserringe, insbesondere zufolge der Einlagerung der Aorta zwischen die Faserringe, Verrückungen dieser Klappenzipfel stattgefunden haben.“ Ferner hat Bernays in eingehenden Untersuchungen zu beweisen gesucht, dass für die Klappenanlagen vier endocardiale Vorsprünge anzunehmen sind, und dass in der weiteren Entwickelung der Klappen diese im ersten Stadium rein endocardiale Vorsprünge sind, die keine Beziehungen zur Ventrikelmuskulatur besitzen, dass im zweiten

Stadium die Beziehung zwischen den Endocardklappen und der Ventrikelmuskulatur sich bildet, dass im dritten Stadium der Klappenapparat mit Ausnahme des Klappenwulstes am freien Rande und der damit im Zusammenhang stehenden dicken Endocardlage im ganzen aus Muskelgewebe besteht, und dass im vierten Stadium dieser muskulöse Klappenapparat ausser den Papillarmuskeln sich ganz bindegewebig umändert. Born hat auf Grund seiner zahlreichen Untersuchungen der Kaninchenembryonen über die Anlage der Tricuspidalis eine etwas andere Darstellung als Rokitansky gegeben. Die Trennung der Aorta von dem rechten Ventrikel wurde nach seiner Anschauung durch die Vereinigung des rechten Höckers des verschmolzenen Endocardkissens mit dem Ventricularseptum durchgeführt; derselbe sollte von unten her unterwühlt werden und so das Material für die mediale Klappe der Tricuspidalis liefern. An den seitlichen Rändern der Atrioventrikularöffnung mag es teilweise die früher in die Ventrikelwand einbezogene Wand des Canalis auricularis sein, welche das Material für die äusseren zwei Klappen liefert. Für das vordere äussere Klappensegel sollte das untere Ende des hinteren rechten Bulbuswulstes, welches an der vorderen Hälfte des rechten Randes der rechten Atrioventrikularöffnung sich befindet, das Material liefern. Aber Röse sprach sich entgegen der Meinung Borns in Betreff der Verwendung des hinteren Bulbuswulstes für die Klappensegelbildung der Tricuspidalis dahin aus, dass der untere Teil des hinteren Bulbuswulstes lediglich zur Bildung der Semilunarklappen verwendet werde. Für die Anlage des lateralen Zipfels der Tricuspidalis nimmt er allein das verdickte Endocard an dem rechten Umfang des Ohrkanals in Anspruch. Mit Born betont er aber, dass die beiden medialen Zipfel der Mitralis und Tricuspidalis in ihren mittleren Partien grösstenteils aus den primären bindegewebigen Klappen hervorgegangen und nur ihre Randpartien aus Musku

latur entstanden zu denken seien, die mit den Papillarmuskeln zusammenhänge.

Andererseits bemühten sich die Forscher, die Schliessungsart des Ostium intervent. festzustellen. Was die Pars membranacea betrifft, so hat sie Thurnam zuerst als physiologisches Gebilde geschildert. Hierauf haben sie Hauska, Reinhard, Luschka u. a. studiert. Eine entwickelungsgeschichtliche Erklärung unternahm indes zuerst Lindes. Er wies bei Hühnerembryonen nach, dass der hintere Umfang des unteren Aortenendes von dem verschmolzenen Endocardkissen gebildet wird, dass ferner das Interventrikularseptum im hinteren Abschnitt mit dem rechten Rande des Endocardkissens und sein vorderer kurzer freier Rand mit dem unteren Rande des Bulbusseptums sich verbindet, wobei die Ventrikel voneinander geschieden werden, und das Aortenrohr in den linken Ventrikel übergeleitet wird. Die Pars membranacea soll der sich zuletzt entwickelnde Teil des Septum trunci art. comm. sein. Der Truncus art. comm. spaltet sich dabei in eine linke Aorta und eine rechte Lungenarterie, wobei jener Teil des Septum trunci den rechten Umfang der Aorta bildet. Dagegen behauptet Rokitansky: „Aus der Teilung des Truncus art. comm. geht eine rechte hintere Aorta und eine linke vordere Lungenarterie hervor; am rechtsseitigen Umfange der Aorta kann nichts von Sept. trunci vorkommen. Es wird die Annahme Lindes' überdies namentlich durch die Tatsache widerlegt, dass eine exquisite Pars membranacea auch bei Persistenz des Truncus art. com. vorhanden ist und dann an dessen rechtsseitigem Umfange, genau an der Stelle, wo sie sonst an der Aorta sitzt, haftet. Der vordere Schenkel des Sept. ventric. inseriert sich etwas nach hinten an dem linken Umfange des Truncus innerhalb des rechtsseitigen Endes des vorderen Endocardkissens. Das Septum Trunci hört unten mit einem freien Rande so auf, dass unterhalb desselben Pulmo-

nalis und Aorta noch nicht geschieden sind und untereinander kommunizieren. Diese Kommunikation wird jedoch bald durch einen von der linken Wand des Truncus vorspringenden Wulst unterhalb des Septum trunci oder eigentlich durch die Verdickung des vorderen Schenkels des Sept. ventric. nach rechts hin verengt, und dieser Wulst ergänzt gewissermassen das Septum trunci. Andererseits werden die rechten Enden der Endocardkissen, welche über dem Loch von rechts her wie ein Segel überhängen, zur rechten Wand der Aortenwurzel, nachdem die rechten Enden der Endocardkissen mit dem hinteren Rande des interventrikulären Lochs verschmolzen worden sind. Reicht nun die Anlötung des Segels bis nach vorne an die in der Richtung des Sept. trunci stattgehabte Verdickung des vorderen Schenkels des Septum ventric., so erscheint die Aorta auch an ihrem rechtsseitigen Umfange umfasst, der Zugang zu ihr ist vom rechten Ventrikel abgeschlossen, dagegen ist jener vom linken Ventrikel geblieben". Diesen nicht ganz zutreffenden Anschauungen Rokitanskys gegenüber hat His folgende Meinung vertreten: „Das verschmolzene mittlere Endocardkissen (Septum intermedium) reitet auf dem muskulösen Interventrikularseptum (Septum inferius) und überragt das letztere mit scharfen Rändern. Die vortretenden Ränder aber treten mit Balken der Ventrikelwand in Verbindung, und aus ihnen gehen die medialen Zipfel der Atrioventrikularklappen hervor. Jedoch der vorderste Teil des muskulösen Interventrikularseptum bleibt nach der Aorta hin frei. Unter den Endocardkissen hindurch führt der Eingang des Ventrikels in den Aortenbulbus, aus welchem der Sulcus aorticus und der Sulcus pulm., durch das Septum aorticum geschieden, herabsteigen. Die Sulci und Septa drehen medialwärts um, der Sulcus aorticus leitet gegen den freien Einschnitt der muskulösen Interventricularscheidewand das Septum aortic. gegen die letztere selbst. Legt man sich in Gedanken die Brücke vom Septum aorticum

zum Endocardkissen hin, so kommt man zur Trennung der Aorta von der rechten Ventrikelhöhle. Das vom Sept. aort. gelieferte Stück der Herzscheidewand liefert deren häutige Stelle". Nach Born sollte das Interventrikelseptum weiter aufwärts steigen und sich dabei vorn mit dem Ende des linken vorderen Bulbuswulstes, hinten allmählich mit dem ganzen rechten Ende des verschmolzenen Endocardkissens verbinden. Das verengte Ost. interventriculare liegt dann nicht mehr zwischen den Atrioventrikularöffnungen, sondern über dem Niveau derselben. Nun legen sich die beiden Bulbuswülste aneinander und verschmelzen miteinander, so dass auch am unteren Bulbusende Aorta und Pulmonalis definitiv getrennt werden. Schliesslich verschmilzt der untere Rand des Bulbusseptums mit dem noch freien Rande des Septum interventriculare, so dass also der Rest des Ost. interventriculare in den Ursprung der Aorta einbezogen wird. Hier bleibt, entsprechend dieser letzten Vereinigungsstelle die bekannte häutige Stelle in der Ventrikelscheidewandstelle zurück. In dem Handbuch von Keibel-Mall spricht sich Tandler folgendermassen aus: „Das Bulbusseptum liegt nicht in der Flucht des sagittal eingestellten Septum interventriculare, sondern bildet mit ihm einen spitzen, nach hinten offenen Winkel. Der linke oder vordere Bulbuswulst geht in den vorderen Ausläufer des konkav nach oben gerichteten Septum interventriculare über, während sein rechter oder hinterer Bulbuswulst nach rechts vom rechten Ende des vorderen Endocardkissens deviiert. Der hintere Ausläufer des Septum interventriculare läuft jedoch gegen das rechte Ende des hinteren Endocardkissens aus. Das Bulbusseptum wächst nach abwärts und erreicht das Septum interventriculare. An diesem Verschluss ist aber ohne Zweifel auch das rechte Ende der miteinander verschmolzenen Endocardverdickungen beteiligt, doch lässt sich der Grad dieser Beteiligung nicht genau feststellen. Der Verschluss des Foramen

interventriculare kommt mit Beihilfe des Bulbusseptums zustande, so dass das Septum membranaceum, die rechte Circumferenz des Aortenrohres an die Verschlussstelle selbst zu liegen kommt". Ich habe ferner noch die Meinung von Mall wiederzugeben: „Das aortopulmonale Septum ist in zwei Schenkel geteilt und schliesst das rechte venöse Ostium zum Teil ein. Der laterale Schenkel verschmilzt mit der rechten lateralen Endocardverdickung und der andere mediale Schenkel mit dem vorderen Abschnitt des medialen Zipfels der Tricuspidalis, welcher durch den rechten niederen Flügel des vorderen Endocardkissens repräsentiert wird. Der grosse Raum des Ost. interventriculare an der Aortenwurzel, nach Quain „the vestibule of the Aorta" genannt, bleibt immer noch offen, und das Vestibulum ist beiden Ventrikeln gemeinschaftlich. So ist das Ost. interventriculare oben durch die Vereinigung des Aortopulmonalseptums und des vorderen Endocardkissens, frontal durch das Aortopulmonalseptum, hinten durch den ausgebreiteten Teil des hinteren Endocardkissens und unten durch das Interventrikularseptum begrenzt. Nachdem nun das Interventrikularseptum und das Aortopulmonalseptum sich einander mehr und mehr genähert haben, um das permanente, membranöse Septum zu bilden, wird das Vestibulum in den linken Ventrikel transportiert."

Die Entwickelung des Herzventrikels und der atrioventrikularen Klappen ist demnach wiederholt studiert worden; dennoch sind unsere Kenntnisse darüber lückenhaft. Die drei wichtigen Fragen: Aus welchen Abschnitten die Atrioventrikularklappen entstehen, wie das Foramen interventriculare verschlossen wird, und ob wirklich die Pars membranacea aus dem unteren Abschnitt des Aortopulmonalseptums gebildet wird, sind noch gar nicht entschieden. Um darüber genaue Nachforschungen anzustellen, brachte ich Kaninchenembryonen zur Verwendung, weil nach Born, Hochstetter u. a. die Ent-

wickelungsart des Herzens beim Kaninchen im grossen und ganzen dieselbe sein soll, wie beim Menschen. Mit Ausnahme dreier Fälle von 15 1/2 Tagen, 15 Tagen und 14 Stunden, und 15 Tagen und 17 Stunden, wobei der Zeitpunkt der Belegung genau festgestellt werden konnte, vermag ich die Daten nur ungefähr anzugeben. Ferner konnte ich auch die Einwirkung von Wetter, Temperatur usw. auf die Embryonen nicht berücksichtigen.

Auf eine makroskopische Schilderung der einzelnen Entwickelungsphasen des Herzens will ich hier verzichten. Ich beschränke mich auf eine Wiedergabe der mikroskopischen Serienuntersuchungen und zwar jener Entwickelungsstadien, die für unsere Frage in Betracht kommen.

Für die verschiedenen Entwickelungsstadien habe ich, wenn möglich, drei Embryonen gleichen Alters benutzt und die Herzen sagittal, frontal und parallel zu den Ostia venosa geschnitten.

Am 9. Tage erscheint das Herz als ein fast rundliches hufeisenförmiges Gebilde. Die muskuläre Herzwand ist ganz dünn und besteht aus einigen Reihen von Muskelzellen. Daraus springen zahlreiche kurze Muskelzellenbalken hervor. Einige stärker entwickelte Muskelzellenbalken sind netzförmig geordnet. Die Innenfläche des Herzens wird von einer Schicht ganz platter Endothelzellen gebildet. Zwischen Muskel- und Endothelschicht befindet sich eine dicke Flüssigkeitsschicht, und in diese Schicht dringen Zellstränge sowohl von der Endothelschicht, als auch von den Muskelbalken aus hier und da netzförmig hinein. Im linken Teile und dem Bodenteile des linken Schenkels findet sich eine stärkere Muskelbalkenentwickelung, und hier ist die Flüssigkeitsschicht ganz dünn. Der Ohrkanal mündet in den hinteren, oberen und rechten Teil des linken Schenkels. Seine muskuläre Wand ist dünner, seine Innenfläche glatter als die der Ventrikel; auch er besitzt zwischen Muskelwand und Endothelschicht eine Flüssigkeitsschicht; diese ist jedoch reicher an Zellen als die der Ventrikel. Hier findet man zwei besondere Endocardverdickungen an den vorderen und hinteren Wänden, d. h. die vorderen und hinteren Endocardkissen nach Born, dadurch wird der Kanal in zwei Hälften geteilt. Der Boden des Herzschlauches ist konkav, eine deutliche Scheidewand fehlt, bloss durch eine obere leichte Vertiefung sind die beiden Schenkel getrennt. Der rechte Schenkel hat eine glattere muskulöse Wand; die flüssigen

Massen nehmen hier einen breiten Raum ein. Auch er ist mit einer Endothelschicht ausgekleidet. Im ganz oberen Teile, d. h. im Verbindungsabschnitt zwischen dem Truncus arteriosus und der Stammaorta ist sowohl die Muskelschicht als auch besonders die Schicht aus flüssiger Masse dünner.

Am 11. Tage ist der Dickenunterschied der muskulären Wände der beiden Schenkel des Herzschlauches bedeutend. An dem linken Schenkel kann man drei Schichten unterscheiden, nämlich die inneren und äusseren parallel längsverlaufenden Schichten, sowie die aus maschenartig verbundenen Muskelbalken gebildete Zwischenschicht. Die innere Schicht ist teils ziemlich stark, teils sehr schwach, so dass die Zwischenschicht zum grossen Teile blossgelegt erscheint. Über den Muskelbalken ist nur eine einreihige endotheliale Schicht zu finden, und die Schicht aus flüssigen Massen ist ganz dünn. Hier liegt der Ohrkanal zum grossen Teile im linken Ventrikel, und eine Wandfalte ist um den Canalis auricularis herum in den Ventrikel hinein vorgebuchtet. Zwischen den beiden Blättern der Falte findet man embryonales Bindegewebe. Die Ohrkanalwand besteht aus den inneren dickeren und den äusseren dünneren Muskelschichten, welche nach unten sich weiter voneinander entfernen und durch radiäre Muskelbalken verbunden sind. Im linken Abschnitt des linken Ventrikels sind die Muskelbalken der Zwischenschicht in grösseren Maschen verbunden, und unter dem Ohrkanal befinden sich die längs verlaufenden Innenschichten, welche von der unteren Spitze der Ohrkanalwandfalten aus nach der Herzspitze verlaufen, doch wird diese Schicht nach rechts bald ganz schwach, und endlich verschwindet sie. Nur die in den Ventrikel hineingestülpte Ohrkanalwand bleibt relativ mächtig. In dem weiter nach rechts gelegenen Abschnitt findet man eine dichtere muskuläre Wand, eine stärkere Innenschicht und darüber einen dicken Endocardüberzug. Ganz rechts verlaufen die vorderen Wände des Ohrkanals und des linken Ventrikels flach und steil. Hier findet sich keine Einstülpung der Ohrkanalwand. In dem rechten Schenkel ist die muskuläre Wand sehr dünn, die Muskelbalkenentwickelung ist sehr mangelhaft, so dass die drei Schichten nicht mehr zu unterscheiden sind. Das Endocard jedoch ist von bedeutender Dicke mit Ausnahme des obersten Teiles des rechten Schenkels, wo es bedeutend dünner ist. Zwischen den beiden Ventrikeln findet man eine ganz kurze muskuläre Scheidewand, und dementsprechend findet sich eine leichte Vertiefung des Bodenteils des Ventrikels, des Sulcus interventricularis. Der Canalis auricularis ist erweitert. An seiner Wand nimmt die Endocardverdickung an Dicke und Zellreichtum zu. Diese Endocardverdickung setzt sich über die längsverlaufenden Muskelbalken in den Ventrikel hinein fort, nach unten hin allmählich sich verschmälernd.

Am 12. Tage entwickeln sich die Muskelbalken in dem rechten Ventrikel bedeutend; das Endocard dagegen ist dünner geworden. Die

interventrikuläre Scheidewand ist zierlich gebildet. Sie ist auf beiden Seiten mit vielen Muskelbalken versehen. Der Canalis auricularis liegt gerade oben hinten am Foramen interventriculare und mündet in die beiden Kammern, grossenteils jedoch in den linken Ventrikel. Der Querschnitt des Bulbus ist im unteren Abschnitt nicht rundlich, sondern mehr länglich oval, und sein hinterer Abschnitt mehr nach links schief gestellt.

Wenn man durch das Ostium venosum comm. einen Querschnitt macht, findet man an der Wand des länglich viereckigen Ost. venos. vier besondere Endocardverdickungen, d. h. ein grosses vorderes und hinteres, und ein kleines linkes und rechtes. Weiter unten ist die vordere Wand des Foramen interventriculare breit und flach in ihrem oberen Teile und steht mehr hinter dem Bulbus arteriosus. Das vordere Endocardkissen streicht darüber weg, indem es nach unten an Dicke abnimmt. Das hintere Endocardkissen ist in dem oberen Teile sehr breit, sodann wird es nach unten auf dem hinteren Schenkel des Septum interventriculare plötzlich schmal, aber höher. Hierauf wird es allmählich in dem im Foramen interventriculare liegenden Teile schwächer, während der im rechten Ventrikel liegende Teil noch dicker bleibt. Das linke Ende der vorderen und hinteren Endocardkissen reicht ziemlich weit nach links, wird aber allmählich dünner. Es setzt sich auf die Muskelbalken der linken Ventrikelwand fort.

In dem oberen Abschnitt des Bulbus zeigt das Lumen zwei Kanäle durch die Berührung der zwei vorderen und hinteren Bulbuswülste. In dem noch weiter oben gelegenen Teile und dem noch weiter unten befindlichen Teile des Bulbus sind die Endothelwülste noch mangelhaft entwickelt, und die Teilung des Kanales ist noch nicht vorhanden. Ganz proximalwärts laufen die Fortsetzungen des Bulbuswulstes in besonderen Muskelbalken aus, die Anlage der Crista supravent. bildend, eine Strecke weit in den rechten Ventrikel hinein. Der mediale Bulbuswulst verläuft vor dem Foramen interventriculare entlang nach unten hinten als medialer Schenkel der Crista supraventricularis, und der laterale Bulbuswulst vor der rechten lateralen Endocardverdickung nach hinten unten rechts als lateraler Schenkel.

Nimmt man die Betrachtung frontal vor, so kann man in dem vorderen Abschnitt des rechten Ventrikels zwei stärkere längsverlaufende Muskelbalken mit den lateralen und medialen Crista-Anlagen darüber konstatieren. In dem linken Ventrikel findet man nicht nur an der Ventrikelwand, sondern auch an der interventrikularen Scheidewand zahlreiche längsverlaufende Muskelbalken, welche miteinander netzförmig verbunden sind. Nach hinten nehmen die Muskelbalken auf beiden Seiten der Scheidewand an Zahl und Stärke ab. An dem Dache des Foramen interventriculare findet man zuerst das dicke vordere Endocardkissen mit der konkaven unteren

Fläche, welche hauptsächlich in dem linken Ventrikel liegt, an ihrem linken Ende mit mehreren Muskelbalken versehen ist, und in ihrem rechten Ende gerade hinten an der Einmündung des Bulbus keinen Muskelbalken besitzt. Noch weiter hinten steht das hintere Endocardkissen, welches auch an seinem linken Ende Muskelbalken trägt und mit dem rechten Ende an dem hinteren Schenkel des Ventrikelseptum liegt.

Wenn man Serienschnitte in sagittaler Richtung anlegt und sie von links nach rechts betrachtet, so erscheint das Endocard in beiden Ventrikeln sehr dünn; es ist im Bulbus bedeutend dicker als im rechten Ventrikel. Die Endocardverdickung an dem unteren Rande der Vorhofscheidewand entlang, d. h. am oberen Rande des Foramen ovale I, ist noch sehr dünn. Die vorderen und hinteren Endocardkissen berühren sich noch nicht, demnach ist das Foramen ovale I noch nicht geschlossen. Wegen der mangelhaften Entwickelung des Endocards am Rande des Foramen ovale I ist dieses sehr weit und nicht rundlich, sondern mehr eckig gestaltet.

Am 13. Tage sind die Muskelbalken der Kammern gut entwickelt; sie sind in grossen Maschen netzförmig miteinander verbunden. Auf den beiden Seiten der Kammerscheidewand und an den Endocardverdickungen entwickeln sich die längsverlaufenden Muskelbalken in beträchtlichem Masse. Die Bulbuswülste und die Endocardverdickungen sind mehr und mehr ausgebildet.

Wenn man durch den Canalis auricularis Serien-Querschnitte anlegt, so findet man, dass der Ohrkanal sich in beide Ventrikel öffnet. Die vorderen und hinteren Endocardkissen berühren einander. Die beiden seitlichen Endocardverdickungen entwickeln sich stärker, und zwar steht die rechte mehr vorn. Weiter unten, wo der Ohrkanal seine seitliche Wand verliert, bekommen die linken Enden der beiden vorderen und hinteren Endocardkissen starke Muskelbalken, und zwar erhält das linke Ende des vorderen Endocardkissens besonders kräftige. Das rechte Ende des hinteren Endocardkissens ist kurz und dick. Dasselbe steht in dem rechten Ventrikel über der Interventrikularscheidewand. Das rechte Ende des vorderen Endocardkissens ist auch ziemlich dick und ist länger geworden. Es verläuft an dem hinteren Rande der Bulbusmündung in den rechten Ventrikel weiter nach rechts, wo sein rechtes Ende gegen die rechte laterale Endocardverdickung hinstrebt.

Ferner findet man ganz hinten in dem rechten Ventrikel schwache, besondere Muskelbalken für die hinteren Papillarmuskelgruppen ungefähr zwischen der Interventrikularscheidewand und der hinteren Ventrikelwand. Der Bulbus arteriosus ist mit einer sehr dicken Endothelschicht bekleidet. In dem am höchsten gelegenen Abschnitt verschmelzen die Bulbuswülste schon miteinander. Auf solche Weise wird der Bulbus in zwei Abschnitte geteilt. In dem proximalen Abschnitt, in der Nähe der Einmündung in den rechten

Ventrikel, sind die Bulbuswülste schon fertig gebildet und stehen hier nicht mehr vorn und hinten, wie im distalen Abschnitte, sondern rechts und links. Hier aber liegen sie noch etwas entfernt voneinander. Diese Bulbuswülste werden zunächst nach unten schwächer, dann in dem Ventrikel wieder höher, hierauf wieder allmählich schwächer. Die letzten Ausläufer sind die Anlagen der Crista supraventricularis. Die laterale Cristaanlage verläuft auf dem stärkeren, längsverlaufenden Muskelbalken an dem Ost. venos. dextr. Die mediale Cristaanlage an der Ventrikelscheidewand besitzt auch besondere, längsverlaufende Muskelbalken.

Wenn man Frontalschnitte durchführt, so findet man zunächst an der Übergangsstelle des linken zugespitzten Endes des vorderen Endocardkissens und der linken lateralen Endocardverdickung kräftige, längsverlaufende Muskelbalken. Weiter hinten, nachdem das linke Ende des vorderen Endocardkissens von der linken lateralen Endocardverdickung sich entfernt hat, sind die längsverlaufenden Muskelbalken an den Endocardverdickungen noch zu konstatieren. Dann verlieren die Endocardkissen ihre Muskelbalken; ganz hinten bekommen sie dann wieder solche, aber schwächere. Ausserdem findet man noch in dem linken Ventrikel an dem Septum interventriculare längsverlaufende dichte Muskelbalken. In dem rechten Ventrikel liegen die Cristaanlagen über kräftigen Muskelbalken. Wenn in den Schnitten das rechte Ende des vorderen Endocardkissens von der rechten Ventrikelwand sich zu entfernen beginnt, trifft man auf die rechte laterale Endocardverdickung. Nach hinten werden die Muskelbalken schwächer an der Scheidewand und an der Ventrikelwand. Hierauf wird das rechte Ende des hinteren Endocardkissens sichtbar. Es ist kürzer und dicker und ist im wesentlichen nichts anderes als eine starke Endocardverdickung an dem hinteren Schenkel der muskulären Scheidewand.

Wenn man die Untersuchung von links nach rechts anstellt, so findet man zuerst dünnere Endocardverdickungen über den länglich verlaufenden Muskelbalken. Weiter nach rechts werden dann die Endocardverdickungen in ihrer Mitte höher, hierauf verlieren sie ihre Muskelbalken im unteren Abschnitt. Endlich berühren sie einander und schliessen das Foramen ovale I. Hier verdickt sich das Endocard sowohl an dem unteren Ende der Vorhofscheidewand als auch an den seitlichen Rändern des Foramen ovale I. Das Foramen ovale I nimmt eine rundliche Form an. Die Ventrikularscheidewand wird höher, das Foramen interventriculare behält noch die rundliche Form. Als Fortsetzung der Endocardkissen findet man dünnere Endocardverdickungen am Rande des Foramen interventriculare, welche allmählich nach unten schwächer werden. Das hintere Endocardkissen geht in dem rechten Ventrikel sogleich verloren, aber das vordere Endocardkissen setzt sich noch weiter als ein Vorsprung an der Umschlagfalte zwischen Bulbuswand und vorderer Wand des rechten

Ventrikels fort. Dann wird dieser Vorsprung nach rechts hin niedriger und fehlt endlich fast völlig, nachdem die rechte laterale Endocardverdickung zum Vorschein gekommen ist.

In der Zeit von 14—15—15½ Tagen sind die Ventrikel sehr gross geworden, die linke Ventrikelwand dichter und die Muskelbalken dicker. Der Bulbus arteriosus mündet in den oberen und dicht am linken Ventrikel liegenden Teil des rechten Ventrikels ein.

Wenn man quer zum Ost. venos. schneidet, so sind die Endocardverdickungen sehr zellreich. Hier findet die Verschmelzung der vorderen und hinteren Endocardkissen statt; sie bilden nun eine mittlere Hauptendocardverdickung. Das linke und rechte Ende der verschmolzenen Endocardkissen wird länger. Der hintere Abschnitt des Endocardkissens liegt tiefer als der vordere, es richtet sich also ihre untere Fläche schief nach vorn unten. Die rechte laterale Endocardverdickung liegt mehr vorn und entwickelt sich stark. Die arterielle muskuläre Wand ist verdickt und das Endocard verdünnt. Im oberen Abschnitt des arteriellen Rohres, wo die Bulbuswülste miteinander verschmolzen sind, beginnen die muskulären Bestandteile einzutreten und teilen das Rohr in zwei Teile. Gerade an der Stelle wo die Bulbuswulstverschmelzung stattfindet, sieht man in den beiden Röhren drei Endothelschichtverdickungen. Im proximalen Abschnitt befinden sich bloss zwei aneinanderliegende Bulbuswülste, und an der übrigen Wand ist die Endothelschicht ganz dünn. In dem ganz distalen Abschnitt, wo das arterielle Rohr in zwei Teile geteilt ist, findet eine Abmeisselung der Endothelschichtverdickungen von oben nach unten durch die darin sich abspielende Blutkörperbildung statt.

Wenn man die Betrachtung von vorn nach hinten zu anstellt, so bemerkt man, dass die Bulbuswülste nach unten dünner, im rechten Ventrikel dann plötzlich wieder sehr dick, hierauf nochmals dünner werden. Die letzten Verdickungen sind die Cristaanlagen. Die laterale Cristaanlage liegt an der rechten Ventrikelwand mehr oben als die mediale. Gerade hinten an der lateralen Cristaanlage findet man die rechte laterale Endocardverdickung. Das rechte Ende des Endocardkissens zieht gegen die letztere hin. Die Unterfläche der verschmolzenen Endocardkissen verläuft nicht nur nach hinten unten, sondern auch nach links hinten unten. Das rechte Ende des hinteren Endocardkissens tritt an den hinteren Rand des Foramen interventriculare hinunter und stellt sich an dem hinteren Schenkel der interventrikularen Scheidewand als eine flache Endocardverdickung dar, welche für die Anlage der Cuspis medialis valv. tricusp. bestimmt ist.

Untersucht man von rechts nach links, so findet man zuerst an der oberen lateralen Ventrikelwand die dicke laterale Cristaanlage. Weiter links, sobald die rechte laterale Endocardverdickung an der lateralen Wand des Ost. venos. dextr. verschwunden ist, be-

merkt man nach vorn hin die bulboventrikulare Umbiegungsfalte, welche an ihrem unteren Rande eine schwache Endocardverdickung trägt. Letztere wird allmählich dicker und erweist sich als Ausläufer des vorderen Endocardkissens. Hierauf tritt das vordere und hintere Endocardkissen stärker hervor, welche beide zunächst noch ein kleines Foramen ovale I haben, später jedoch nicht mehr ein Loch, sondern bloss eine Spalte daselbst aufweisen. Das hintere Endocardkissen steht tiefer als das vordere. Das Foramen interventriculare ist nicht mehr rundlich, sondern von vorn nach hinten länglich, und sein vorderer Abschnitt ist weiter als der hintere.

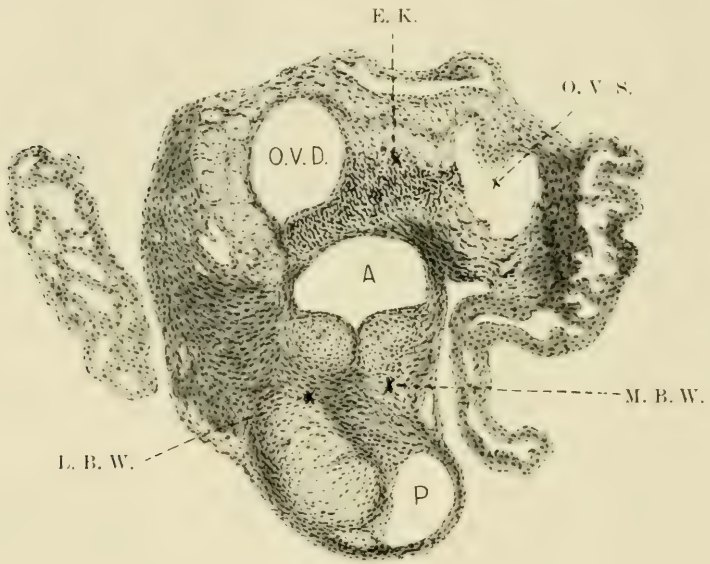

Fig. 1a.

Die mediale Cristaanlage liegt tiefer als die laterale. Im linken Ventrikel findet man zwei bereits verschmolzene Enden der vorderen und hinteren Endocardkissen, d. h. das Aortensegel der Mitralis. Sodann kommt die linke laterale Endocardverdickung.

Bei dem Embryo von 15 Tagen und 14 Stunden ist die Ventrikelwand dicker geworden. Das vordere und hintere Endocardkissen sind zellreicher und besser ausgebildet. Ihr Klappenteil ist länger und mehr abgeplattet. Die Aorta ist ziemlich weit nach links verschoben.

Wenn man von oben her Querschnitte zum Ostium venos. anlegt (Fig. 1), so ist das arterielle Rohr bis zur Einmündungsstelle in den rechten Ventrikel schon in zwei Teile geteilt. In ihrem distalen Abschnitt liegt die Aorta rechts und die A. pulm. links, und im

proximalen Abschnitt steht A. pulmon. vorn und die Aorta hinten. In dem proximalen Abschnitt der verschmolzenen Bulbuswülste findet man sie grossenteils von Herzmuskulatur ersetzt. Bei der Einmündung in den rechten Ventrikel ist die Aorta vorn von den beiden Bulbuswülsten, hinten und seitlich von dem konkaven mittleren Endocardkissen (Fig. 1 E. K.) und links vorn von der Bulbuswand umgrenzt (Fig. 1 a). Bald nachher sieht man die sich berührenden rechten und vorderen Endocardverdickungen. Hier ist die Aortenwand im vorderen Teile aus den beiden Bulbuswülsten, im rechten kurzen Teile aus der rechten lateralen Endocardverdickung (Fig. 1 R. L. E.),

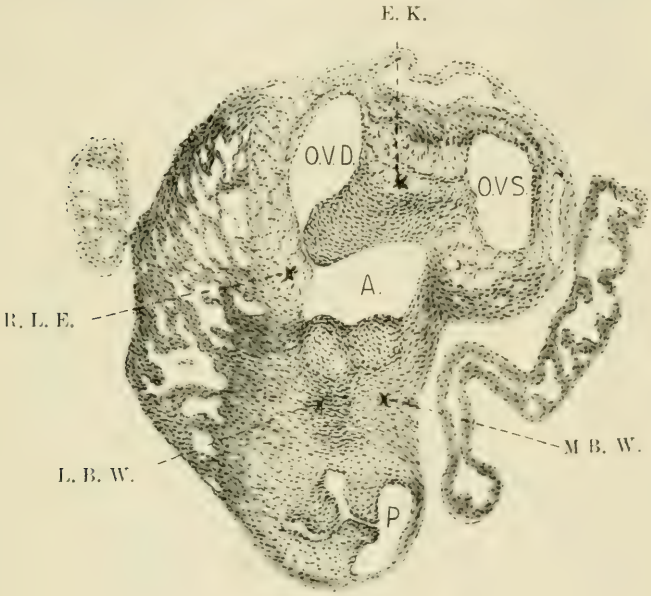

Fig. 1 b.

im hinteren Teile aus dem mittleren Endocardkissen, und in dem linken breiten Teile aus dem Übergangsteile zwischen der Bulbuswand und dem vorderen Schenkel der Ventrikelscheidewand gebildet (Fig. 1 b). Weiter unten vergrössert sich die rechte laterale Endocardverdickung, besonders nach vorn, und das Endocardkissen wird auch grösser. Das breite linke Ende des Endocardkissens setzt sich in dem seitlichen Teile an den vorderen und hinteren Wänden des linken Ventrikels an. Weiter unten wird das rechte Ende des Endocardkissens kürzer und dicker. Endlich wird es ganz dick und kurz und besteht hier hauptsächlich aus dem hinteren Endocardkissen. Von der vorderen Fläche aus sendet das letztere einen spitz zulaufenden

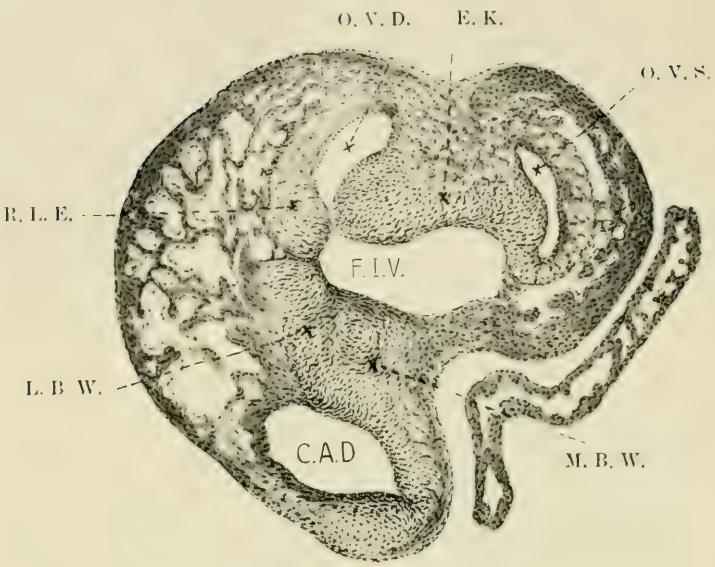

Fig. 1 c.

Fig. 1d.

Fortsatz nach dem oberen Rande der Ventrikelscheidewand gegen den medialen Bulbuswulst hin (Fig. 1 c u. d). Hierauf kommt die muskuläre Ventrikelscheidewand zum Vorschein. In dem linken Ventrikel stellt sich das linke Ende der Endocardkissen zweiköpfig dar, und ihm gegenüber steht die linke laterale Endocardverdickung. Ferner wird die rechte laterale Endocardverdickung im hinteren Teile dünner, und man entdeckt an dem hinteren Abschnitt des Ost. venos. dextr. bloss eine dünne Endocardverdickung beim hinteren Zipfel der Tricuspidalis.

Fig. 2a.

Stellt man die Beobachtung von vorn nach hinten an (Fig. 2 a—f), so sind die Bulbuswülste in dem rechten Ventrikel vereinigt. Die Herzmuskulatur dringt von beiden Seiten, nämlich sowohl von der rechten Kammerwand als auch von der Ventrikelscheidewand aus hinein (Fig. 2 a). Weiter hinten trennen sich die Fortsetzungen der Bulbuswülste mit den mächtigen Muskelbalken voneinander und werden schwächer. Wenn die laterale Cristaanlage nicht mehr zu sehen ist, tritt die rechte laterale Endocardverdickung mit den schwächeren Muskelbalken zutage. Gleich nachher liegt das rechte Ende des vorderen Endocardkissens oben an der Umschlagstelle zwischen der Aorten- und der Ventrikelwand (Fig. 2 c). Hinter dem Foramen interventriculare tritt das kleine Stück des rechten Endes

des hinteren Endocardkissens zwischen dem oben stehenden grossen rechten Ende des vorderen Endocardkissens und der unten liegenden dünnen Endocardverdickung an dem oberen Rande der Ventrikelscheidewand hervor (Fig. 2 d u. e). Hierauf wird das hintere Endocardkissen grösser und bildet endlich die ganze hintere Wand des Foramen interventriculare. Dann zeigt sich der hintere Schenkel der muskulären Ventrikelscheidewand, und auf ihrer rechten Seite bleibt das rechte Ende des hinteren Endocardkissens bloss als eine flache, besondere Endocardverdickung stehen (Fig. 2 f M. S. T.). Wenn man

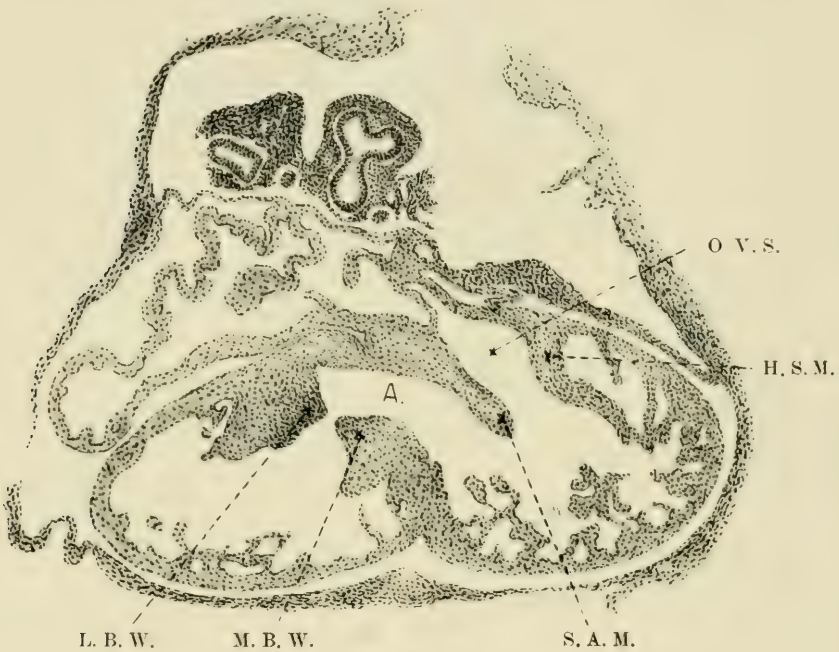

Fig. 2b.

von vorn her den linken Ventrikel zu betrachten beginnt, so findet man zuerst die mächtigen Muskelbalken an dem Übergang zwischen der linken Kammerwand und der Aortenwand. Danach trennt sich das Aortensegel der Mitralis von dem hinteren Segel und tritt das Ost. venos. sinistr. zutage. Dann fehlt den Muskelbalken der Zusammenhang mit dem Boden. Bei dem hinteren Segel bemerkt man in seinem kurzen oberen Abschnitt die Einfaltungsstelle der Ohrkanal- in die Ventrikelwand; in seinem langen unteren Abschnitt findet man bloss Muskelbalken. An seiner aurikularen Fläche ist das Endocard sehr dick, dagegen besitzt es an seiner ventrikularen Fläche fast nur eine Reihe von Endothelzellen. An dem Aortensegel

findet man zuerst ganz vorn dicke Muskelbalken. Hierauf bemerkt man weiter hinten in dem kurzen oberen Abschnitt auf der aurikularen Seite die Umschlagsstelle der Aorten- und Vorhofswand und in dem unteren grösseren Abschnitt bloss die Endocardplatte. Noch weiter hinten erreicht das Aortensegel die Muskelbalken von der hinteren Ventrikelwand wieder. Was die Ventrikelscheidewand anbetrifft, so findet man in dem rechten Ventrikel zuerst die starken Muskelbalken unter der medialen Cristaanlage entlang. Dann kommen die anderen mächtigen Muskelbalken an der Ventrikelscheidewand und werden

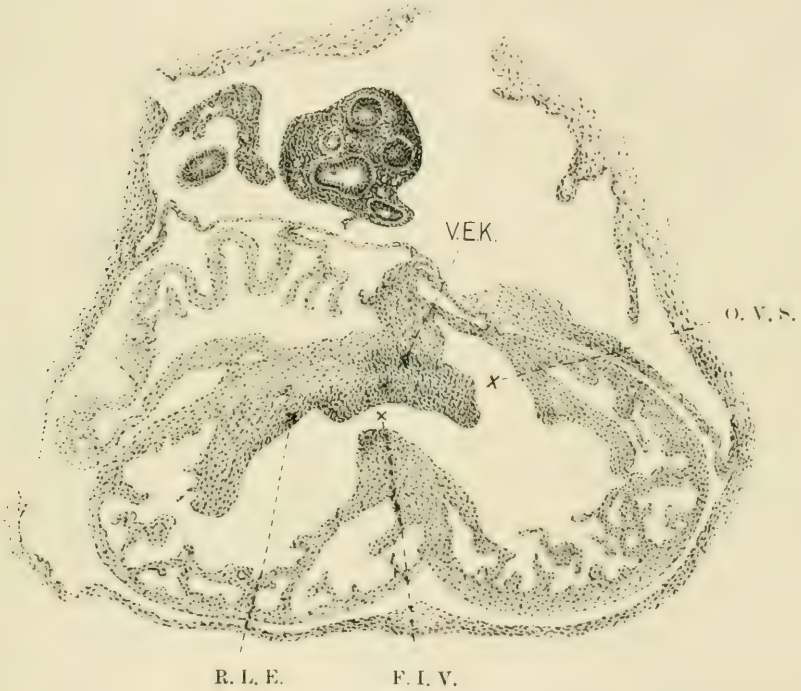

Fig. 2c.

wieder schwächer. In dem linken Ventrikel beobachtet man im vorderen Abschnitt der Ventrikelscheidewand die stärkeren, aber an Zahl geringeren Muskelbalken, im hinteren Abschnitt dagegen die schwächeren, dafür jedoch zahlreicheren. Im allgemeinen sind die Muskelbalken in dem linken Ventrikel stärker als in dem rechten.

Bei dem Embryo von 15 Tagen und 17 Stunden wird der rechte Ventrikel grösser, aber seine Entwickelung ist noch nicht vollendet. Die Wand des linken Ventrikels ist sehr kompakt, die des rechten dagegen noch mehr spongiös. Der Bulbusteil springt mehr

nach vorn vor als späterhin. In dem proximalen Abschnitt des Bulbus arteriosus sind die muskulären Wände der Aorta und der A. pulmon. noch nicht vollkommen geteilt.

Wenn man wiederum Querschnitte im Ost. venos. anlegt (Fig. 3 a—c), so ist der Eintritt der Herzmuskulatur in die verschmolzenen Bulbuswülste und die Bildung der Semilunarklappen noch nicht vollendet. An der Basis der muskulären Vorhofscheidewand ist der Eintritt ihres Muskels in die verschmolzenen Endocard-

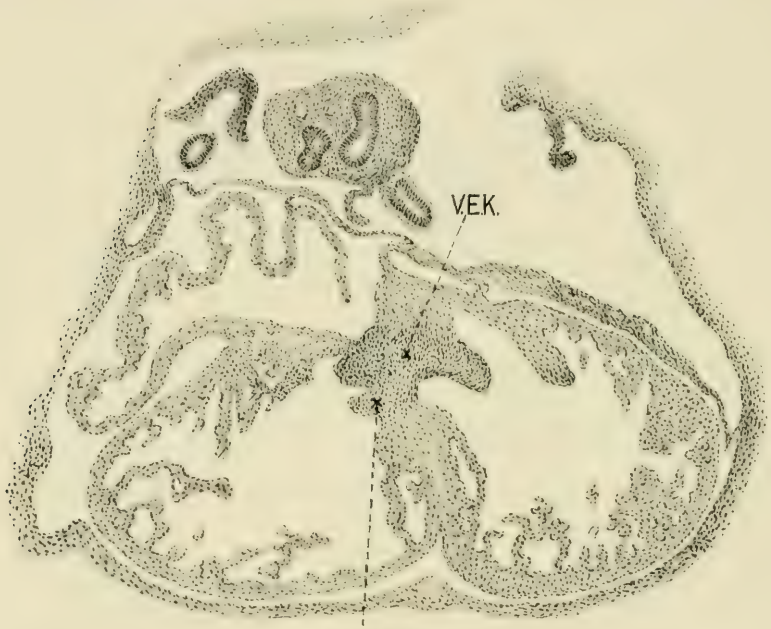

H. E. K.

Fig. 2 d.

kissen zu konstatieren. Die Endocardkissen werden dicker. Die Mündungsstelle der Aorta in den linken Ventrikel ist nicht so weit wie beim vorigen Falle und nimmt mehr eine rundliche Form an. Sie ist hier vorn von den beiden Bulbuswülsten, rechts, hinten und links von den verschmolzenen Endocardkissen und links vorn von der Umschlagstelle der Aorten- und Ventrikelwand begrenzt. Weiter unten ist die arterielle Ausflussbahn vorn von den verschmolzenen Bulbuswülsten, rechts, links und hinten von den verschmolzenen Endocardkissen mit der konkaven vorderen Fläche begrenzt (Fig. 3 a). Weiter unten kommt das rechte Ende der verschmolzenen Endocardkissen mehr nach vorn und nach links als in dem oberen Teile und

Fig. 2e.

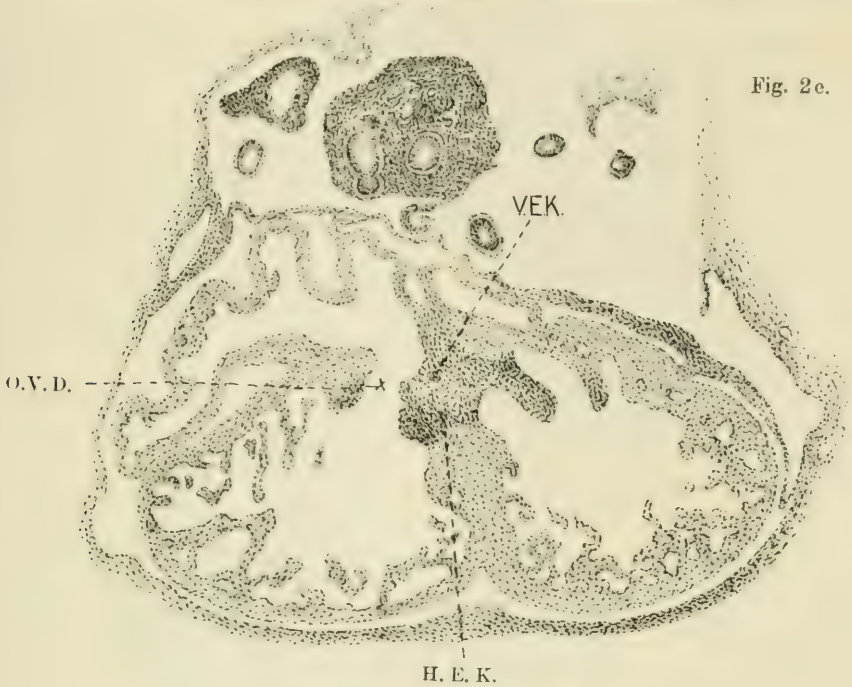

Fig. 2f.

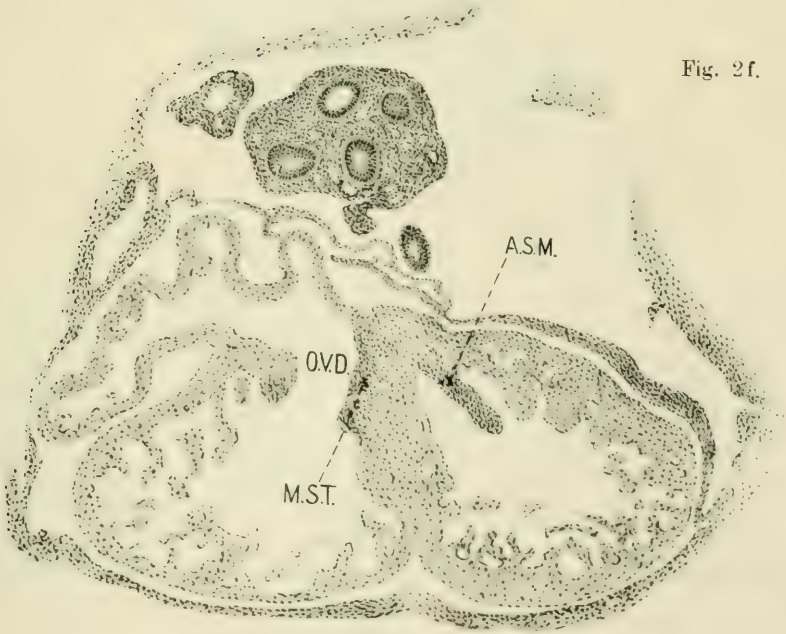

zieht sich das linke Ende mehr und mehr nach links. Noch weiter unten zieht sich das rechte hintere Ende der verschmolzenen Endocardkissen mehr nach vorn und nähert sich der Ventrikelscheidewand (Fig. 3 b). In dem oberen Teile liegt das rechte vordere Ende der verschmolzenen Endocardkissen an dem lateralen Bulbuswulst, dann kommt es zwischen die beiden Bulbuswülste und endlich an den medialen Bulbuswulst (Fig. 3 a, b, c). Wenn man die Betrachtung noch weiter nach unten ausdehnt, so bemerkt man den unteren Rand des Foramen interventriculare, und dort zieht ein

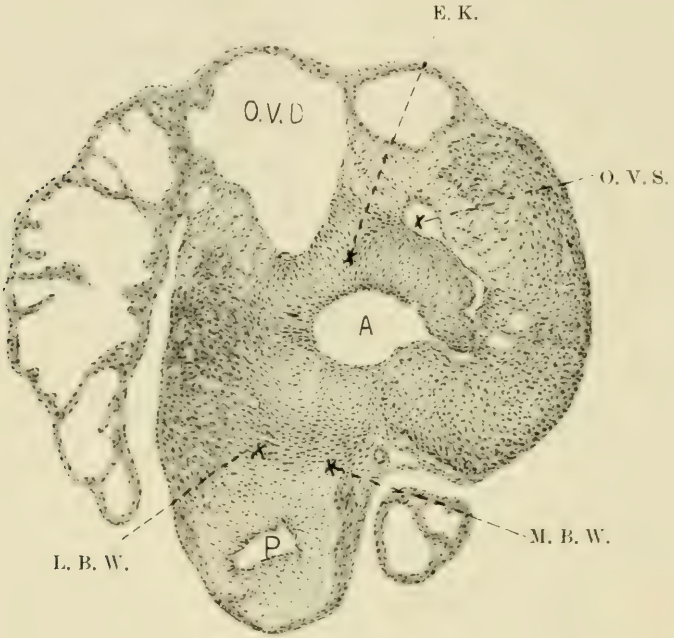

Fig. 3 a.

dicker hinterer Fortsatz der verschmolzenen Endocardkissen an der rechten Seite der muskulären Ventrikelscheidewand herab; er wird flacher und verschwindet endlich. Am vorderen Abschnitt dieser Fortsetzung der Endocardkissen beobachtet man das rechte Ende des vorderen Endocardkissens als besonderes Stück, welches nach unten kleiner wird und endlich unter dem Foramen interventriculare zwischen der rechten lateralen Endocardverdickung, der Fortsetzung des hinteren Endocardkissens und der medialen Cristaanlage verschwindet. Die Cristaanlagen, welche an der Eintrittsstelle in den rechten Ventrikel sehr dick gewesen sind, werden nach unten hin schwächer und trennen sich allmählich weiterhin. Man findet ferner

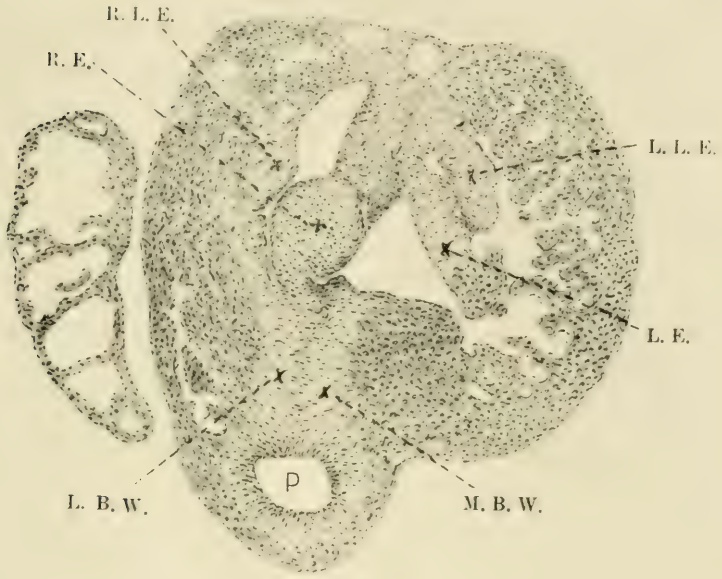

Fig. 3b.

Fig. 3c.

den Eintritt der Muskulatur in die Endocardkissen von der hinteren Ventrikelwand her. Ausserdem bemerkt man noch die Muskelbalken an den vorderen und hinteren Teilen des linken Endes der verschmolzenen Endocardkissen, wo das Segel an der Ventrikelwand anhaftet.

Wenn man die Untersuchung von vorn nach hinten vornimmt, so findet man zuerst die verschmolzenen Cristaanlagen mit den stärkeren Muskelbalken. Der Herzmuskel tritt in den oberen Abschnitt der verschmolzenen Cristaanlagen hinein. Weiter hinten ist die konkave Aortenwand hinten oben von der Bulbuswand gebildet, an deren rechtem Umfang das rechte Ende des Endocardkissens zu finden ist, und deren linker Umfang zu dem vorderen Schenkel der Ventrikelscheidewand hinüberreicht. Unten vorn wird die Aorta durch die Bulbuswülste begrenzt. Weiter hinten bemerkt man auf der Aussenseite des rechten Endes des Endocardkissens die rechte laterale Endocardverdickung. Letztere vergrössert sich zu einer von der oberen Ventrikelwand herabhängenden Endocardverdickung, und das rechte Ende des Endocardkissens entfernt sich von der rechten lateralen Endocardverdickung. Die linke Wand der Aorta, welche weiter hinten den vorderen Schenkel der Ventrikelscheidewand verloren hat, geht zur oberen Wand der linken Ventrikel über. Das rechte vordere Ende des Endocardkissens nähert sich sodann dem unteren Rande des Foramen interventriculare. Endlich verschmelzen sie miteinander. Damit wird das Foramen interventriculare durch das rechtsseitige Endocardkissen verschlossen. Zwischen der rechten lateralen Endocardverdickung und dem rechten Ende des Endocardkissens tritt das Ost. venos. dextr. hervor. Weiter hinten wird die rechte laterale Endocardverdickung dünner. Die arterielle Ausflussbahn befindet sich in dem linken Ventrikel, und die Ventrikelscheidewand wird hier in ihrem oberen Abschnitt aus dem hinteren rechten Ende des Endocardkissens und in ihrem unteren Abschnitt aus der muskulären Ventrikelscheidewand gebildet. Sodann wird die obere Ventrikelscheidewand, soweit sie aus dem Endocardkissen gebildet ist, kürzer, die muskuläre Scheidewand steigt darin auf der linken Seite unter allmählichen Zuspitzungen hinauf, und man bemerkt auf ihrer rechten Seite eine besondere Endocardverdickung zur Anlage des medialen Segels der Tricuspidalis. Ganz hinten findet man eine Endocardverdickung an der lateralen Wand der beiden Ventrikel zum hinteren Segel. In dem linken Ventrikel bemerkt man ein langes, dickes, nach lateral unten schief herabhängendes Ende der verschmolzenen Endocardkissen. In den vorderen und hinteren Abschnitten der linken Ventrikel beobachtet man je einen besonders dicken Muskelbalken.

Am 16. Tage ist das Foramen interventriculare durch die über dasselbe sich hinüberschiebenden rechtsseitigen Enden der verschmolzenen Endocardkissen gerade geschlossen. Die muskuläre Ven-

trikelwand wird mehr kompakt und der rechte Ventrikel wächst sehr stark.

Wenn man Horizontalabschnitte zum Ost. venos. legt, so sind Aorta und A. pulmon. bis zur Einmündung in den rechten Ventrikel vollkommen geteilt, und die Aorta ist dort vorn von der Aortenwand, welche schon muskulär geworden ist und von der muskulären Wand der A. pulmon. getrennt erscheint, begrenzt. Seitlich und hinten wird sie von dem Endocardkissen begrenzt, das in seinem oberen Abschnitt, besonders an seinem rechten Ende, durch die Muskelelemente der Aorten- und Vorhofswände hineingedrungen ist. Von dem hinteren Schenkel der Ventrikelscheidewand aus treten die Muskelelemente auch in das Endocardkissen hinein. Weiter unten beobachtet man eine Verschmelzung der rechten lateralen Endocardverdickung und des rechten Endes des vorderen Endocardkissens, das an dem hinteren Rande der Aortenmündung sich befindet. Die rechte laterale Endocardverdickung beteiligt sich nicht an der Schliessung der arteriellen Ausflussbahn. Hier wird die arterielle Ausflussbahn vorn durch den fast von Muskulatur ersetzten Bulbuswulst, rechts durch das rechte Ende des Endocardkissens, das gerade in diesem Stadium die arterielle Ausflussbahn von dem rechten Ventrikel abtrennt, und links durch das Aortensegel der Mitralis begrenzt. Weiter unten geht die arterielle Ausflussbahn mehr und mehr nach links hinüber, und der untere Abschnitt des Foramen interventriculare wird allmählich sichtbar. Das rechte Ende des vorderen Endocardkissens wird nach unten hin kleiner und steht zwischen der rechten lateralen Endocardverdickung und dem rechten Ende des hinteren Endocardkissens. Nachdem hierauf das kleine rechte Ende des vorderen Endocardkissens endlich verschwunden ist, sieht man hier nur den grossen hinteren Abschnitt der verschmolzenen Endocardkissen an der Ventrikelscheidewand, welcher das Material für das mediale Segel der Tricuspidalis liefert, der dickere vordere Abschnitt der rechten lateralen Endocardverdickung bildet den grossen lateralen Abschnitt des vorderen Segels und die hintere dünnere Endocardverdickung das hintere Segel. Die verschmolzenen Bulbuswülste und die Cristaanlagen sind hier durch die Muskelelemente fast vollkommen ersetzt.

Von vorn betrachtet, sind die Semilunarklappen ziemlich vollkommen gebildet, aber in der Aorta bleiben sie etwas zurück. Hier liegen die Aortensemilunarklappen an dem vorderen Endocardkissen. In dem Ventrikel sind die Muskelbalken alle sehr stark entwickelt, aber in dem rechten Ventrikel sind sie lockerer als in dem linken. In dem Ventrikel trennt sich die arterielle Ausflussbahn von dem rechten Ventrikel zuerst durch das rechte Ende des vorderen Endocardkissens. Weiter hinten, dort, wo das Ost. venos. dextr. zutage tritt, sieht man zwischen den beiden Ventrikeln das hintere Endocardkissen unterhalb des vorderen Endocardkissens, welches in seinem

oberen Abschnitt von den Muskelelementen der Vorhof- und Aortenwand durchsetzt ist. Hierauf kommt das hintere Endocardkissen stärker zum Vorschein, und endlich besteht die Zwischenwand der beiden Ventrikel aus dem hinteren Endocardkissen. Noch weiter hinten tritt die muskuläre Scheidewand zutage, und an ihrer rechten Seite liegt die Endocardverdickung.

Wenn man sagittal schneidet, so sind die Semilunarklappen der A. pulmon., wie man sieht, an Ort und Stelle gebildet und ziemlich gut abgemeisselt. Der Eintritt der Muskelelemente der Vorhofs- und Aortenwand in das vordere Endocardkissen ist noch nicht vollendet.

Am 17. Tage ist die muskuläre Ventrikelwand kompakt geworden.

Wenn man Querschnitte am Ost. venos. anlegt, so erscheinen Aorta und A. pulmon. vollkommen getrennt. Die Gefässwand besteht bloss aus der Muskelschicht und der darüber liegenden einen Reihe von Endothelzellen. Die Semilunarklappen bestehen aus dem embryonalen Bindegewebe, aber sie sind dünner und fester. Die Muskelelemente treten von der muskulären Aorten- und Vorhofswand aus in das vordere Endocardkissen eine Strecke weit hinein. Der obere Abschnitt des vorderen Endocardkissens beteiligt sich an der Semilunarklappenbildung. Die Endocardverbindungen sind dünner, aber fester geworden. Die Aorta wird an ihrer Einmündungsstelle in den Ventrikel vorn von ihrer an die A. pulmon. angrenzenden muskulösen Wand, rechts hinten von der Aorto-Aurikularfalte, welche den hinteren Schenkel der Ventrikelscheidewand erreicht, links hinten von dem linken Ende der verschmolzenen Endocardkissen gebildet. In ihrem Lumen stehen drei Semilunarklappen aneinander. Das linke Ende der verschmolzenen Endocardkissen wird länger und schmäler. Die arterielle Ausflussbahn wird weiter und rückt nach links in den linken Ventrikel hinein. Wenn die aorto-aurikulare Falte verschwindet, so tritt das rechte Ende des vorderen Endocardkissens hervor, deren vorderes kleines Stück mit der rechten lateralen Endocardverdickung das vordere Segel der Tricuspidalis bildet. Weiter unten bemerkt man vorn die unteren Abschnitte der zwei Semilunarklappen, der linken und der rechten. Rechts liegt das rechte Ende der verschmolzenen Endocardkissen, das sich an die rechte Semilunarklappe anschliesst, und hinten liegt der hintere Schenkel der muskulären Ventrikelscheidewand. Links steht das Aortensegel der Mitralis schief, und vorn liegt die vordere Wand des linken Ventrikels. Weiter unten bemerkt man vorn die Semilunarklappen nicht mehr. Die arterielle Ausflussbahn ist rechts von der muskulären Ventrikelscheidewand, d. h. dem unteren Rand des Foramen interventriculare, vorn von der vorderen Wand des linken Ventrikels und links von dem Aortensegel gebildet. Ausserdem findet man in beiden Ventrikeln die sehr ausgeprägten Papillarmuskeln.

Wenn man die Untersuchung in der Richtung von vorn nach hinten anstellt, so findet man die muskuläre Wand des rechten Ventrikels spongiös mit mehreren dicken Muskelbalken. Die Semilunarklappen befinden sich an Ort und Stelle. Sobald die Crista supraventricularis verschwindet, tritt das vordere Segel der Tricuspidalis, das zum grossen Teile aus embryonalen Bindegeweben besteht, hervor. Die Aorta, welche gerade über der Crista supraventricularis gelegen ist, erscheint mehr nach links über der Ventrikelscheidewand. Die rechte Aortenwand rückt allmählich mehr nach links vor, so dass sie endlich auf die Ventrikelscheidewand gelangt, und die Aortenwand geht nach und nach in die Ventrikelwand über. Weiter hinten tritt das Ost. venos. dextr. hervor. An letzterem liegt lateral die rechte Ventrikelwand mit der rechten lateralen Endocardverdickung und medial die Aortenwand mit dem rechten Ende der verschmolzenen Endocardkissen über der muskulären Ventrikelscheidewand. Weiter hinten treten die verschmolzenen Endocardkissen hervor, und zwar in der Ventrikelscheidewand. Dann wird das Endocardkissen in der Ventrikelscheidewand wieder kürzer, und ganz hinten beobachtet man nur die muskuläre Ventrikelscheidewand mit der Endocardverdickung an ihrer rechten Seite. In dem hinteren Abschnitte des rechten Ventrikels sieht man ein dünnes Segel der Tricuspidalis. In dem linken Ventrikel kann man den vorderen und hinteren Papillarmuskel finden, und die Ventrikelscheidewand ist nicht mehr so muskelbalkenreich, sondern vielmehr kompakt.

Zusammenfassung.

Ungefähr am 9. Tage nach der Belegung lässt das Herz schon seine ursprüngliche Gestalt erkennen; es gestaltet sich hufeisenförmig und lässt den rechten und linken Schenkel unterscheiden. Zwischen den beiden Schenkeln sieht man eine Furche bloss im oberen Teile. Hier kann man keine muskuläre Ventrikelscheidewand finden. Die Entwickelung der Muskelbalken ist hier ganz mangelhaft. Die Innenseite der Herzwand ist vielmehr glatt, erscheint nicht mehr so ausgeprägt spongiös

wie späterhin und ist mit Endothelzellen ausgekleidet. Zwischen der Endothelzellenschicht und der muskulären Wand entdeckt man einen mit gallertartiger Masse gefüllten Zwischenraum. Hierauf zeigt sich schon ungefähr am 11. Tage, dass die Muskelbalken sich stark entwickelt haben, dass sie ein spongiöses Aussehen darbieten, wie Rathke, Gegenbauer, Bernays u. a. es beschrieben haben, und dass der mit gallertartiger Masse gefüllte Raum sehr schmal wird. Im Ohrkanal findet man nur zwei besondere Endocardverdickungen, worauf Thompson, Rathke u. a. hingewiesen haben, aber der übrige Abschnitt des Ohrkanals ist auch mit dicken Endocard bekleidet. Später, etwa am 12. Tage, erscheinen 4 ausgeprägte Endocardverdickungen, d. h. die vordere und die hintere sind die grösseren (Endocardkissen nach Born, Endothelkissen nach Schmidt, Atrioventrikularlippen nach Lindes etc.), die rechte und linke die kleineren (Endocardkissen, Endocardhöcker etc.), wie dies Bernays, His, Greil Tandler u. a. beschrieben haben. Die Endocardverdickungen sind eigentlich nicht lappenförmig, sondern besondere Verdickungen in dem mit dem dicken Endocard ausgekleideten Ohrkanal, wie dies Rathke schilderte, und die Endothelzellen vermehren sich in den mit gallertartiger Masse gefüllten Raum hinein. Dagegen wird das Endocard in dem Ventrikel allmählich dünner. Bald tritt die Entwickelung der Muskelbalken in der mit der gallertartigen Masse gefüllten Zwischenschicht ein. Eine Anzahl der stärkeren Muskelbalken wächst auch gerade von der Grenze des Ohrkanals und der Ventrikelwand heraus, sodann dringt die Endothelschicht ebenfalls zwischen die Muskelbalken hinein und hüllt die letzteren ein. Auf solche Weise bleiben die Endocardverdickungen und Muskelbalken in Zusammenhang. Dieser entsteht zwischen dem Klappensegel und dem Papillarmuskel nicht durch ein späteres Zusammenwachsen, wie dies Bernays behauptet, sondern ist, wie dies Schmidt betont, von vorne-

herein vorhanden. Sodann tritt die Faltenbildung zwischen dem Ohrkanal und der Ventrikelwand durch das Heraufwachsen der linken Ventrikelwand ein und man bemerkt die herabhängenden, mit Endocard überdeckten muskulären Falten, welche durch Muskelbalken mit der Ventrikelwand verbunden sind. Zwischen den Blättern der muskulären Falten tritt das embryonale Bindegewebe ein; man entdeckt Blutgefässe darin. Es ist somit nicht richtig, bei der Klappenbildung im Sinne Bernays' erstes, zweites und drittes Stadium zu unterscheiden. Hierauf folgt die Substitution der Muskeln in den Falten und dem oberen Teile des Muskelbalkens, der durch das Bindegewebe zum Sehnenfaden wird — das vierte Stadium nach Bernays. Aus dem unteren Abschnitt des Muskelbalkens wird der Papillarmuskel gebildet.

Als Anlage der Atrioventrikularklappen erscheinen, wie oben erwähnt, vier Endocardverdickungen. Die rechte Endocardverdickung steht mehr vorn als die linke.

Hier drängt sich zunächst die Frage auf, aus welchem Teile die drei Segel der Tricuspidalis entstehen. Wenn man für das vordere Segel der Tricuspidalis das rechte Ende des vorderen Endocardkissens als Ursprung nehmen wollte, so würde man wegen der lateralen Ausbreitung der Klappe einer Schwierigkeit begegnen, so dass man wie Rokitansky an eine Verrückung der Klappenzipfel denken muss. His hat angenommen, dass das vordere und hintere Segel der Tricuspidalis aus der rechten lateralen Endocardverdickung entstehe. Wenn man die Sache genau betrachtet, so liegt der kleine mediale Teil des vorderen Segels der Tricuspidalis an dem medialen Rande der Atrioventrikularöffnung, und man bemerkt da manchmal bei Missbildung einen besonderen kleinen Zipfel zwischen dem vorderen und sogenannten medialen Segel der Tricuspidalis. Ferner steht das rechte Ende der vorderen Hälfte des gespaltenen Aortensegels der Mitralis beim Offenbleiben des Foramen

ovale l. in Verbindung mit dem vorderen Segel der Tricuspidalis, oder doch einem besonderen Zipfel dieses Segels, wie dies schon Rokitansky wiederholt betonte. Es scheint demgemäss bei der Bildung des vorderen Segels der Tricuspidalis nicht nur die rechte laterale Endocardverdickung, wie His meint, sondern auch noch irgend ein anderer Bestandteil sich zu beteiligen. Soll man hier die Beteiligung des unteren Endes des hinteren rechten Bulbuswulstes annehmen, wie dies Born, Mall u. a. tun? Erstens sind die Richtungen des Bulbuswulstes und des medialen Stückes des vorderen Tricuspidalissegels ganz verschieden. Zweitens begegnet man der Schwierigkeit, die Verbindung des rechten Endes der vorderen Zipfel des Aortensegels und des vorderen Segels der Tricuspidalis beim Offenbleiben des Foramen ovale l. zu erklären. Drittens zeigt das mikroskopische Bild eine andere Entwickelungsweise. Das rechte Ende des vorderen Endocardkissens berührt die rechte laterale Endocardverdickung, der vordere Abschnitt der atrioventrikularen Öffnung wird durch diese zwei Bestandteile umschlossen, der Bulbuswulst beteiligt sich dagegen gar nicht daran, wie Röse schon betont. Nach meinen Untersuchungen beteiligt sich der vordere Abschnitt der rechten lateralen Endocardverdickung zusammen mit dem kleinen rechten Ende des vorderen Endocardkissens an der Bildung des vorderen Segels der Tricuspidalis (V. S. T.). Es nimmt also das rechte Ende des vorderen Endocardkissens an der Bildung des medialen Segels der Tricuspidalis nicht teil entgegen His, Born, Röse u. a., sondern das mediale Segel (M. S. T.) wird, wie Rokitansky u. a. annehmen, bloss aus der hinteren Endocardverdickung der verschmolzenen Endocardkissen aufgebaut. An der Stelle, wo später das hintere Segel der Tricuspidalis (H. S. T.) sich bildet, findet man eine dünnere, besondere Endocardverdickung als hinteren Ausläufer des late-

ralen Endocardkissens. In dem linken Ventrikel wird das hintere Segel der Mitralis (H. S. M.) allein aus der linken lateralen Endocardverdickung und das Aortensegel (A. S. M.) aus dem linken Ende beider verschmolzenen Endocardkissen aufgebaut, wie dies allbekannt ist. Die linken Enden der vorderen und hinteren Endocardkissen werden in ihrer Mitte gegeneinander genähert und verschmelzen miteinander zu einer endocardialen Platte, welche an den vorderen und hinteren Rändern mit Muskelbalken versehen ist. Es ist demnach das Aortensegel der Mitralis im Mittelteile, wie dies Born und Röse darlegen, von vorneherein bindegewebiger Natur. Das linke Ende des hinteren Endocardkissens erhält also die Sehnenfäden von den hinteren Papillarmuskeln aus, und das linke Ende des vorderen Endocardkissens erhält sie von dem vorderen Papillarmuskel aus, und gerade dieses Bild ist beim gespaltenen Aortensegel der Mitralis zu konstatieren.

Die Erklärung der Verteilung der venösen Klappenzipfel und der zugehörigen Papillarmuskeln stiess bisher wegen der Mannigfaltigkeit der Anordnungen der Papillarmuskeln auf anscheinend unüberwindliche Schwierigkeiten. Das hebt auch Mall in seiner letzten Arbeit noch einmal ausdrücklich hervor. Aber gleichzeitig betont er, dass in Wirklichkeit der Unterschied zwischen dem Klappenapparat des linken und demjenigen des rechten Ostium venosum gar nicht so gross ist, wie man gewöhnlich anzunehmen pflegt. Und in einer Anmerkung zu seiner Arbeit hebt er hervor, dass man bei der Entwickelung der Endokardkissen beiderseits nicht zwei Kissen, nämlich das laterale Kissen und das aus Verschmelzung des vorderen und hinteren Kissens beiderseits entstehende mediale Kissen unterscheiden sollte, sondern besser vier Kissen, nämlich je zwei mediale, entsprechend den beiden rechten und den beiden linken Enden des vorderen und hinteren Endocardkissens und je zwei laterale, da in gewissen Stadien der Ent-

wickelung das laterale Endocardkissen beiderseits in je eine vordere und hintere Anlage zerlegt zu sein scheint. Für das rechte laterale Endocardkissen kann ich diese Zweiteilung während der embryonalen Entwickelung nur bestätigen, während am linken lateralen Endocardkissen diese Zweiteilung weniger ausgesprochen zu sein scheint. Hält man nun daran fest, dass jederseits vier Endocardkissen, nämlich zwei mediale und zwei laterale gebildet werden, so erscheint es natürlich, dass auch entsprechende Papillarmuskelgebiete abzugrenzen sein werden. Mall hat mit Recht hervorgehoben, dass die Bezeichnung der Papillarmuskeln in Zukunft nach den zugehörigen Klappen erfolgen müsste. Es fragt sich nun, ob wir beim Erwachsenen eine solche Sonderung der Papillarmuskeln nach ihren entwickelungsgeschichtlichen Beziehungen zu den Klappen noch vornehmen können. Ich glaube in der Tat, dass das möglich ist, wobei man nur zu berücksichtigen hat, dass auch zwischen den Papillarmuskelgebieten Verschmelzungen stattfinden. Nur gerade umgekehrt wie bei den zugehörigen Endocardkissen. Im folgenden möchte ich das genauer ausführen:

Wie oben hervorgehoben, verschmelzen linkerseits die beiden medialen Endocardkissen zum Aortensegel der Mitralis, welcher Zipfel in Zukunft besser als medialer Zipfel denn als vorderer Zipfel zu bezeichnen wäre. Die beiden lateralen Endokardkissen, falls überhaupt eine Trennung angedeutet ist, verschmelzen zum lateralen Zipfel, wie dieser ebenfalls besser statt hinterer Zipfel genannt würde. Jedes der vier Endocardkissen hat seine spezielle Papillarmuskelgruppe. Von diesen sind nun die Papillarmuskeln des vorderen medialen und des vorderen lateralen Endocardkissens zur sogenannten vorderen Papillarmuskelgruppe, welcher Ausdruck durchaus zutreffend ist, verbunden. Die Papillarmuskeln des hinteren medialen und lateralen Endocardkissens sind in der hinteren Papillarmuskel-

gruppe vereinigt. Es verschmelzen also, wenn man so sagen will, die Papillarmuskeln in umgekehrter Richtung wie die Endocardkissen. Für die letzteren gilt die mediale und laterale Verschmelzung, für die ersteren die vordere und hintere Verschmelzung. Das erscheint eigentlich selbstverständlich, wenn man die verschiedene Funktion des Klappengebiets und der Papillarmuskeln in Betracht zieht, bei gekreuzter Verschmelzung oder gekreuzter Stellung wird die Einstellung des Klappenapparates am besten zustande kommen.

Was die rechte Seite anbetrifft, so habe ich schon oben ausgeführt, dass hier die beiden vorderen Endocardkissen, das mediale vordere Endocardkissen und das laterale vordere Endocardkissen, wenn man so den vorderen Abschnitt des lateralen Endocardkissens bezeichnen will, zum vorderen Tricuspidalissegel verschmelzen. Der Ausdruck vorderes Segel ist hier durchaus angebracht. Dagegen bleiben der hintere Abschnitt des lateralen Endocardkissens und das hintere mediale Endocardkissen getrennt und geben zur Bildung eines hinteren lateralen und eines hinteren medialen Segels Veranlassung, welche Ausdrücke auch besser statt der bisherigen Benennungen „hinteres" und „mediales Segel" gebraucht werden sollten. Beide Segel sind hintere, das eine lateral, das andere medial gelagert.

Wie verhält es sich nun mit den Papillarmuskeln auf der rechten Seite? Auch hier haben bereits frühere Autoren, so in letzter Zeit wieder Mall, auf die Wichtigkeit der entwickelungsgeschichtlichen Beziehungen hingewiesen. Nach den Ausführungen Malls, denen ich durchaus zustimmen kann, gehört zu dem vorderen medialen Endocardkissen der sogenannte mediale Papillarmuskel, der im Gebiet der Crista supraventricularis, d. h. also der Schenkel des Bulbusseptums verankert ist, und auf die räumlichen Beziehungen hinweist, welche die Schenkel des Bulbusseptums mit dem vorderen medialen Endo-

cardkissen gewinnen. Während dieser mediale Papillarmuskel, der besser als vorderer medialer Papillarmuskel bezeichnet würde, meist sehr unbedeutend ist, entwickelt sich der vordere laterale Papillarmuskel ungewöhnlich kräftig und bildet den Hauptpapillarmuskel des rechten Ventrikels. In der Literatur wird er bald als vorderer Papillarmuskel, bald im Gegensatz zum medialen mehr vorn gelegenen Papillarmuskel als hinterer Papillarmuskel bezeichnet.

Meines Erachtens nach dürfte er nur als vorderer lateraler Papillarmuskel bezeichnet werden. Ganz ähnliche Verhältnisse finden wir im Gebiete der hinteren Klappen. Von den zugehörigen Papillarmuskeln pflegt das Papillarmuskelgebiet des hinteren lateralen Endocardkissens stärker entwickelt zu sein als das des hinteren medialen, wenn auch beide überhaupt nur eine geringe Entwickelung zeigen. Meist ist diese laterale hintere Papillarmuskelgruppe in noch höherem Grade als wir es sonst an den Papillarmuskelgruppen zu sehen gewohnt sind, in zahlreiche kleine Zacken gespalten. Am wenigsten entwickelt pflegt die Papillarmuskelgruppe des hinteren medialen Segels zu sein, oder kann häufig so gut wie völlig fehlen. Bemerkenswert sind nun die Verschmelzungsvorgänge zwischen diesen vier Papillarmuskelgebieten, die, wenn sie überhaupt zustande kommen, ebenfalls gekreuzt zur Verschmelzung der Endocardkissen selbst verlaufen; während im linken Ventrikel gerade die beiden vorderen Papillarmuskelgruppen unter sich verschmelzen, und ebenso die hinteren Papillarmuskelgruppen, bleibt eine solche Verschmelzung auf der rechten Seite wenigstens im Gebiet der vorderen Papillarmuskelgruppen vollständig aus. Hier verschmelzen aber gerade die beiden zugehörigen vorderen Endocardkissen, die links, wo die Papillarmuskeln verschmelzen, getrennt bleiben. Auch zwischen den beiden hinteren Papillarmuskelgruppen finden keine eigentlichen Verschmelzungen statt. Dagegen treten nun umgekehrt sowohl die beiden medialen Pa-

pillarmuskeln wie auch die beiden lateralen Papillarmuskeln oder der vordere laterale mit dem hinteren medialen Papillarmuskel in eine gelegentliche engere räumliche Verbindung, wenn auch von wirklichen Verschmelzungen, wie auf der linken Seite, kaum die Rede sein kann.

So haben wir also eine gewisse Übereinstimmung in der Verteilung der Segel und der zugehörigen Papillarmuskeln in beiden Ventrikeln, nur mit dem Unterschied, dass die Verschmelzung der Segel rechts an anderer Stelle stattfindet wie links, und demgemäss auch die links zu beobachtende typische Verschmelzung der Papillarmuskelgruppe auf der rechten Seite ebenfalls anders verläuft oder ganz unterbleibt.

Hält man nun zur klareren Bezeichnung der verschiedenen Klappen und ihrer zugehörigen Papillarmuskeln an den Bezeichnungen: linke mediale und linke laterale Klappe, linke vordere und linke hintere Papillarmuskelgruppe, rechte vordere Klappe, rechte hintere laterale und rechte hintere mediale Klappe sowie zwei rechten medialen und zwei rechten lateralen Papillarmuskelgruppen fest, so fragt sich schliesslich, wie nun die Verteilung des Reizleitungssystems zu dieser Auffassung passt. Nachdem durch Tawara gezeigt worden ist, dass das Reizleitungssystem gerade die Papillarmuskelgebiete mit dem Atrioventrikularknoten verbindet, müssen auch die Verzweigungen dieses Systems zu den oben angenommenen Papillarmuskelgruppen in Beziehung gesetzt werden können. Linkerseits ist das nun ohne weiteres möglich, da ja die vorderen medialen und lateralen Papillarmuskeln und andererseits die hinteren medialen und lateralen Papillarmuskeln zu je einer Gruppe verschmolzen sind, zu denen je ein Ast des linken Tawara-schen Schenkels als vorderer und hinterer Ast verläuft. Diese Äste streben entweder direkt dem Verschmelzungsgebiet der Papillarmuskelgruppen zu oder verlaufen zunächst zu den medialen Muskeln, um an ihnen vorbei dann weitere Äste

zu den lateralen Muskeln der vorderen und hinteren Gruppe zu senden.

Wie steht es nun rechts? Hier läuft der rechte Schenkel wie schon Tawara hervorgehoben hat — dicht hinter dem vorderen medialen Papillarmuskel herab. Wegen der Kleinheit des Muskels geht gewöhnlich ein kleiner, vielfach schon rückläufiger Seitenast zu ihm ab, während der Hauptstamm weiterverläuft, um dem vorderen lateralen Papillarmuskel zuzustreben. Dieser als der kräftigste Papillarmuskel bekommt auch die Hauptmasse der spezifischen Muskelfasern zugeschickt. Bei den Huftieren ist der Muskelbalken, welcher diese Überleitung versorgt, als Moderatorband bekannt. Ehe aber der rechte Schenkel das Gebiet des vorderen lateralen Papillarmuskels erreicht, gibt, er — wie Tawara gerade am Herz der Huftiere geschildert hat — einen neuen rückläufigen Zweig ab, welcher dem Gebiet des hinteren medialen Papillarmuskels zustrebt, aber sich auch im Gebiet des vorderen medialen Papillarmuskels auflöst. Der Hauptast geht weiter zum vorderen lateralen Papillarmuskel und dann an ihm vorbei durch brückenartige Verbindungen zum hinteren lateralen Papillarmuskel. So können wir in ähnlicher Weise wie links eine Zweiteilung des rechten Schenkels festsellen. Diese Zweitteilung verläuft aber entsprechend den andersartigen Verschmelzungstypen der rechtsseitigen Papillarmuskelgruppen gerade umgekehrt wie links. Während der linke Schenkel sich in einen vorderen und hinteren Ast teilt, der zur vorderen und hinteren Papillarmuskelgruppe zieht, sehen wir rechts eine Teilung in einen medialen und lateralen Schenkel eintreten, von denen der mediale zu den beiden medialen Papillarmuskelgebieten, der laterale zu den beiden lateralen Papillarmuskelgebieten führt. Diese Feststellungen scheinen mir in Berücksichtigung dessen, was bereits Retzer und Mall über die Wichtigkeit der Topographie des Reizleitungssystemes gesagt haben, von Bedeutung zu sein.

Auch Mönckeberg hat das Reizleitungssystem sozusagen als Wegweiser bei der Deutung von Herzmissbildungen benutzt. Da nun der vordere mediale Papillarmuskel rechts eine Art Grenzstein bildet, hinter welchem der rechte Tawarasche Schenkel verläuft und an welchem die Ausläufer des Bulbusseptums herabziehen, so müssen sich Verschiebungen im Bulbussystem auch in Verschiebungen der Entfernungen zwischen rechtem Tawaraschen Schenkel und Entwickelung des medialen Papillarmuskels äussern, soweit letzterer aus dem Bulbusseptum selbst mit hervorgeht, oder die Schenkel des Bulbusseptums müssen als besondere Leiste noch weiter nach vorn zu erkennen sein. Jedenfalls glaube ich, dass man unter Berücksichtigung der entwickelungsgeschichtlichen Beziehungen der vier Papillarmuskelgruppen des rechten Ventrikels zu den Endocardkissen einerseits, zum Reizleitungssystem und Bulbusseptum andererseits leichter als bisher Störungen in der Entwickelung deuten können wird. Darauf hat bereits Aschoff ganz kurz auf der Tagung der Pathologischen Gesellschaft in Marburg hingewiesen.

Bevor ich auf die Schliessungsart des Foramen interventriculare, d. h. auf die Trennungsweise der Aorta und des rechten Ventrikels eingehe, möchte ich zuerst die Entwickelung der Endocardkissen und des Bulbusseptums erwähnen. Ungefähr am 13. Tage kommt der Ohrkanal mehr nach rechts zwischen die beiden Ventrikel zu liegen, und der Bulbus wird mehr nach links an den linken Ventrikel hin verschoben. Dann wird zwischen der hinteren Wand des Bulbus und der vorderen Wand des Ohrkanals eine Wandfalte in dem rechten Ventrikel gebildet. Andererseits steht an der vorderen Ohrkanalwand das vordere Endocardkissen, welches eine konkave untere Fläche hat und an dem linken längeren Ende in dem linken Ventrikel mit den Muskelbalken in Verbindung steht, während das rechte, kürzere und dickere Ende, das gerade an dieser Falte zwischen

Bulbus und Ohrkanal liegt, keinen Muskelbalken aufweist. Hinten und unten von dem vorderen Endocardkissen liegt das hintere Endocardkissen. Sein längeres linkes Ende trägt Muskelbalken, dagegen das kürzere rechte Ende gar keine. Dieses rechte Ende des hinteren Endocardkissens liegt am hinteren Rande des Foramen interventriculare. Späterhin werden die beiden Enden der Endocardkissen länger und zellreicher, und das hintere Endocardkissen erfährt eine starke Verdickung. Im Stadium von 15 Tagen und 14 Stunden bemerkt man am hinteren Rande des Foramen interventriculare nicht nur eine Verdickung, sondern auch einen Vorsprung des hinteren Endocardkissens in das Foramen hinein. Diese Endocardverdickung, d. h. das rechte Ende des hinteren Endocardkissens, setzt sich an der muskulären Ventrikelscheidewand weiter unten fort zur Anlage des medialen Segels des Tricuspidalis. Andererseits beobachtet man um diese Zeit eine stärkere Entwickelung der muskulären Ventrikelscheidewand. Am 9. Tage bemerkt man noch keine bedeutende muskuläre Ventrikelscheidewand. Hierauf tritt die Entwickelung der Ventrikel ein, sie buchten sich nach unten aus, die Muskelbalken an Ort und Stelle entwickeln sich stärker, und man kann zwischen den beiden Ventrikeln die muskuläre Ventrikelscheidewand nachweisen. Man bemerkt zwischen den beiden Ventrikeln nicht nur die muskuläre Scheidewand nach dem Lumen zu, sondern auch äusserlich eine tiefe Furche. Die gespaltene Herzspitze verschmilzt später darüber und bildet einen schön abgerundeten Apex. Der freie obere Rand der muskulären Ventrikelscheidewand ist nach oben konkav, ihre vorderen und hinteren Teile steigen nach oben zu dem Endocardkissen auf, d. h. dem vorderen und hinteren Schenkel der Ventrikelscheidewand. Was die Bulbuswülste betrifft, so hat man sie seit den Forschungen von Baer, Rathke, His, Born, Tandler u. a. sehr genau studiert. Nach diesen Autoren soll der mediale Bulbuswulst (der vordere Bulbuswulst oder

der Bulbuswulst A) in seinem proximalen Abschnitt mehr links vorn stehen und der laterale Bulbuswulst (der hintere Bulbuswulst, der Bulbuswulst B) mehr rechts hinten. Nach meinen Untersuchungen war der Bulbus in der ganz frühen Embryonalperiode einfach mit einem Endothelrohr ausgekleidet, der Zwischenraum zwischen dem Endothelrohr und der muskulösen Bulbuswand war ziemlich weit und mit einer flüssigen Masse angefüllt. Etwa am 11. Tage bemerkt man die besonderen Endothelschichtverdickungen im Bulbus, d. h. die Bulbuswülste. Die Ausbildung der Bulbuswülste beginnt vom oberen Abschnitt des Bulbus aus. Die Muskelwand wird dann dicker und die Endothelschicht im übrigen Teile relativ dünner. Die beiden Bulbuswülste werden höher und fangen von oben nach unten an miteinander zu verschmelzen. Gerade an der Stelle, wo die beiden Bulbuswülste miteinander verschmelzen, beobachtet man eine andere Endothelschichtverdickung an der übrigen Bulbuswand, welche zwischen den beiden verschmolzenen Bulbuswülsten liegt und eine dünne Endothelschicht gehabt hat. Es stellen demnach die Lumina der beiden geteilten Kanäle eine Y-Form dar. Hierauf erfolgt das Einwuchern des Muskelgewebes in die verschmolzenen Bulbuswülste hinein, endlich wird der Bulbus vollständig in zwei Röhren geteilt, d. h. in Aorta und A. pulmonalis. Sodann bemerkt man eine Blutkörperchenbildung in den Endothelschichtverdickungen des Y-förmigen Kanallumen, und zwar in der Richtung von oben nach unten gehend, wodurch das Lumen zur rundlichen Form abgemeisselt wird. Im proximalen Abschnitt liegen die Bulbuswülste kurz nach dem Austritt aus dem Ventrikel links und rechts, worauf schon His hingewiesen hat. Weiter unten konnte ich keine bedeutende Verlagerung in den Ventrikel konstatieren. Der mediale Bulbuswulst verläuft am Rande des Foramen interventriculare weiter nach unten und etwas nach hinten. Hierauf gehen die Bulbuswülste zur Anlage der Crista supraventricularis über. Die

mediale Anlage geht an der Ventrikelscheidewand nach unten etwas hinten und die laterale am vorderen Teile der rechten Atrioventrikularöffnung auf der lateralen Wand des rechten Ventrikels und schief nach unten hinten.

Wie wird nun das Foramen interventriculare geschlossen? Die vollständige Schliessung desselben kommt erst am 16. Tage zustande, wie dies Born, Minot u. a. auch beim Kaninchen betonten. Ich möchte hier zunächst darauf aufmerksam machen, dass sich der Querschnitt des proximalen Teiles des Bulbus nicht rund, sondern länglich oval darstellt. Kurz vor diesem Zeitpunkt, im Stadium von 15 Tagen und 17 Stunden, bemerkt man, dass der hintere Abschnitt der Einmündung des Bulbus, d. h. der Aortateil, ziemlich weit nach links über der muskulären Ventrikelscheidewand liegt, dass also die laterale Wand des Bulbus vor der Atrioventrikularöffnung ziemlich nahe bei der muskulären Ventrikelscheidewand sich befindet. Das rechte Ende der verschmolzenen Endocardkissen, welches oben an der hinteren lateralen Wand der Aorta und gerade hinter dem lateralen Bulbuswulste steht, wächst schief nach links unten, d. h. zunächst zwischen den beiden Bulbuswülsten, dann zum medialen Bulbuswulst und endlich zur Ventrikelscheidewand hin. So wird die Trennung der arteriellen Ausflussbahn von dem rechten Ventrikel vollzogen. Die Pars membranacea wird nicht von dem Bulbusseptum gebildet, wie Lindes, His, Born u. a. lehren, sondern, wie Preisz schon betonte (er sagt: „Sein Vorhandensein bei Mangel des Sep. aortic., ferner der innige Zusammenhang des häutigen Septums mit den beiden [dem medialen und vorderen] Zipfeln der Tricuspidalis beweisen zur Genüge, dass die Pars membranacea nicht aus dem Sept. aortic., sondern aus dem Sept. intermedium hervorgeht") durch das rechte Ende der verschmolzenen Endocardkissen, aus dem auch der bis jetzt sogenannte mediale Zipfel und der mediale Abschnitt des vorderen Zipfels der

Tricuspidalis entstehen. Bezüglich der Bildung der Aortensemilunarklappen schliesse ich mich der Anschauung Malls an. Die hintere Aortensemilunarklappe wird im oberen Abschnitt des vorderen Endocardkissens gebildet, und zwar gerade dort, wo die Abmeisselung der Endothelwülste unten aufhört.

Im Anschluss an die obigen entwickelungsgeschichtlichen Ausführungen möchte ich noch ganz kurz auf die **Defektbildungen im Ventrikelseptum** eingehen. Bekanntlich hat hier Rokitansky verschiedene Formen unterschieden, die er folgendermassen einteilt:

A. völligen Defekt des Septums,
B. Defekt des hinteren Septums,
C. Defekt des vorderen Septums.
    1. des ganzen vorderen Septums,
    2. des hinteren Teiles des vorderen Septums.
        a) Defekt neben anomaler Stellung der art. Gefässstämme,
        a) Defekt neben normalem Kaliber der art. Gefässstämme,
        b) Defekt bei Stenose oder Atresie der Lungenarterie,
        b) Defekt neben normaler Stellung der art. Gefässstämme.
    3. Im vordersten Teile des vorderen Septums.
D. Defekt an anderen ungewöhnlichen Stellen.
E. Defekt in anomalen Septen.

Spätere Autoren haben, wie das besonders Herxheimer in dem Schwalbeschen Handbuch in der Morphologie der Missbildungen zusammenfassend ausführt, die Anschauungen Rokitanskys entsprechend den veränderten entwickelungsgeschichtlichen Kenntnissen wohl modifiziert, aber doch in dem

einen Punkte Rokitanskys Untersuchungen immer von neuem bestätigt, dass in der Tat der häufigste Defekt des Septums nicht die Pars membranacea betrifft, sondern den hinteren muskulären Abschnitt des vorderen Teils des Septums. Im allgemeinen wird dieser Defekt auf ein mangelhaftes Wachstum der Scheidewand zurückgeführt. Ich will aber hier auf die Frage, ob eine solche Hemmungsmissbildung des Ventrikelseptums für sich allein vorkommen kann, oder ob sie immer von einer falschen Entwickelung des Bulbusseptums begleitet, bezw. bedingt ist, nicht genauer eingehen, sondern verweise diesbezüglich auf die Arbeit von Orth, dem ich in bezug auf die Selbständigkeit der Missbildungen durchaus zustimme, und auf die zusammenfassende Darstellung bei Herxheimer. Vielmehr möchte ich mich hier nur mit der Frage beschäftigen, ob eine so komplizierte Einteilung der Septumdefekte, wie sie Rokitansky gegeben hat, noch notwendig erscheine, und ob nicht diese Defektbildungen überhaupt von anderen Gesichtspunkten aus, als dem einer mangelnden Wachstumsenergie derselben betrachtet werden sollten, nachdem wir wissen, dass das Septum sozusagen keine sekundäre Neubildung ist, sondern vielmehr der einfache Effekt einer Leistenbildung bei Ausbuchtung der Ventrikel. Wenn wir die Defektbildungen der Ventrikelscheidewand ganz verstehen wollen, müssen wir voranstellen, dass normalerweise der physiologische Defekt, wenn man so sagen darf, nämlich das Foramen interventriculare in einer bestimmten Grösse angelegt wird, und dass dieses Foramen interventriculare später durch die sich überlagernden rechtsseitigen medialen Endocardkissen verdeckt wird, welche Überdeckung durch die Verschmelzungen der Bulbuswülste, die an den vorderen Rand des Foramen interventriculare sich anheften, mit dem rechtsseitigen medialen Endocardkissen wesentlich gefördert wird.

Fragen wir uns nun, unter welchen Umständen Defekt-

bildungen in der Ventrikelscheidewand zustande kommen können, so hätten wir da zwei Hauptgruppen zu unterscheiden:

I. Abnorme Durchbrechungen der Scheidewand selbst. Diese würden der Gruppe D von Rokitansky entsprechen, nämlich Defekten an ungewöhnlichen Stellen des Septums.

II. Defektbildungen, die mit dem Foramen interventriculare in Zusammenhang stehen. Hierzu würden, wie später auszuführen, die Gruppen A, B, C 1, C 2 des Rokitanskyschen Schemas gehören.

Was die erste sehr seltene Hauptgruppe anbetrifft, so muss man nach den Darstellungen in der Literatur und den bildlichen Wiedergaben die eine wichtige Feststellung machen, dass diese Durchbrechungsdefekte, wie ich sie nennen möchte, gar nicht so willkürlich im Septum gelagert zu sein scheinen, sondern eine ganz bestimmte Stelle bevorzugen, wie ich das auch mit einem Fall aus der Sammlung des hiesigen pathologischen Instituts belegen kann.

Es handelt sich um das Herz einer 50jährigen Frau (S. 1029, 1892), ohne genauere Bezeichnung klinischer Angaben (Trägerin ging an einem Darmcarcinom zugrunde). Hier fand sich mitten im Septum ventriculorum ein schlitzförmiger Defekt, der auf der linken Seite dicht unterhalb der Teilungsstelle des linken Schenkels des Reizleitungssystems in seinen beiden Ästen seinen Anfang nahm, und auf der rechten Seite in dem Gebiet zwischen vorderem und hinterem medialen Papillarmuskel sich öffnete. Hier waren die Beziehungen zu dem Reizleitungssystem nicht sicher festzustellen, jedenfalls beweist die Lage dieses Defektes, dass er durch eine Durchbrechung der bei der Aushöhlung der Ventrikel zurückbleibenden Trennungsleiste entstanden sein muss, und es ist leicht verständlich, dass diese Defekte gerade dort entstehen, wo die Wand am dünnsten ist, d. h. unterhalb der Verzweigung des Reizleitungssystems bzw. zwischen demselben. Es würde in Zukunft darauf zu achten sein, ob diese Defekte regelmässig unterhalb der Teilungsstelle des linken Schenkels liegen oder nicht.

Was die zweite Hauptgruppe anbetrifft, so hob ich schon oben hervor, dass meiner Meinung nach dieselbe die drei ersten Gruppen des Rokitanskyschen Schemas umfasst. Ich

möchte sie aber in etwas anderer Weise einteilen: nämlich 1. in Defektbildungen bei normaler Anlage des Foramen interventriculare, 2. in Defektbildungen bei zu weiter Anlage des Foramen interventriculare.

Was die erste Gruppe, d. h. diejenige mit normaler Anlage des Foramen interventriculare anbetrifft, so könnten hier Defektbildungen wiederum auf zweierlei Weise zustande kommen, nämlich a) dadurch, dass der Verschluss des Foramen interventriculare durch die rechtsseitigen medialen Endocardkissen ausbleibt, entweder wegen falscher Stellung des Ohrkanals oder mangelhafter Anlage der medialen Endocardkissen allein, b) dadurch, dass infolge Verschiebung des Bulbusseptums nach vorn die Verschmelzung der Bulbusschenkel mit den vorderen medialen Endocardkissen unterbleibt und die dadurch bedingte Förderung des Verschlusses des Ostium interventriculare fortfällt.

In beiden Fällen hätten wir es mit einem reinen Defekt der Pars membranacea zu tun und zwar im zweiten Falle mit gleichzeitiger Verschiebung des Bulbusseptums.

Viel häufiger aber sind nun Fälle der zweiten Gruppe, nämlich solche mit zu weiter Anlage oder Ausweitung des Foramen interventriculare. Dasselbe kann so weit angelegt sein, dass man von einem vollständigen Septumdefekt sprechen könnte. Solche Fälle sind in der Literatur genügend beschrieben Oder das Foramen interventriculare ist zwar zu weit angelegt, aber es besteht doch ein deutliches Septum.

Worauf die abnorme Weite des Foramen interventriculare zurückzuführen ist, ist natürlich sehr schwer zu sagen, wird aber wohl mit einer abnormen Entwickelung des arteriellen Schenkels der Herzschleifen überhaupt in Verbindung gebracht werden müssen. Die abnorme Weite des Foramen interventriculare kann zu verschiedenen Gestaltungen desselben führen, und es ist wohl zu verstehen, dass die daraus resultierenden

Missbildungen bzw. Defektbildungen ganz verschieden aussehen müssen, je nachdem die Erweiterung sich mehr nach hinten oder nach vorn erstreckt. Im ersteren Falle entstehen die relativ seltenen, von Rokitansky so genannten Defektbildungen des hinteren Septums, die besser als abnorm weite Anlage des Foramen interventriculare mit Verlagerung nach hinten zu bezeichnen wäre. Der Verschluss des zu grossen Foramens durch die Endocardkissen bleibt da natürlich aus. Der Defekt liegt direkt unterhalb der beiden Ostia venosa. Auch hierfür kann ich einen Fall aus der hiesigen Sammlung anführen:

Zu weites Foramen interventriculare mit Verschiebung nach hinten. Defekt im sogenannten hinteren Teil des Ventrikel-Septums nach Rokitansky. Transposition der arteriellen Gefässe.

Es handelt sich um ein Kinderherz, welches in der Sammlung ohne genauere klinische Angaben vorgefunden wurde. Neben einem zu weiten Foramen interventriculare besteht ausserdem noch eine Transposition der Gefässe. Die Beschreibung des Herzens folgt anbei.

Ein ovales Herz. Es ist von rechts oben nach links unten verlängert. Sulcus long. ant. verläuft fast parallel an der linken Seitenlinie und endet in der Incisura cordis, welche rechts vom Apex cordis liegt. Sulcus long. post. liegt mehr rechts und verläuft in einer nach rechts konvexen Krümmung. Die Herzspitze ist nach links unten gerichtet und abgerundet. Die Aorta führt in den rechten Ventrikel und steht in ihrem unteren Abschnitt rechts vorn; A. pulmon. geht in den linken Ventrikel und liegt hinten links. Der Querschnitt der Aorta und A. pulmon. ist länglich-schmal, wie wenn sie von beiden Seiten her gepresst worden wären. Conus arterios. dextr. ist sehr dick, aber flach. Die Ventrikelwand ist im allgemeinen relativ stark entwickelt, besonders die des linken Ventrikels. Hier ist zunächst zu beobachten, dass die Vorhofscheidewand in ihrem hinteren Teile mehr links und die Ventrikelscheidewand mehr nach rechts an der lateralen Wand des rechten Ventrikels steht. Zwischen den beiden Scheidewänden ist ein Defekt mit konkavem unterem Rand über dem oberen und hinteren Abschnitt der Ventrikelscheide-

wand zu konstatieren. Der linke Ventrikel ist sehr geräumig. Das Aortensegel ist relativ klein. Zwischen dem hinteren Papillarmuskel des Aortensegels und der Ventrikelscheidewand bemerkt man noch einige Papillarmuskeln, welche Sehnenfäden zu dem medialen Abschnitte des vorderen und medialen Segels der Tricuspidalis senden, die durch den Defekt in den linken Ventrikel hineintreten. Der rechte Ventrikelraum ist sehr klein, sein unterer Teil ist in ausgedehntem Masse verwachsen; es ist nur eine ganz kleine hintere und seitliche Ventrikelwand zu beobachten. Der rechte Ventrikel führt also einerseits zum Conus, andererseits durch den Defekt über die Ventrikelscheidewand in den linken Ventrikel hinein. Das vordere Segel der Tricuspidalis steht mehr links und vorn. Sein medialer Teil ist verkümmert und besitzt nur einige Sehnenfäden, welche teils von der Ventrikelscheidewand, teils von den Papillarmuskeln im linken Ventrikel entspringen. Auch das mediale Segel ist nicht vollkommen gebildet, sein Hauptteil liegt in dem linken Ventrikel. Die Sehnenfäden seines linken Abschnittes entspringen von den Papillarmuskeln in dem linken Ventrikel und die des rechten Abschnittes von dem unteren hinteren Rand des Defektes. Conus arteriosus dextr. ist wieder geräumig. Der laterale Schenkel der Crista supraventricularis verläuft mehr oben und der mediale Schenkel an dem vorderen freien Rande des Defektes. Das rechte Ost. venos. ist sehr eng. Die Berührungsstellen der rechten und linken Semilunarklappen der Aorta und A. pulmon. stehen mehr rechts. Der Sinus coronar. ist ziemlich weit. Der rechte Vorhof ist geräumiger als der linke, und sein hinterer Abschnitt erweitert sich nach links hinten über den hinteren Teil der Ventrikularscheidewand. Das Foramen ovale ist im vorderen Teile nicht vollkommen geschlossen.

Einen derartigen Defekt hat Rokitansky als Defekt des hinteren Septums bezeichnet.

Wenn man hier einmal eine embryologische Betrachtung anstellt, so kann man leicht begreifen, dass die Verlagerung der Aorta und der A. pulmon. in der ungenügenden Drehung des Bulbusseptums in umgekehrter Richtung seinen Grund hat. Noch merkwürdiger aber ist der Defekt zwischen den beiden Ventrikeln. Zuerst bemerkt man, dass das Foramen interventriculare zu weit gebildet ist. Der rechte Ventrikel ist sehr mangelhaft entwickelt. Die Vorhofscheidewand liegt nicht auf der Ventrikelscheidewand, sondern weicht in einem Winkel von ihr nach links ab. Das Aortensegel ist von kleiner Bildung, und die Ost. venos. sind ebenfalls relativ eng. Es müssen somit die mangelhaft entwickelten Endocardkissen nicht genügend nach rechts verschoben worden sein. In solcher Weise ist der Defekt der Ventrikelscheidewand unausgefüllt geblieben. Das rechte Ende der Endocardkissen, d. h. die medialen Abschnitte des vorderen und medialen Segels der Tricuspidalis, hängen wegen der mangelhaften Verschiebung des Ohrkanals nach rechts in den linken Ventrikel herab und finden dort ihre Ansatzstelle.

Häufiger als diese abnorme Weite des Foramen interventriculare mit Ausdehnung nach hinten ist die abnorm weite Anlage mit Ausdehnung nach vorn. Diese Defektbildungen entsprechen im wesentlichen den Defektbildungen im hinteren Abschnitt des vorderen Septumteils im Sinne Rokitanskys. Hierbei muss man aber noch die Lage des Bulbusseptums berücksichtigen. Die Regel pflegt zu sein, dass in solchen Fällen die Bulbusschenkel an der vorderen Umrahmung des zu weiten Foramen interventriculare herabziehen, was natürlich nur mit einer Verlagerung des Septums nach vorn, d. h. also mit einer gleichzeitigen Stenosierung der Pulmonalis möglich ist. Dabei kann ein Teil der Pars membranacea am hinteren Umfang des zu grossen Foramen interventriculare gebildet sein, aber die Weite des Foramen ist zu gross, als dass eine vollständige Überdeckung möglich wäre. So bleibt also ein Defekt vor der mehr oder weniger verkümmerten Pars membranacea bestehen. Für diese häufigen Fälle der Defektbildungen mit gleichzeitiger Stenose der Pulmonalarterien möchte ich folgenden Fall aus der hiesigen Sammlung anführen.

Zu weites Foramen interventriculare mit Verschiebung des Bulbusseptums nach vorne.

Verbreiterung des Herzens, besonders nach rechts oben. Die linke Seitenlinie verläuft mehr rundlich. Die Incisura cordis liegt links von der Herzspitze. Apex cordis befindet sich unter dem rechten Ventrikel. Conus arteriosus dexte. steht mehr quer als gewöhnlich. Die Aorta ist relativ weit, dagegen verjüngt sich A. pulmon. nach unten. Die Aorta ascendens steht mehr gerade und mehr rechts. Der linke Ventrikel ist relativ sehr klein. Die linke Ventrikelwand ist dünner als die rechte. Die mediale Anheftungsstelle des Aortensegels liegt ziemlich weit hinten. In der vorderen Partie der Pars membranacea findet man einen grossen Defekt. Im rechten Ventrikel ist der Conusteil sehr eng, und die Crista supraventricularis befindet sich scheinbar ganz vorn. An den Stellen, wo gewöhnlich die beiden Schenkel der Crista supraventricularis vorhanden sind, bemerkt man eigentümliche, voneinander getrennte Muskelleisten. Der

mediale Abschnitt des vorderen Segels der Tricuspidalis ist verkümmert; er ist von dem medialen besonderen Muskelleisten nach unten weit entfernt, so dass zwischen beiden der oben erwähnte Defekt sich vorfindet. Der mediale Abschnitt des Aortensegels geht in den medialen Teil des vorderen Segels der Tricuspidalis über. Der rechte Vorhof ist grösser als der linke, und die Vorhofscheidewand ist gegen die Ventrikelscheidewand schief gestellt. Die beiden venösen Ostien gestalten sich relativ eng, gleichwohl sind die Atrioventrikularklappen der Aorta hinten rechts und links von normaler Grösse, die der Pulmonalis sind undeutlich gebildet. Sinus coronar. ist eng.

Endlich sind hier die Fälle zu nennen, wo die Schenkel des Bulbusseptums nicht an der vorderen Umrandung des zu weiten Foramen interventriculare herabziehen, sondern quer über dasselbe hinweg. Je normaler der Verlauf der Bulbussepten bleibt, um so leichter wird es dann zu einem Verschluss der Pars membranacea, gleichzeitig aber zu einem Defekt v o r dem medialen Bulbusschenkel kommen. Einen Fall doppelter Durchbrechung kann ich im folgenden mitteilen:

Doppelte Defektbildung im Ventrikelseptum. Überquerung des zu weiten Foramen interventriculare durch den medialen Bulbusschenkel.

Sehr breites Herz, besonders nach rechts. Die Herzspitze befindet sich unter dem linken Ventrikel. Aorta ascendens verläuft mehr schief und ist kürzer als gewöhnlich. Ihre Einmündung ist länglich oval und sehr schmal. Die Aorta ist viel dünner als die A. pulmon., welche sehr weit, aber kürzer als gewöhnlich ist. Das Bindegewebe zwischen Aorta und A. pulmon. ist weniger locker als gewöhnlich. Ductus Botalli ist offen und sehr weit, aber ganz kurz. Zwischen Ductus Botalli und A. subclavia sinistr. befindet sich eine Stenose der Aorta, die enger als der Ductus Botalli ist. A. pulmon. steht fast gerade. Conus arteriosus liegt ebenfalls senkrecht, er ist sehr gross, aber relativ flach und steht mehr rechts. Er ist nach vorn erweitert. Der rechte Ventrikel steht mehr vorn und der linke ist mehr nach hinten gedrängt. Der rechte Ventrikel ist sehr geräumig; die Ventrikelwand ist dick, besonders in ihrem hinteren Abschnitt. Der linke Ventrikel ist ebenfalls weit, vor allem in seinem hinteren Abschnitt. Seine Wand dagegen ist sehr dünn, sogar dünner als im

rechten Ventrikel. Im oberen Abschnitt der Ventrikelscheidewand befinden sich ein vorderer und ein hinterer Defekt hintereinander, welche durch einen dicken Muskelbalken getrennt sind. Dieser dicke Muskelbalken entspricht dem medialen Schenkel der Crista supraventricularis und verläuft in der Richtung des Bulbusseptums nach unten zum oberen Rand der Ventrikelscheidewand. Der kleinere vordere Defekt führt, vom linken Ventrikel aus gesehen, in den Conus arteriosus, der grössere hintere Defekt befindet sich in dem vorderen Teil der Pars membranacea. Das Aortensegel der Mitralis ist lang und schmal. Es liegt höher und mehr nach hinten. Die mediale Anheftungsstelle liegt ganz hinten am hinteren Rande des hinteren Defektes. Die laterale Anheftungsstelle liegt an der hinteren oberen Fläche des abnormen Muskelbalkens. In dem rechten Ventrikel ist der Conus arteriosus sehr weit, besonders nach vorn links. An seiner linken Wand findet man mehrere dicke Muskelbalken mit den dazwischen vorhandenen Vertiefungen. An der linken oberen Wand bemerkt man den kleineren rundlichen Defekt gerade vor dem medialen Schenkel der Crista supraventricularis. Letztere ist stark entwickelt und steht mehr unten, der laterale Schenkel dagegen mehr oben. Die obere Wand des rechten Ventrikels ist rings um das Ost. venos. nach oben hin ausgebuchtet. Das vordere Segel der Tricuspidalis ist in zwei Teile geschieden; der kleinere mediale Zipfel befindet sich links vorn und setzt sich in den medialen Abschnitt des Aortensegels fort; der grössere laterale Zipfel findet sich an dem lateralen Rand des Ost. venos. dextr. Das verkümmerte mediale Segel der Tricuspidalis liegt an der hinteren medialen Wand. Unter dem medialen Zipfel des vorderen Segels der Tricuspidalis und hinter dem medialen Schenkel der Crista supraventricularis bemerkt man den grösseren rundlichen Defekt im oberen Abschnitt der Ventrikelscheidewand. Der schief nach hinten unten links stehende Vorhof ist relativ klein, das Foramen ovale ist offen. Das linke venöse Ost. ist relativ sehr eng, das rechte dagegen etwas weiter; die linken Atrioventrikularklappen sind mangelhaft entwickelt. Die Semilunarklappen der Aorta sind klein; die Berührungsstelle der linken und rechten Klappen befindet sich mehr rechts als gewöhnlich.

Aus den obigen Ausführungen dürfte hervorgehen, dass man in der Tat mit der Annahme eines zu weit angelegten Foramen interventriculare unter der Berücksichtigung des verschiedenen Verlaufs der Bulbussepten, die oberhalb des Reizleitungssystems vorkommende Defektbildung einheitlich erklären kann.

Da ich nun einmal das Reizleitungssystem gestreift habe, möchte ich hier nur kurz auf einen Fall hinweisen, bei dem

eine Transposition der venösen Ostien bestand, wie die nachfolgende Beschreibung zeigt:

Transposition der venösen Ostien mit Transposition der beiden Schenkel des Reizleitungssystems. Korrigierte Transposition der grossen Gefässe.

Das Herz zeigt eine etwas schlanke Gestalt. Der Sulcus long. ist mangelhaft entwickelt und verläuft mehr gerade. Die rechte Seitenlinie ist stärker gekrümmt, und in ihrem unteren Abschnitt findet man eine seichte Krümmung nach innen. Incisura cordis ist nicht zu finden. Apex cordis steht unterhalb des linken Ventrikels und ist nach unten gerichtet. Die Aorta entspringt links vorn am linken Ventrikel und verläuft mehr gerade. Ihr Conusteil ist etwas erhaben. Nach Abgabe von A. subclav. sinistr. verengt sich die Aorta. A. pulmon. entspringt aus dem rechten Ventrikel rechts hinten und ist sehr weit. Conus arterios. dextr. fehlt. Der Vorhof liegt in normaler Stellung und die Herzohren umfassen von beiden Seiten Aorta und A. pulmon. Der linke Ventrikel ist sehr gross und buckelig entwickelt. Die linke Ventrikelwand ist relativ viel dicker als die rechte, besonders die vordere Wand. Die Ventrikelscheidewand zeigt sich auch in ihrem vorderen Abschnitt sehr dick. Der linke Ventrikelraum breitet sich schiefer von unten links nach rechts oben aus als gewöhnlich. Ost. venos. sinistr. steht oben rechts hinten. An der Einmündungsstelle der Aorta in den linken Ventrikel findet man eine Crista supraventricularis, wie sonst in dem rechten Ventrikel des normalen Herzens. Ferner finden sich im linken Ventrikel auch drei Klappensegel an dem Ost. venos. sinistr. Das vordere und das „mediale" Klappensegel ist gut ausgebildet, das hintere dagegen ganz klein. In dem medialen Abschnitt des vorderen Segels bemerkt man einen kleinen Einschnitt, durch den ein kümmerlicher, kleiner Zipfel abgetrennt wird. Über dem Übergangsgebiet zwischen dem vorderen und dem „medialen" Segel beobachtet man die Pars membranacea sept. ventricul. Die Papillarmuskeln sind sehr schlecht entwickelt. Die rechte Ventrikelwand ist sehr dünn. Hier fehlt eine Crista supraventricularis und ausserdem findet man an dem hinten oben stehenden Ost. venos. dextr. bloss zwei Klappensegel. Der mediale Abschnitt des vorderen Segels geht in eine sehr schmale Pars membranacea der Ventrikelscheidewand über. Die zwei Papillarmuskeln sind schlecht entwickelt. Ost. venos. sind im allgemeinen sehr gross, Ost. venos. dextr. ist etwas kleiner als Ost. venos. sinistr. Die Klappen des linken Ost. venos. zeigen eine Verdickung, aber keine Insuffizienz oder Stenose. Die Semilunarklappen der Aorta sind verdickt und

kleiner als die der Pulmonalis; in A. pulmon. stehen sie rechts, vorn und hinten, in Aorta links, vorn und hinten. Das Foramen ovale ist geschlossen. V. ca. superior verläuft schräger nach vorn als gewöhnlich und verjüngt sich nach oben stärker. Sinus coronar. öffnet sich weiter.

Es befindet sich demnach der Vorhof in der normalen Stellung; die beiden Ventrikel sind miteinander verwechselt. Aorta und A. pulmonalis befinden sich in falscher Stellung. Das Zustandekommen dieser Missbildung muss man auf ein ganz frühes Entwickelungsstadium zurückdatieren, in dem der Herzschlauch seine eigentliche Krümmung ausführt. Die beiden Schenkel des Herzschlauches sind in ihrer Lage vollständig miteinander vertauscht, wie Lochte dies geschildert hat. Der in normaler Stellung befindliche Vorhofsack hängt an dem rechten Schenkel des der normalen Richtung entgegengesetzt gekrümmten Herzschlauches und der Bulbus arterios. am linken. Das Aortensegel entsteht aus dem rechten Ende der mittleren Hauptendocardverdickung und das mediale Segel der Tricuspidalisklappen aus dem linken Ende des hinteren Endocardkissens. Das Bulbusseptum hat sich in umgekehrter Richtung als ungenügend herumgedreht, wie dies Lochte und Aschoff hervorheben. So steht die Aorta in ihrem unteren Abschnitt vorn links und führt in den linken Ventrikel. A. pulmon. steht hinten rechts und führt in den rechten Ventrikel. Hier ist man genötigt, die Drehung des Bulbusseptums in umgekehrter Richtung anzunehmen, weil man bisher niemals erlebt hat, dass die Grösse der Drehung der Aorta und A. pulmon. mehr als 180^0 betragen hätte.

Das Merkwürdige an diesem Fall war nun, dass auch die Teilung des Reizleitungssystems im umgekehrten Bilde, als normalerweise verlief, indem hier der linke Schenkel mit seinen vorderen und hinteren Ästen auf der rechten Seite der Ventrikelwand deutlich zu erkennen war, somit der sonstige rechte Schenkel auf die linke Seite verlagert sein musste. Diese Umkehrung war nach meinen oben gemachten Ausführungen über die Beziehungen des Reizleitungssystems zu den Papillarmuskelgebieten als selbstverständlich zu erwarten.

Dieser Fall spricht durchaus für die Annahme von Keith, dass das Reizleitungssystem die ursprüngliche basale Begrenzung des Herzschlauches darstellt, aus welchem sich bei der Ausstülpung der Ventrikel die beiden Schenkel differenzieren. Bei umgekehrter Richtung der Herzschleife müssen auch die Schenkel im umgekehrten Sinne entwickelt werden. Einen ähnlichen Fall von Transposition der Schenkel des Reizleitungs-

systems bei komplizierter Herzmissbildung beschreibt neuerdings Mönckeberg[1]).

Die Ergebnisse meiner Untersuchungen möchte ich im folgenden kurz zusammenfassen:

1. Wenn man mit Mall die seitlichen Endocardkissen beiderseits in einen vorderen und hinteren Abschnitt trennt (wenn mir auch linkerseits diese Trennung nicht direkt nachweisbar war) und somit rechts und links eine vierteilige Anlage der Endocardwülste annimmt, so geschieht die Bildung der venösen Klappen linkerseits unter Verschmelzung der beiden medialen und der beiden angenommenen lateralen Anlagen zum medialen und lateralen Mitralissegel, rechterseits unter Verschmelzung der beiden vorderen Anlagen zum vorderen Tricuspidalissegel, während aus den beiden hinteren Anlagen das hintere laterale und das hintere mediale Tricuspidalissegel hervorgehen. Diese Benennungen sollten statt der bisherigen z. T. irreführenden gebraucht werden.

2. Die Schliessung des Foramen interventriculare findet durch Überlagerung desselben seitens der rechten medialen Endocardkissen statt. Die mit dem vorderen medialen Endocardkissen verschmelzenden Bulbuswülste tragen nicht zur Bildung der Pars membranacea bei.

3. Zu den oben angenommenen vier Endocardkissenanlagen gehören beiderseits vier Papillarmuskelgruppen, von denen linkerseits die beiden hinteren und die beiden vorderen zu einer gemeinsamen hinteren und vorderen Papillarmuskelgruppe zu verschmelzen pflegen, während rechts keine solche Verschmelzung oder höchstens umgekehrt zwischen je einer vorderen und hinteren Papillarmuskelgruppe zustande kommt. Die Ver-

[1]) Mönckeberg, Verh. d. Deutsch. path. Gesellschaft. Marburg 1913.

schmelzungen der Papillarmuskeln finden also, und zwar links in ausgesprochener Weise, rechts nur andeutungsweise gekreuzt zu den Verschmelzungen der Endocardkissen statt. So begreift sich auch die Feststellung Tawaras, dass der linke Schenkel des Reizleitungssystems in einen vorderen und hinteren Ast, der rechte Schenkel in einen lateralen und einen rückläufigen medialen Ast zerfällt.

4. Bei den Defektbildungen in der Ventrikelscheidewand hat man solche zu unterscheiden, welche unterhalb des Reizleitungssystems liegen (sogenannte Durchbrechungsdefekte der eigentlichen Scheidewand) und ferner solche, welche oberhalb des Reizleitungssystems liegen. Letztere zerfallen wieder in eine Gruppe mit normal weiter Anlage des Foramen interventriculare (Defekte der Pars membranacea) und solche mit abnorm weiter Anlage des Foramen interventriculare (sogenannte Defekte des hinteren Septums, bzw. Defekte des hinteren und vorderen Abschnittes des vorderen Septums im Sinne Rokitanskys. Unter dieser Annahme lassen sich unter gleichzeitiger Berücksichtigung des Verlaufes des Bulbusseptums die Septumdefekte der Ventrikelscheidewand einfacher und einheitlicher als bisher beschreiben.

Literaturverzeichnis.

1. Arnold, Virchows Archiv. Bd. 51. 1870. Virchows Archiv. Bd. 137. Münch. med. Wochenschr. Nr. 27. 1894.
2. Aschoff, Spezielle pathologische Anatomie. Bd. 2.
3. Babes, Virchows Arch. Bd. 124. 1891.
4. Balfour, A Monograph on the development of elasmobranch fishes. 1878.
5. Bardeleben, Virchows Arch. Bd. 3. 1851.
6. Bennetz, Inaug.-Dissert. Freiburg 1895.
7. Bernays, Morphol. Jahrbuch. Bd. 2. 1876.
8. Böhme, Münch. med. Wochenschr. 1907.
9. Bonnet, Grundriss der Entwickelungsgeschichte der Haussäugetiere. 1891.
10. Born, Archiv f. mikroskop. Anatomie. Bd. 33. 1889.
11. —, Anatom. Anzeiger. Jahrgang 3. 1888.
12. Brüninghausen, Virchows Arch. Bd. 87. 1880.
13. Brunner, Deutsche med. Wochenschr. 1898.
14. Cohn, Münch. med. Wochenschr. 1904.
15. De Bary, Virchows Arch. Bd. 31. 1864.
16. Dilg, Virchows Arch. Bd. 91. 1883.
17. Ebbinghaus, Münch. med. Wochenschr. 1904.
18. Ecker, Akademische Habilitationsschrift. Freiburg 1839.
19. Faber, Deutsche med. Wochenschr. Bd. 74. 1878.
20. Fischer, Frankf. Zeitschr. f. Patholog. Bd. 7. 1911.
21. Fraentzel, Virchows Arch. Bd. 43. 1868.
22. —, Deutsche med. Wochenschr. 1888.
23. Gasser, Arch. f. mikroskop. Anatomie. Bd. 14. 1877.
24. Gelpke, Inaug.-Diss. Basel 1883.
25. Ghon, Verhandl. d. Deutsch. Patholog. Gesellsch. Kiel 1908.
26. Goette, Die Entwickelungsgeschichte der Unke. 1875.
27. Guttmann, Deutsch. med. Wochenschr. 1893.
28. Haddon, An introduction to the study of embryology. 1887.
29. Hamdi, Deutsch. med. Wochenschr. 1906.

30. v. Hansemann, Verhandl. d. Deutsch. Pathol. Gesellsch. Leipzig 1909.
31. Hart, Virchows Arch. Bd. 180. 1905.
32. —, Virchows Arch. Bd. 181. 1905.
33. Heinemann, Deutsch. med. Wochenschr. 1888.
34. Herxheimer, Die Morphologie der Missbildungen des Menschen und der Tiere, von Schwalbe. 1910.
35. His, Anatomie menschlicher Embryonen. Bd. 1. Embryonen des ersten Monats.
36. —, Beiträge zur Anatomie des menschlichen Herzens. 1886.
37. Hochsinger, Deutsch. med. Wochenschr. 1906.
38. Hochstetter, Wiener klin. Wochenschr. 1898.
39. —, Ergebnisse der Anatomie und Entwickelungsgeschichte. Bd. 1. 1891.
40. —, Hertwigs Handbuch der vergl. und experim. Entwickelungsgeschichte der Wirbeltiere.
41. Hoffmann, Morphol. Jahrbuch. Bd. 19. 1893.
42. Hüter, Virchows Arch. Bd. 30. 1864.
43. Jarisch, Sitzungsberichte der Kais. Akademie der Wissensch. in Wien. 11. Mai 1911.
44. —, Sitzungsberichte der Kais. Akademie der Wissensch. in Wien. 24. Okt. 1912.
45 Keith, Journal of Anatomy and Physiology. Vol. 5. Nr. 1. 1912.
46. Koller, Virchows Arch. Bd. 156. 1899.
47. Köllicker, Entwickelungsgeschichte des Menschen und der höheren Tiere. 1879.
48. Krzywicki, Zieglers Beiträge. Bd. 6. 1889.
49. Kollmann, Handatlas Bd. 2. 1907.
50. Ruge, Virchows Arch. Bd. 126. 1891.
51. Lebert, Virchows Arch. Bd. 4. 1852.
52. —, Virchows Arch. Bd. 28. 1863.
53. Leo, Deutsch. med. Wochenschr. 1886.
54. —, Virchows Arch. Bd. 103. 1886.
55. Lindes, Inaug.-Diss. Dorpat 1865.
56. Lissauer, Virchows Arch. Bd. 180. 1905.
57. Lochte, Zieglers Beiträge. Bd. 16. 1894.
58. —, Zieglers Beiträge. Bd. 24. 1898.
59. —, Münch. med. Wochenschr. 1901.
60. Lollis de, Münch. med. Wochenschr. 1904. S. 319.
61. Mall, The American Journal of Anatomy. Vol. 13. Nr. 3. 1912.
62. Mann, Zieglers Beiträge. Bd. 6. 1889.
63. —, Münch. med. Wochenschr. S. 1449. 1907.
64. Marchand, Verhandl. d. Deutsch. Pathol. Gesellsch. Kiel 1908.
65. Marckwald, Verhandl. d. Deutsch. Pathol. Gesellsch. Düsseldorf 1899.
66. Meckel, Handbuch der Pathol. Anatomie. Bd. 1. 1812.
67. Meinertz, Virchows Arch. Bd. 166. 1901.
68. Minot, Human Embryology. 1892.
69. Merkel, Virchows Arch. Bd. 48. 1869.

70. Meyer, Virchows Arch. Bd. 12. 1857.
71. Miura, K., Virchows Arch. Bd. 115. 1889.
72. Mohr, Münch. med. Wochenschr. S. 1058. 1907.
73. Mollwo, Virchows Arch. Bd. 19. 1860.
74. Mönckeberg, Deutsch. med. Wochenschr. S. 1044. 1909.
75. —, Herzmissbildungen. 1912.
76. Müller, Virchows Arch. Bd. 65. 1875.
77. Oellacher, Arch. f. mikroskop. Anatomie. Bd. 7. 1871.
78. Orth, Virchows Arch. Bd. 54. 1872.
79. —, Virchows Arch. Bd. 82. 1880.
80. —, Lehrbuch der speziellen pathol. Anatomie. 1886.
81. Preisz, Zieglers Beiträge. Bd. 7. 1890.
82. Rabl, Morphol. Jahrbuch. Bd. 12. 1887.
83. Rathke, Entwickelungsgeschichte der Natter. 1839.
84. —, Über die Entwickelung der Schildkröten. 1848.
85. Ribbert, Münch. med. Wochenschr. S. 1043. 1906.
86. Rheiner, Virchows Arch. Bd. 146. 1896.
87. Reinhardt, Virchows Arch. Bd. 12. 1857.
88. Rokitansky, Die Defekte der Scheidewand des Herzens. Wien 1875.
89. —, Handbuch der Pathol. Anatomie. Bd. 2. 1844.
90. Röse, Morphol. Jahrbuch. Bd. 15. 1889.
91. —, Morphol. Jahrbuch. Bd. 16.
92. Saenger, Deutsche med. Wochenschr. 1889.
93. Saxer, Münch. med. Wochenschr. 1902.
94. Scheele, Deutsche med. Wochenschr. 1888.
95. Schmaltz, Deutsche med. Wochenschr. 1888.
96. Schmincke, Münch. med. Wochenschr. Nr. 50. 1907.
97. Schreiber, Virchows Arch. Bd. 26. 1863.
98. Schuberg, Virchows Arch. Bd. 20. 1861.
99. Sommerbrodt, Virchows Arch. Bd. 91. 1883.
100. Sternberg, Verhandl. d. Deutsch. Pathol. Gesellsch. Leipzig 1909.
101. Stöber, Virchows Arch. Bd. 193. 1908.
102. Tandler, Handbuch der Entwickelungsgeschichte des Menschen, von Keibel und Mall. 1911.
103. Thorel, Ergebnisse der allgemeinen Pathologie und pathologischen Anatomie des Menschen und der Tiere. Bd. 1. 1903. Bd. 2. 1907.
104. —, Münch. med. Wochenschr. S. 1688. 1906.
105. Tüngel, Virchows Arch. Bd. 30. 1864.
106. Ucke, Virchows Arch. Bd. 140. 1895.
107. Verocay, Verhandl. d. Deutsch. Pathol. Gesellsch. Meran 1905.
108. Vierordt, Spezielle Pathologie und Therapie, von Nothnagel. 1901.
109. Weigert, Virchows Arch. Bd. 84. 1881.
110. Wenner, Virchows Arch. Bd. 196. 1909.
111. Zahn, Virchows Arch. Bd. 72. 1878.

Erklärung der Bezeichnungen in den Abbildungen.

A.	Aorta.
P.	A. pulmonalis.
M. B. W.	Medialer Bulbuswulst.
L. B. W.	Lateraler Bulbuswulst.
E. K.	Endocardkissen.
H. E. K.	Das hintere Endocardkissen.
V. E. K.	Das vordere Endocardkissen.
F. I. V.	Foramen interventriculare.
O. V. D.	Ost. venos. dextr.
O. V. S.	Ost. venos. sinistr.
R. E.	Das rechte Ende der verschmolzenen Endocardkissen.
L. E.	Das linke Ende der verschmolzenen Endocardkissen.
R. L. E.	Die rechte laterale Endocardverdickung.
L. L. E.	Die linke laterale Endocardverdickung.
C. A. D.	Conus arteriosus dexter.
V. S.	Das vordere Segel der Tricuspidalis.
H. S.	Das hintere Segel der Tricuspidalis.
M. S.	Das mediale Segel der Tricuspidalis.
A. S. M.	Das Aortensegel der Mitralis.
H. S. M.	Das hintere Segel der Mitralis.

Aus dem anatomischen Institut der Universität Königsberg i. Pr.
(Vorstand: Prof. Dr. Gaupp.)

STUDIEN

ZUR

KENNTNIS DES WIRBELTIERKOPFES.

I.

DAS CHONDROCRANIUM VON CROCODILUS MIT BERÜCKSICHTIGUNG DER GEHIRNNERVEN UND DER KOPFGEFÄSSE.

VON

KOTARO SHIINO
AUS TOKIO.

Mit 33 Figuren im Text und 10 Figuren auf Tafel 15/21.

Inhaltsverzeichnis.

Seite

Einleitung 257

I. Atlas und Epistropheus 259

II. Primordiales Neurocranium 263

a) Planum basale 264

b) Regio occipitalis 266

c) Regio otica 269

Innenraum der Ohrkapsel 283

d) Regio orbito-temporalis 291

e) Regio ethmoidalis 301

III. Primordiales Splanchnocranium 321

a) Kieferbogen 321

b) Hyalbogen und Branchialbogen 325

IV. Deckknochen 336

V. Spinalnerven, Gehirnnerven und Sympathicus 344

VI. Gefässe des Kopfes 365

VII. Schlussergebnisse 374

Literaturverzeichnis 379

Figurenerklärung 382

Einleitung.

Der Knorpelschädel der Wirbeltiere ist von einer Reihe von Autoren vielfach bearbeitet worden. Seit die neue Forschungsmethode vermittels des Bornschen Rekonstruktionsverfahrens gefunden ist, haben E. Gaupp (1898—1908), Schauinsland (1900), Tonkoff (1900), E. Fischer (1901), M. Voit (1909), B. Kunkel (1911) und einige andere Autoren den Knorpelschädel von Amphibien, Reptilien, Vögeln und Säugetieren genau und gründlich untersucht. Besonders die Untersuchungen Gaupps haben unsere Kenntnisse über den Bau des Knorpelschädels der Wirbeltiere ganz bedeutend erweitert und vertieft.

Was nun unsere Kenntnisse über die genaueren Einzelheiten des Aufbaues des Knorpelschädels der Krokodile anbetrifft, so wissen wir darüber verhältnismässig noch recht wenig; nur Gaupp bringt eine genauere Darstellung der Orbito-temporalgegend, W. K. Parker (1883) eine sehr ausführliche und genaue Arbeit über alle Teile des Schädels, eine Arbeit, die jedoch insofern unvollständig ist, als sie sich nur auf makroskopische Präparation und die Wiedergabe der Schnitte beschränkt, wobei natürlich zahlreiche Einzelheiten entweder nur unvollkommen erkannt werden konnten oder ganz verloren gingen. Dazu ist neuerdings eine kleine Arbeit von A. Meek

(1911) gekommen, in der jedoch genauer nur die Nasengegend behandelt ist.

Auf Veranlassung des Herrn Professor Gaupp habe ich deshalb das Chondrocranium der Krokodile mit Hilfe der Bornschen Platten-Rekonstruktionsmethode darzustellen unternommen. Mein Material bestand aus zwölf Embryonen verschiedener Stadien von Crocodilus biporcatus, die von Herrn Geheimrat Prof. Wiedersheim seit zwanzig Jahren aufbewahrt, mir von ihm in liebenswürdiger Weise zur Verfügung gestellt wurden, sowie einem Embryo von Crocodilus „porosus", den Herr Prof. Gaupp seinerzeit von Herrn Prof. Haeckel erhalten hatte und mir überliess. Er zeigt merkwürdigerweise (— da ja nach den Bezeichnungen die Species die gleiche ist —) einige Besonderheiten. Zwölf von diesen Embryonen wurden frontal, und einer sagittal geschnitten und mit Hämatoxylin-Eosin gefärbt. Die Schnittdicke betrug 15 μ. Unter diesen dreizehn Serien habe ich die sehr schöne Serie eines Embryos von 13 mm Kopflänge mit gut entwickeltem Knorpelschädel zur Anfertigung des Modells nach Bornscher Methode benützt. Und zwar ist der ganze Knorpelschädel modelliert, dazu auf der linken Seite auch noch die Deckknochen [1]). Ausserdem fertigte ich noch zwei Teilmodelle der rechten Ohrkapsel sowie einen Ausguss des inneren Raumes der Ohrkapsel und ein Modell des ersten und zweiten Halswirbels. Sämtliche Modelle wurden in einem Massstab von 33facher linearer Vergrösserung angefertigt.

Im folgenden will ich nun eine genaue Beschreibung dieses Modells und der sonstigen Serien geben und daran anschliessend topographisch den Verlauf der Gehirnnerven und Kopfgefässe be-

[1]) Die Erhaltung der Deckknochen auf der linken Seite war die Folge eines Versehens beim Zeichnen; in den Abbildungen des Modelles sind, um den Vergleich mit den von anderer Seite veröffentlichten Modellen zu erleichtern, die Deckknochen spiegelbildlich auf die rechte Seite übertragen.

schreiben. Dann möchte ich die von mir gefundenen Resultate mit denen bei den Chondrocranien der übrigen Reptilien vergleichen.

Zuvor möchte ich mir nur noch gestatten, meinem hochverehrten Lehrer, Herrn Professor Gaupp, für das der Arbeit entgegengebrachte Interesse und die vielfache Unterstützung meinen ergebensten Dank auszusprechen. Zugleich möchte ich nicht vergessen, auch Herrn Geheimrat Professor Wiedersheim, in dessen Institut in Freiburg die Arbeit begonnen wurde, für die Erlaubnis zum Arbeiten in demselben, sowie für die gütige Überlassung des so seltenen Materials herzlichst zu danken.

I. Atlas und Epistropheus.

Der Atlas besteht aus den zwei Bogen, einem Arcus ventralis und einem Arcus dorsalis (Taf. 21, Fig. 9). Auf der Grenze der beiden Bögen befindet sich eine Knorpelverdickung, die caudal- und medialwärts besonders vorspringt, während sie nach rostral wenig und lateralwärts sich gar nicht bemerkbar macht. Diese Verdickung ist offenbar der Massa lateralis des Atlas der Säuger vergleichbar.

An dem Arcus ventralis, der von halbringförmiger Gestalt ist, sind zwei Flächen zu unterscheiden (Facies anterior und Facies posterior) und zwei Ränder (Margo ventralis und Margo dorsalis). Die Facies anterior stellt sich als eine konkave hufeisenförmige Gelenkfläche dar und artikuliert mit dem Condylus der Basalplatte. Hier besteht auch schon eine Gelenkspalte. Diese Gelenkfläche erstreckt sich nach oben bis zu der

Massa lateralis. Die Facies posterior ist viel flacher, aber breiter als die Facies anterior und legt sich der vorderen Fläche des Zahnfortsatzes des Epistropheus an. Eine Gelenkspalte besteht noch nicht; vielmehr wird die Verbindung zwischen beiden Flächen durch eine dünne Schicht embryonalen Bindegewebes hergestellt. In den späteren Stadien findet man in dieser Verbindungsmasse an drei Stellen eine Gelenkspalte, und zwar in der Mitte und entsprechend der Massa lateralis jederseits.

Der Margo ventralis ist breit und konvex, während der Margo dorsalis scharfkantig ist. Der sagittale Querschnitt des Arcus ventralis besitzt somit die Form eines Dreiecks mit dorsalwärts gekehrter Spitze. Dem ventro-lateralen Umfang des Arcus ventralis fügt sich jederseits das vordere Ende einer langen schmalen Knorpelspange (der ersten Halsrippe) an. Diese Spange (Tafel 21, Fig. 8) zieht caudal-ventralwärts und ein wenig lateralwärts, bedeckt dabei die zweite Halsrippe von ventral her und hört mit freiem Ende auf.

Der Arcus dorsalis des Atlas (Neural-Bogen) ist (bei dem modellierten Embryo) noch nicht vollkommen knorpelig geschlossen, sondern wird in der dorsalen Mittellinie noch durch eine breite Zone verdichteten Bindegewebes ergänzt. Erst in den späteren Stadien stellt er einen kontinuierlichen knorpeligen Bogen dar, an welchem sich jedoch kein Dornfortsatz befindet.

Oberhalb der Massa lateralis springt jederseits am hinteren Umfang des Arcus dorsalis ein dreieckiger Vorsprung caudalwärts vor, der Gelenkfortsatz, dessen Spitze mit dem vorderen Gelenkfortsatz des Epistropheus gelenkig verbunden ist. An der Stelle, wo dieser hintere Gelenkfortsatz abgeht, befindet sich auch am vorderen Umfang eine ganz kleine nach vorn gerichtete Erhebung, die die Verbindung des Atlas mit dem Proatlas vermittelt. Diese unbedeutende Knorpelerhebung ist wohl ein Rudiment des vorderen Gelenkfortsatzes.

Zwischen der Massa lateralis und den Gelenkfortsätzen bleibt am vorderen Rand ein seichter, am hinteren Rand ein tiefer Einschnitt, von denen der letztere mit demjenigen des Epistropheus zusammen ein Foramen für den Austritt des zweiten Halsnerven bildet.

Zwischen dem Occipitalpfeiler und dem dorsalen Bogen des Atlas sieht man beiderseits einen mit den genannten Bogen parallel laufenden verdichteten Zellblastemstrang. Dieser Zellstrang verliert sich nach ventral, sowie nach dorsal allmählich in das umgebende Gewebe. In den späteren Stadien entwickelt sich dann jederseits eine Knorpelspange in dieser Zellmasse, und durch Vereinigung der beiderseitigen in der dorsalen Mittellinie kommt die knorpelige Anlage des Proatlas zustande. Jede der beiden Hälften derselben gelangt mit ihrem hinteren Rande zur Articulation mit dem vorhin erwähnten rudimentären vorderen Gelenkfortsatz des Atlas; es ist jedoch besonders hervorzuheben, dass sich die Knorpelspange jeder Seite noch über die Articulationsstelle hinweg ventralwärts verlängert, um erst in kurzer Entfernung oberhalb des Condylus occipitalis frei zu enden. Das spricht dafür, dass der Proatlas ein Gebilde ist, das als Bogenabschnitt zu einem der Occipitalwirbel gehört.

Der Epistropheus (Taf. 21, Fig. 8) ist in Vergleich zu dem Atlas viel massiver und grösser; an ihm unterscheidet man einen Körper und einen Bogen. Der Körper, von würfelförmiger Gestalt, verbindet sich vermittels seiner hinteren Fläche durch den Zwischenwirbelkörper mit der vorderen Fläche des dritten Halswirbelkörpers, während seine vordere Fläche sich durch verdichtete Zellmasse mit dem Wirbelkörper des ersten Halswirbels vereinigt, der den „Zahnfortsatz“ bildet. Der Wirbelkörper und der Zahnfortsatz werden von hinten nach vorn durch die verhältnismässig dicke Chorda dorsalis durchbohrt.

Der Zahnfortsatz, welcher in seinem transversalen Durchmesser denjenigen des Epistropheuskörpers etwas übertrifft, aber etwas niedriger als der letztere ist, verbindet sich nach vorn durch eine flach convex gekrümmte Fläche mit der hinteren hufeisenförmigen Fläche des ventralen Atlasbogens, wobei sein am meisten nach vorn hervorragender Gipfel in der Öffnung des Hufeisens fast bis zur Berührung an den hinteren Umfang

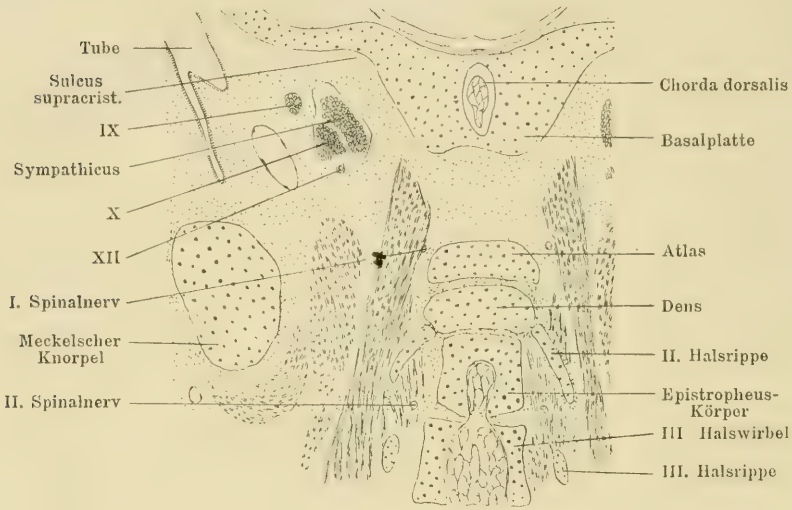

Fig. 1.

Crocodilus biporcatus. Embryo von 15 mm Kopflänge. Schnitt durch die ersten Halswirbel, die Basalplatte und den Meckelschen Knorpel. Vergr. 15 : 1.

des Condylus occipitalis herankommt. In den späteren Stadien fand ich sogar eine knorpelige Verschmelzung des Dens mit der Basalplatte, die, wie Befunde an verschiedenen Tieren zeigen, nur vorübergehend ist. Der Zwischenwirbelkörper zwischen dem Zahnfortsatz und Epistropheus, welcher bei dem modellierten Embryo sowie in jüngeren Stadien noch deutlich erkennbar ist, verschwindet in späteren Stadien, und die beiden Teile werden eine einheitliche Knorpelmasse.

Von dem lateral-ventralen Umfang des Zahnfortsatzes (nahe dem Epistropheuskörper) entspringt jederseits die zweite Halsrippe mit einem schmalen Stiel (Taf. 21, Fig. 8). Einen Ursprung der zweiten Halsrippe an dem Zwischenwirbelstück zwischen dem ersten und zweiten Wirbelkörper, wie Gadow ihn angibt, habe ich bei den von mir untersuchten Exemplaren von verschiedenen Stadien nie beobachtet. In dem Stadium, wo das Zwischenwirbelstück noch von ziemlich bedeutender Grösse ist, steht die zweite Rippe schon deutlich mit dem Zahnfortsatz in Verbindung (Textfig. 1). Nach diesen Befunden müssten die zweiten Halsrippen eigentlich dem ersten Wirbelkörper zugerechnet werden, und der zweite Wirpelkörper selbst hätte keine Rippe — eine Schlussfolgerung, die doch wohl die Vermutung nahe legt, dass eine Verschiebung der zweiten Rippe stattgefunden hat.

Der Arcus dorsalis des Epistropheus ist schon vollständig, im allgemeinen breiter und grösser als der Neuralbogen des Atlas, und der Dornfortsatz ist schon angedeutet. Was die Gelenkfortsätze und die zwischen dem Gelenkfortsatz und dem Wirbelkörper gelegenen Einschnitte anbetrifft, so verhalten sie sich ganz ähnlich wie diejenigen des Atlas.

II. Primordiales Neurocranium.

In seiner Gesamtheit zeigt das tropibasische Primordialcranium eine grosse Ähnlichkeit mit dem aus der Beschreibung Gaupps bekannten Primordialcranium der Eidechse. Im allgemeinen ist es jedoch viel vollständiger als jenes, aber etwas weniger vollständig als das von Emys, das durch B. W. Kunkel bekannt ist.

a) Planum basale.

Das Planum basale (Taf. 15 u. 16, Figg. 1 u. 2) ist vollkommen einheitlich, massiv und bildet den hintersten Abschnitt der Schädelbasis, im Gebiet der Occipital- und Otical-Region. Von seinen Rändern sind nur der hintere und der vordere frei. Der hintere dicke, abgerundete Rand begrenzt das Foramen occi-

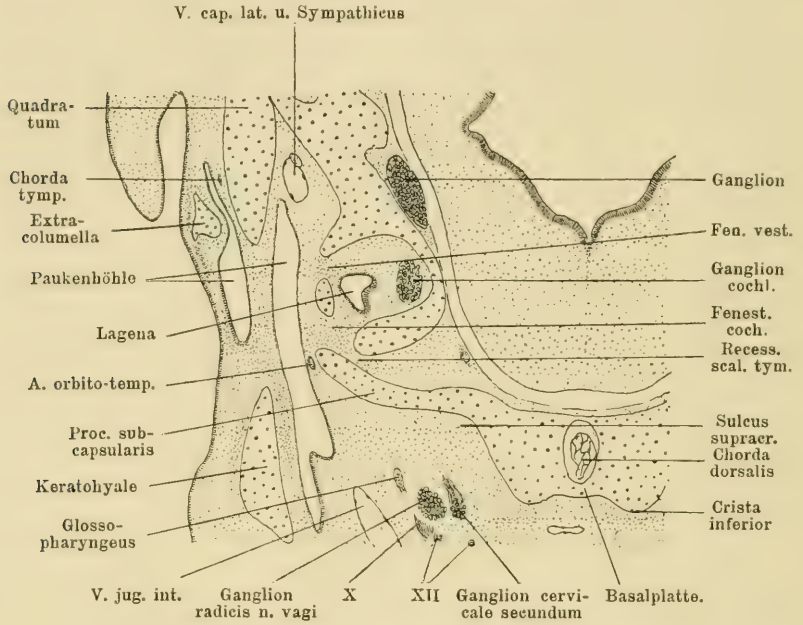

Fig. 2.

Crocodilus biporcatus. Embryo von 15 mm Kopflänge. Schnitt durch die Basalplatte. Vergr. 15 : 1.

pitale magnum von ventral, der vordere Rand ist dagegen in Form einer querstehenden Leiste dorsalwärts aufgebogen, ziemlich kurz, dabei dünn und scharfkantig auslaufend (Textfig. 1), und bildet so die Crista sellaris, welche die Fenestra hypophyseos von hinten her begrenzt. Die beiden lateralen Teile der Basalplatte gehen mit mehr oder minder er-

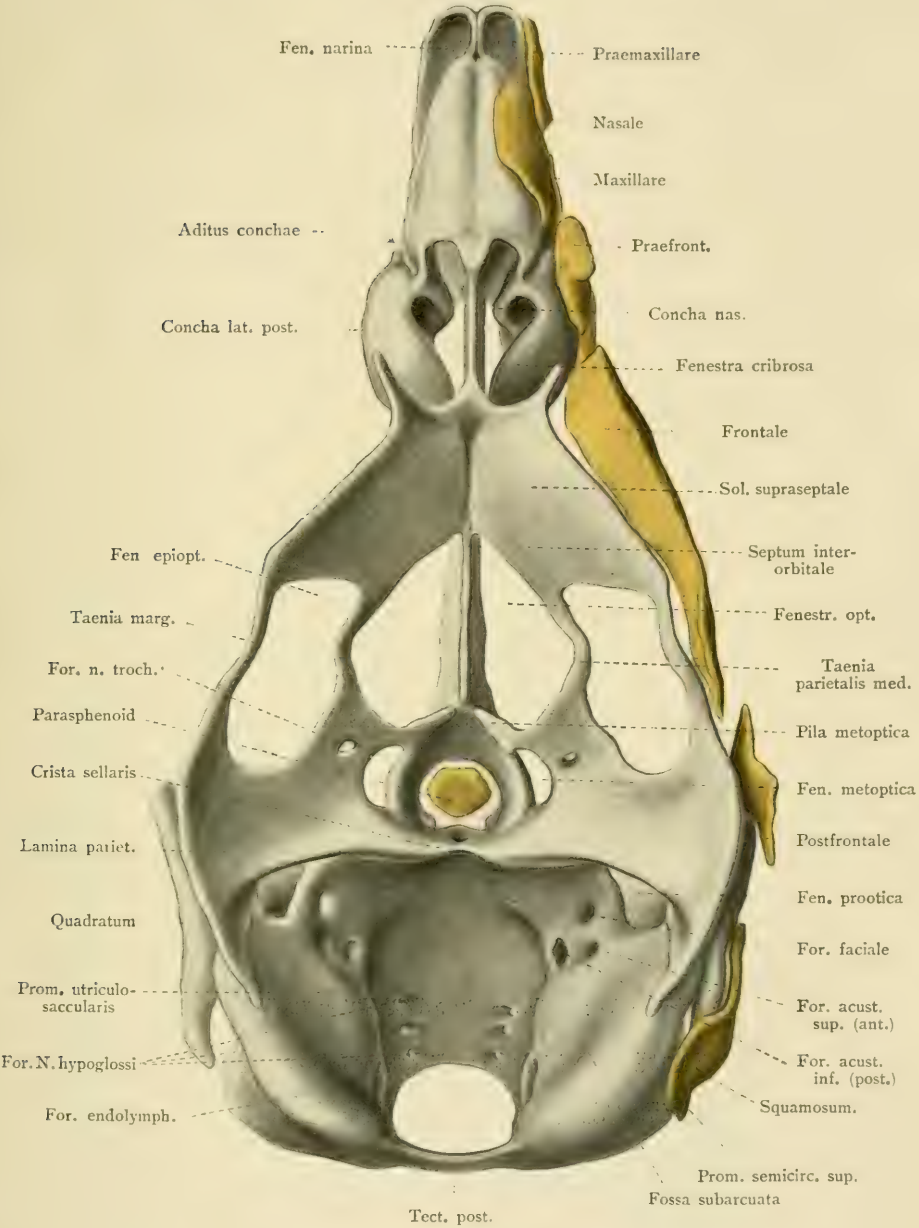

Fig. 1.

R. Schilling, del.

kennbarer Grenze in die lateralen Teile der Occipital- und Ohrregion über. Von den beiden Flächen ist die cerebrale (obere), abgesehen von dem vordersten Teil, wo die Basalplatte nach oben umbiegt und bis zur Crista sellaris hinaufzieht, sowohl in der sagittalen, als in der transversalen Richtung fast eben. Die untere Basalfläche bietet sich dagegen als eine seichte, doch breite, sagittal verlaufende, rinnenförmige Vertiefung dar (Tafelfig 2 u. Textfig. 2).

Die bei Lacerta agilis (Gaupp, 1900), Emys lutaria (Kunkel, 1912) so deutlich ausgebildete Fenestra basicranialis posterior gibt es beim Krokodil ebensowenig, wie bei den Vögeln und Säugetieren, während man bei Hatteria punctata nach der Angabe von Schauinsland (1900) zwei Lücken hintereinander in der Basalplatte findet.

Im allgemeinen steigt die Basalplatte von hinten, d. h. vom Foramen occipitale magnum an, rostralwärts schief auf, nur der vordere kleine Teil biegt, wie schon geschildert, plötzlich zu einer ungefähr vertikalen Stellung ab und bildet so die Crista sellaris.

Die Chorda dorsalis tritt aus dem Zahn des Epistropheus kontinuierlich durch den hinteren Rand der Basalplatte in dieselbe hinein und verläuft in ihr rostralwärts in der Medianebene liegend zunächst ganz nahe der cerebralen resp. dorsalen Fläche; ganz vorn, hinter der Crista sellaris, tritt sie eine Strecke weit aus der Basalplatte heraus auf die Dorsalfläche derselben. Nach kurzem Verlauf in einer tief eingeschnittenen Rinne der cerebralen Fläche der Basalplatte, tritt sie dann von neuem in dieselbe ein, durchbricht sie nach vorn und gelangt dadurch in das Gebiet der Fenestra hypophyseos, wo sie von Bindegewebe umgeben, in der Nähe des hinteren Endes der Hypophysis endigt. Somit liegt die Basalplatte bei den Krokodilen nicht hypochordal wie bei der Lacerta, sondern parachordal wie bei den Schildkröten.

b) Regio occipitalis.

In der Regio occipitalis unterscheidet man eine Pars basalis und zwei Partes laterales. In der Pars basalis, die den hinteren Teil der Basalplatte bildet, bemerkt man vor allem den Condylus occipitalis. Derselbe stellt sich dar als eine an der ventralen Fläche in der Nähe des hinteren Randes gelegene Verdickung, deren in der sagittalen sowie transversalen Richtung convexe Oberfläche ventralwärts (Tafelfig. 2) blickt. In dem dorsalen Gebiet des Condylus occipitalis befindet sich die Eintrittsstelle der Chorda dorsalis in die Basalplatte. Die diese Stelle etwa halbmondförmig, seitlich und ventral umziehende Gelenkfläche des Condylus occipitalis vermittelt die gelenkige Verbindung des Schädels mit der Wirbelsäule. Die cranio-vertebrale Verbindung ist bei den Krokodilen also deutlich die monocondyle, wie bei Emys lutaria und Hatteria punctata. Eine Zerlegung des Condylus in drei Teile, wie sie Gaupp bei Lacerta agilis fand, habe ich in keinem der mir zur Verfügung stehenden Stadien beobachtet. Zwischen dem Condylus und dem Atlas besteht beim Embryo von 13 mm Kopflänge bereits eine Gelenkspalte. Ausser diesem einfachen Gelenk vermitteln die Chorda dorsalis und das sie umgebende Bindegewebe die sogenannte axiale Verbindung zwischen dem Schädel und der Wirbelsäule.

Die Pars lateralis der Occipitalregion wird gebildet durch den kräftigen Occipitalpfeiler (Pila occipitalis), der, in sagittaler Richtung sehr ausgedehnt, fast horizontal gelagert und nur wenig aufsteigend nach aussen zieht (Textfig. 2) und an seinem lateralen Ende mit der hinteren Kuppel der Ohrkapsel verschmolzen ist. Unterhalb dieser Verschmelzungsstelle wird sein vorderer Rand von der Ohrkapsel getrennt durch das weite Foramen jugulare, das sich caudalwärts in eine engere, eine Vene (Sinus transversus) enthaltende

Spalte fortsetzt (über diese Vene s. u.). Der vordere Rand der Pila occipitalis ist kürzer als der hintere; nach lateral und dorsalwärts allmählich sich verdickend, verbindet er sich schliesslich mit jenem Vorsprung der Ohrkapsel (Tafelfig. 2), der von der am meisten vorragenden Stelle des lateralen Bogengangwulstes entspringt und zuerst nach ventralwärts, später nach ventral- und rostralwärts vorspringt, einem Fortsatz, welcher der Crista parotica der Lacerta agilis (Gaupp) entspricht. Der ganze laterale Rand des Occipitalpfeilers verschmilzt mit dem hinteren lateralen Umfang des unteren Randes der Ohrkapsel in einer schief von hinten und innen nach vorn und aussen verlaufenden Linie. Dieser Linie entsprechend zieht an der cerebralen Fläche des Schädels eine tiefe Rinne von hinten nach vorn, in der der Sinus transversus verläuft, um am vorderen Ende der Rinne durch die schon erwähnte Spalte zwischen Ohrkapsel und Occipitalpfeiler auszutreten. Die Rinne wird dadurch besonders vertieft, dass medial von ihr der Occipitalpfeiler mit einer starken wulstigen Wölbung gegen das Cavum cerebrale cranii vorspringt. Dieser Vorsprung gegen die Schädelhöhle ist durch den später zur Sprache kommenden Sulcus supracristalis der basalen Fläche bedingt.

Der von lateral her das Foramen occipitale magnum begrenzende hintere Rand des Occipitalpfeilers zieht schräg nach dorsal, lateral- und caudalwärts, dabei an Dicke allmählich immer mehr zunehmend, um am Ende zu einer flach wulstigen Verdickung anzuschwellen, an der Stelle, wo er in gleicher Höhe mit der hinteren Ohrkapsel-Kuppel liegt. An dieser Verdickungsstelle verwächst er mit der Tectum posterius (das ich später bei der Behandlung der Regio otica genauer erörtern will), wodurch das Foramen occipitale magnum, das von sechseckiger Gestalt ist, vollkommen geschlossen wird.

Die Grenze zwischen der Pars lateralis und der Pars basalis der Occipitalregion ist an der ventralen Fläche durch eine

längliche, wulstförmige Leiste mehr oder minder angedeutet (Taf. 16, Fig. 2 und Textfig. 1 u. 2), was bei Lacerta agilis nicht der Fall ist. Diese Leiste, die gewiss der bei Emys deutlich ausgeprägten Crista inferior (Kunkel) entspricht, zieht hinten von dem Condylus an schief rostral-dorsalwärts bis zu dem rostro-medialen Ende der Fissura metotica. Hier läuft sie, sich lateralwärts wendend, hinter der genannten Fissur auf den Processus subcapsularis aus, der bei der Ohrregion be-

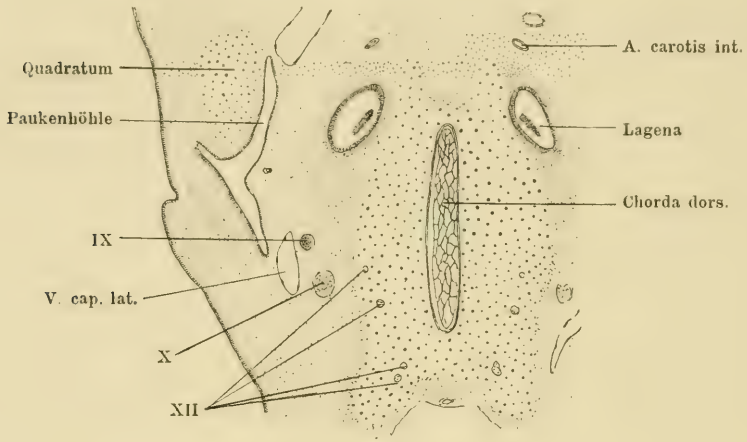

Fig. 3.

Crocodilus biporcatus. Embryo von 6,5 mm Kopflänge. Schnitt durch die Basalplatte. Vergr. 20 : 1.

sprochen werden soll. Unmittelbar oberhalb von dieser Crista ist die breite Platte des Occipitalpfeilers medianwärts eingebogen, so dass sie gegen die Schädelhöhle hin einen, schon erwähnten, longitudinalen Wulst bildet, dem auf der Aussenfläche eine ganz flache Vertiefung resp. eine breite seichte Furche entspricht (Taf. 16, Fig. 2 und Textfig. 1 u. 2). Bei Emys ist dieselbe nach Kunkel als Sulcus supracristalis ziemlich deutlich. In diesem seichten Sulcus supracristalis sieht man von vorn nach hinten hintereinander gelegen drei Löcher für den

Durchtritt der drei Wurzeln des N. hypoglossus (Foramen N. hypoglossi s. spinooccipitale anterius, medium, posterius), und zwar ist das vorderste Foramen das kleinste, das hinterste das grösste. Bei einem etwas jüngeren Embryo habe ich vier Löcher für die vier Wurzeln dieses Nerven gesehen (Textfig. 3). In einem Fall bei einem noch jüngeren Embryo (Kopflänge 6,5 mm) entsprang der Hypoglossus auch mit vier Wurzeln, von denen aber die zwei hinteren durch ein gemeinsames Loch in der Basalplatte die Schädelhöhle verlassen, während die zwei vorderen eigene Foramina besitzen; d. h. es gibt hier in der Basalplatte jederseits drei Löcher, für die vier Wurzeln des N. hypoglossus. In dem Sulcus supracristalis liegen das Ganglion nodosum, Ganglion petrosum und die Vena jugularis (Textfig. 1 u. 2).

An der cerebralen Fläche geht der laterale Teil der Occipitalregion ebenso ohne deutliche Grenze in den basalen Teil über, wie es bei Lacerta und Emys der Fall ist.

Was nun endlich die Dicke anbelangt, so ist die Pars basalis, im allgemeinen betrachtet, dicker als die Partes laterales und zwar am dicksten an der Grenze beider Teile, die durch die Crista inferior markiert ist.

c) Regio otica.

Die Regio otica lässt einen basalen, zwei laterale und einen dorsaler Abschnitt unterscheiden. Die Basis wird durch den vorderen Teil der Basalplatte gebildet, der laterale Teil jederseits durch die Ohrkapsel.

Die Basis (Taf. 15 u. 16, Fig. 1 u. 2) geht nach hinten ohne deutliche Grenze in die der Pars occipitalis über, während der vordere Rand ganz frei ist und, wie schon erwähnt, als Crista sellaris die hintere Grenze der Fenestra hypophyseos bildet. An dem lateralen Ende des vorderen Randes entspringt beiderseits ein kräftiger, massiver, im Querschnitt viereckiger Knorpel-

pfeiler, der nach aussen dorsalwärts zieht, er entspricht der Pila prootica bei Lacerta agilis. Sein dorsaler Teil bildet eine breite Platte, Lamina parietalis, dadurch, dass er in die Taenia marginalis übergeht, ein Verhalten, auf das ich später noch zurückkommen werde.

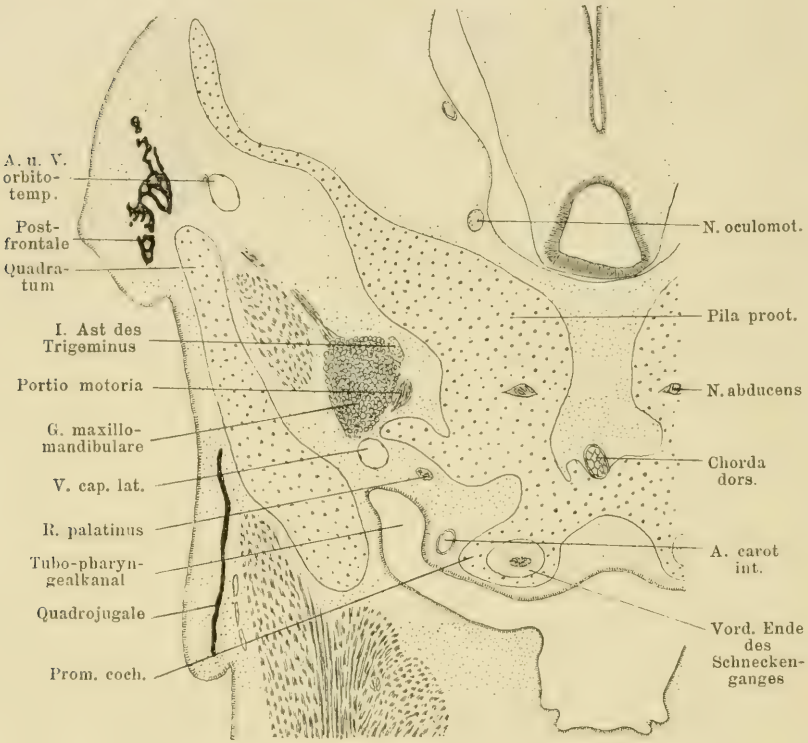

Fig. 4.

Crocodilus biporcatus. Embryo von 15 mm Kopflänge. Schnitt durch die Pila prootica.

An der Wurzel der Pila prootica sieht man einen dünnen Kanal für den N. abducens, Canalis N. abducentis (Textfig. 4), der zunächst von hinten unten nach vorn dorsal, dann nach lateral durch die Pila prootica zieht. Sein äusseres Ende mündet am untersten und hintersten Teil der später zu beschrei-

benden Fenestra metoptica, d. h. in dem schmalen Raum zwischen vorderer Kante der Pila prootica und dem dorsalen Rand der Trabecula baseos cranii. So tritt der N. abducens durch den eigenen Knorpelkanal und durch die Fenestra metoptica in die Orbita hinein. Vorn schliessen sich an die Basalplatte, und zwar an die Vorderfläche ihres vordersten aufgebogenen Teils, die Trabeculae baseos cranii an, die bei der Orbitotemporalregion zu schildern sind.

Eine Lückenbildung der Basalplatte der Ohrregion, die als die Fenestra basicranialis posterior bei Sauriern, Rhynchocephalia, Schildkröten und Schlangen, die ganzen Entwickelungsstadien hindurch deutlich, konstant existiert, fehlt, wie schon gesagt, bei unseren Krokodilen. An der cerebralen Fläche in der Nähe der Crista sellaris findet sich eine in der Medianlinie gelegene kurze Rinne, die, wie jüngere Stadien lehren, dadurch bedingt ist, dass der epichordal gelegene Knorpel durch die starke dorsale Krümmung der Chorda dorsalis sekundär wieder zugrunde geht. In späteren Entwickelungsstadien geht auch ventral von der Chorda der Knorpel eine Strecke weit zugrunde, so dass in der Umgebung des vorderen Chordaendes eine längliche Lücke der Basalplatte entsteht, wie sie auch bei weit entwickelten Vögelembryonen besteht.

Der vorderste Abschnitt der Basalplatte ist jederseits in seinem Seitenabschnitt eine Strecke weit ausgehöhlt, d. h. in die Pars cochlearis der Ohrkapsel umgewandelt, in die der Ductus cochlearis des häutigen Labyrinthes eingelagert ist. Lateral und dorsal von diesem hohlen Abschnitt folgt jedoch noch ein Teil, der wieder solide ist und in Form einer nicht sehr breiten Leiste der Pars cochlearis ansitzt. Auf dem hintersten Teil der Grenze beider, der Pars cochlearis und der Leiste, liegt das Foramen faciale (Taf. 18, Fig. 4). Der freie Rand dieser Leiste ist nach aussen und unten umgebogen, so dass er an seiner lateral-ventralen Fläche, wie bei Emys, eine seichte mit dem

Rand parallel laufende Rinne, die Fovea genicularis (Kunkel) bildet, in der das Ganglion des N. facialis und dessen Ast liegt (Taf. 18, Fig. 4).

Der dorsal von Foramen faciale gelegene Teil der eben geschilderten lateralen Leiste der Pars cochlearis ist der Commissura praefacialis bei den Sauriern und Schildkröten homolog, erscheint aber hier bei den Krokodilen, da der vordere Teil der Basalplatte in die Pars cochlearis der Ohrkapsel umgewandelt ist, als eine Commissura intercapsularis (d. h. zwischen Pars vestibularis und Pars cochlearis der Ohrkapsel). Bei den Sauriern und Schildkröten ist die Pars cochlearis der Ohrkapsel sehr klein und findet somit schon im Gebiet der Commissura postfacialis ihren genügenden Platz.

Der erwähnte laterale freie Rand der Commissura praefacialis und der ihn dorsalwärts fortsetzende vordere Rand der Pars vestibularis der Ohrkapsel bildet ferner mit dem hinteren Rande der Pila prootica ein grosses Foramen, die Fenestra prootica (Taf. 18, Fig. 4). Ihren dorsalen Abschluss erhält diese Fenestra dadurch, dass die Lamina parietalis, in die sich die Pila prootica fortsetzt, sich mit der Ohrkapsel verbindet (s. u.). Durch dieses Vorhandensein einer geschlossenen Fenestra prootica unterscheidet sich das Chondrocranium des Krokodils von dem der Eidechse und Schildkröte, und gleicht eher demjenigen des Hühnerembryos.

Im hinteren Teil der Ohrregion verbreitert sich die Basalplatte zu einem kleinen Fortsatz, der von der Pila occipitalis seitlich vorspringt und ventral von der Ohrkapsel liegt. Ich möchte ihn daher Processus subcapsularis nennen (Taf. 18, Fig. 4 und Textfig. 2). Er ist dreieckig und lässt eine dorsale und eine ventrale Fläche, einen vorderen und einen hinteren Rand, eine laterale Spitze und eine mediale Basis unterscheiden. Mit seiner medialen Basis entspringt er von dem hinteren Teil der Basalplatte, seine laterale Spitze endet frei

unterhalb der Fenestra cochleae, nur durch eine schmale Spalte von derselben getrennt. Bei weiter entwickelten Embryonen sieht man, dass die Spitze dieses Processus subcapsularis sich der lateralen Wand der Pars cochlearis anlegend dorsalwärts umbiegt und die Fenestra cochleae mehr oder minder voll-

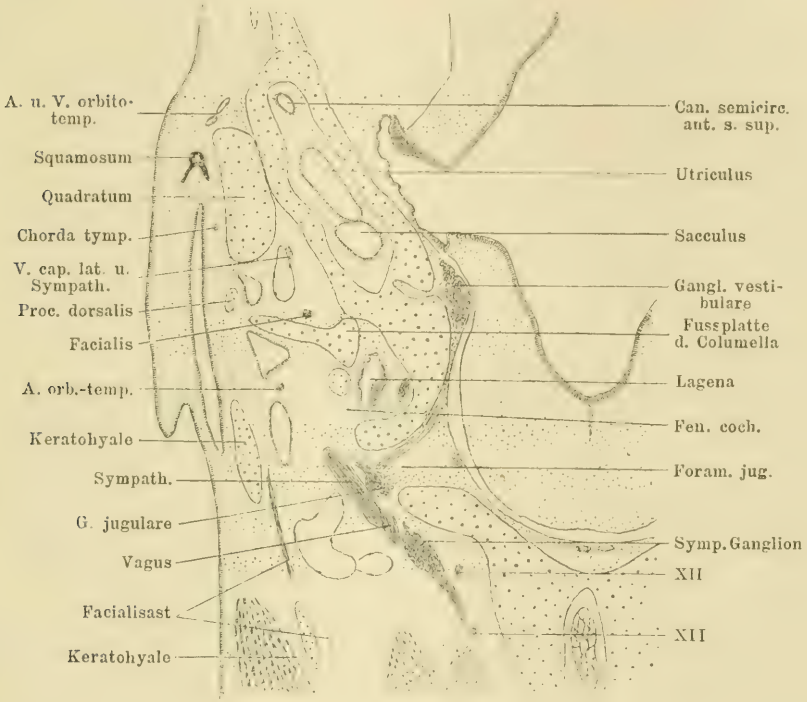

Fig. 5.

Crocodilus biporcatus. Embryo von 15 mm Kopflänge. Schnitt durch die Columella auris und die Ohrkapsel. Vergr. 15 : 1.

ständig von aussen bedeckt. Die dorsale Fläche dieses Processus subcapsularis ist flach konkav und bildet mit der Pars cochlearis der Ohrkapsel einen engen mit Bindegewebe gefüllten Spaltraum, der sich an den vordersten Teil der Fissura metotica seitlich anschliesst (Taf. 16, Fig. 2 und Textfig. 2), Recessus scalae tympani bei Lacerta agilis, Gaupp). Die ventrale

Fläche ist dagegen etwas konvex, durch Bindegewebe wird sie von der unter ihr von hinten nach vorn laufenden A. carotis interna und ihrem Ast, der A. temporo-orbitalis, getrennt. Der vordere Rand verläuft schräg von innen vorn nach aussen hinten, sein lateraler Teil ist ganz frei, während sein medialer

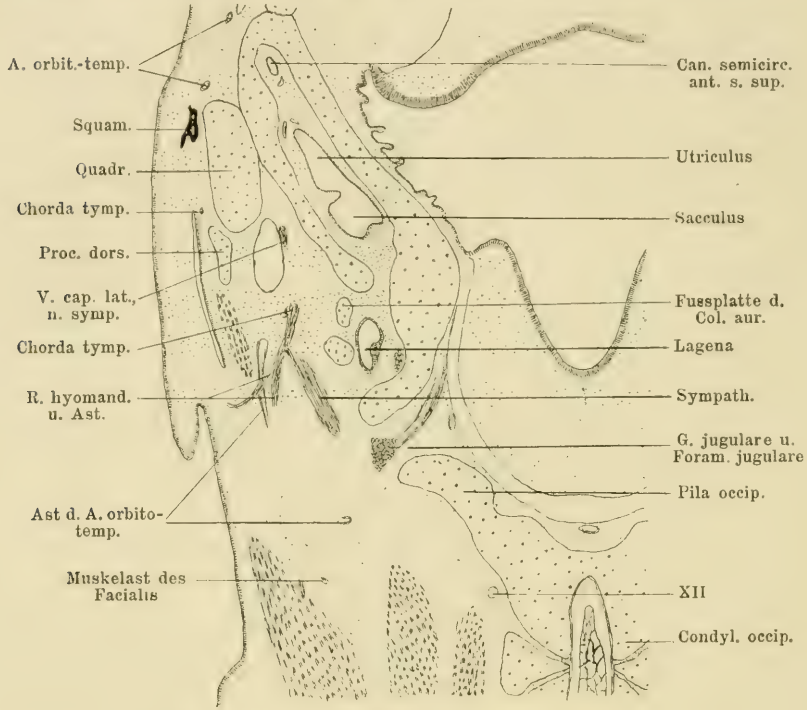

Fig. 6.

Crocodilus biporcatus. Embryo von 15 mm Kopflänge. Schnitt durch die Ohrkapsel und Basalplatte. Vergrösserung 15 : 1.

grösserer Teil sich der unteren Fläche der Pars cochlearis nähert und mit ihr durch ziemlich festes Bindegewebe verbunden ist. Der hintere Rand ist dagegen kurz, läuft quer lateralwärts und bildet mit dem vorderen Rand der Pila occipitalis einen nach aussen gerichteten tiefen Einschnitt, die „Incisura jugularis“ (Taf. 16, Fig. 2). Diese Incisura jugularis bildet mit dem

unteren Teil der Ohrkapsel ein ziemlich grosses Loch, das Foramen jugulare (Textfig. 5 u. 6) durch das der N. glossopharyngeus, der N. accessorio-vagus und die Vene, die eine Wurzel der V. jugularis interna bildet, aus der Schädelhöhle heraustreten; dabei liegt diese Vene hinter dem Vagus, wie es bei Lacerta der Fall ist.

Wie also schon oben hervorgehoben, findet sich zwischen der Pars lateralis der Occipitalregion und dem Processus subcapsularis einerseits und der Ohrkapsel andererseits eine grosse Spalte, die Fissura metotica, an der drei gleich noch genauer zu schildernde Abschnitte unterscheidbar sind. Ihren dorsalen Abschluss erhält die ganze Fissur dadurch, dass der dorsale Rand des Occipitalpfeilers mit der hinteren Ohrkapselkuppel verwächst. Die Verhältnisse liegen also hier etwas anders als bei Schildkröten und Sauriern und gleichen mehr denen bei den Säugern. Denn bei Emys bleibt (Kunkel) das obere Ende des knorpeligen Occipitalpfeilers überhaupt frei, bei Lacerta verwächst es aber erst mit dem Tectum posterius, nicht mit der Ohrkapsel. Die Verwachsung mit der letzteren kommt dagegen bei Säugern zustande. Bei Emys ist somit auf dem Knorpelstadium des Schädels die Fissura metotica dorsal offen, bei Lacerta ist sie zwar geschlossen, reicht aber weiter dorsalwärts als bei Krokodilen.

Was nun die drei Abschnitte der Fissura metotica anlangt, so stellt der am meisten dorsal und caudal gelegene Abschnitt, d. h. der von der hinteren Ohrkapsel-Kuppel und dem obersten Abschnitt des Occipitalpfeilers gebildete Teil, sich dar als eine enge Spalte (Textfig. 7), die aber in querer Richtung ziemlich ausgedehnt ist, der mittlere wird durch das weite Foramen jugulare gebildet, der vorderste und zugleich am meisten ventral gelegene ist wieder eine enge Spalte. In dem obersten Abschnitt der Fissur liegt der Sinus transversus, der, wie es scheint, als dem der Säugetiere homolog zu betrachten ist, obwohl er

in dem weiteren Entwickelungsverlauf bei Crocodilus verschwindet und bei den Erwachsenen nach der Angabe Hochstetters überhaupt nicht vorhanden ist. Der mittlere Teil der Fissura metotica ist breit und stellt das grosse Foramen jugulare dar. Der vorderste Teil endlich, d. h. der zwischen dem Processus

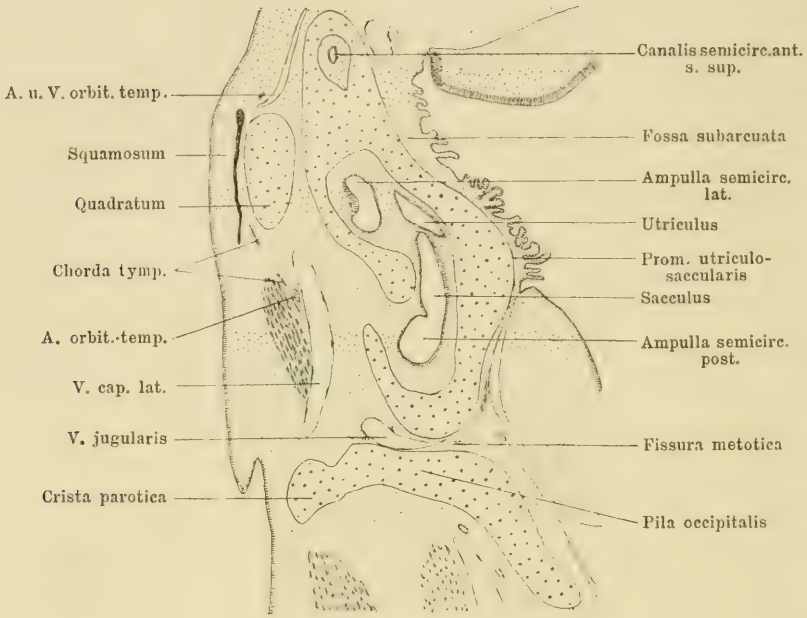

Fig. 7.

Crocodilus biporcatus. Embryo von 15 mm Kopflänge. Schnitt durch die Ohrkapsel und ihre Umgebung. Vergr. 15 : 1.

subcapsularis und dem unteren Umfang der Pars cochlearis gelegene Abschnitt der Fissur, stellt wieder eine in querer Richtung ausgedehnte Spalte dar, die mit einem breiteren, offenbar dem Recessus scalae tympani von Lacerta entsprechenden Teil anfängt und sich dann nach vorn stark verengt. Dieser vorderste enge Teil ist mit Bindegewebe vollständig gefüllt. Das Verhalten der Fenestra cochleae zu dem breiten Recessus

scalae tympani ist beim Krokodil etwas anders als bei Lacerta. Während die Fenestra bei der letzteren Form in den Recessus einmündet, liegt sie bei dem Krokodil etwas oberhalb desselben (Taf. 18, Fig. 4 und Textfig. 2). Verschlossen wird sie von aussen durch eine verdichtete Zellmasse, die von dem freien Rand des Recessus subcapsularis über die Fenestra cochleae hinweg bis zum oberen Rand derselben sich ausbreitet und der Membrana tympani secundaria der Lacerta entspricht.

In späteren Entwickelungsstadien verlängert sich der Processus subcapsularis, wie schon gesagt, nach dorsal bis in die Nähe des unteren Randes der Fenestra vestibuli, und infolgedessen verkürzt sich diese Membrana tympani secundaria. Dann wird also die Fenestra cochleae statt durch die Membrana tympani secundaria, durch den Processus subcapsularis selbst von aussen her vollständig bedeckt. Jedenfalls ist die Fenestra cochlea nach aussen entweder durch die verdichtete Zellmasse oder durch den Processus subcapsularis geschlossen, während die Kommunikation in die Schädelhöhle durch den Recessus scalae tympani hindurch immer gestattet ist, wodurch der Saccus perilymphaticus mit den Lymphräumen des Schädels zusammenhängt.

Was nun den von mir als Processus subcapsularis bezeichneten Knorpelvorsprung anbetrifft, so habe ich wenigstens bei Reptilien keine entsprechende Angabe darüber finden können; doch scheint mir aus den Abbildungen hervorzugehen, dass eine ähnliche Bildung auch sonst vorkommt. Bei Hatteria punctata, wie man aus der Figur von Schauinsland ersehen kann, gibt es allerdings am lateralen Rand der Basalplatte keinen Knorpelvorsprung, bei Lacerta agilis bemerkt man dagegen am lateralen Rand der Basalplatte einen kleinen Vorsprung, der offenbar dem Processus subcapsularis bei den Krokodilen entspricht. Und ebenso entspricht gewiss auch der von Kunkel bei der Schildkröte als Crista substapedialis

angedeutete laterale Vorsprung der Basalplatte unserem Processus subcapsularis.

Die Ohrkapsel.

Der Seitenteil der Ohrregion, die Ohrkapsel, verhält sich beim Krokodil etwas anders als bei Emys und bei der Eidechse, zeigt dagegen bemerkenswerterweise grössere Ähnlichkeit mit der des Hühnchens. Wie beim Hühnchen, so sind auch beim Krokodil zwei Abschnitte der Ohrkapsel zu unterscheiden, von denen der hintere-obere grössere die Bogengänge, den Utriculus und den Sacculus enthält, während der vordere-untere kleinere nur die Cochlea einschliesst.

Bei den Sauriern und Schildkröten sind die beiden Abteilungen weniger scharf voneinander zu unterscheiden, weil das Cavum cochleae im Vergleich mit dem Vestibulum (mit den Bogengängen) so klein ist, dass es von dem letzteren gänzlich von dorsal her überlagert wird, und die Ohrkapsel infolgedessen als Ganzes eine ovale Gestalt besitzt. Dagegen entwickelt sich bei Krokodilen die Pars cochlearis ziemlich stark und dehnt sich weit nach vorn und medial aus, ähnlich wie es bei den Hühnchenembryonen der Fall ist.

Die Pars posterior lässt zwei Flächen, eine Facies medialis s. cerebralis und eine Facies lateralis, sowie vier Ränder, Margo dorsalis, posterior, ventralis und anterior, unterscheiden.

Der Margo dorsalis, der längste Rand, beinahe horizontal schief von aussen-vorn nach innen-hinten ziehend, geht vorn fast rechtwinklig in den vorderen Rand über, hinten steigt er mit einer kurzen Strecke ventralwärts ab und geht dann in den hinteren Rand über. Er wird durch einen Wulst, die Prominentia semicircularis superior (s. anterior) dargestellt (Tafelfig. 1), der in sich den oberen oder vorderen

Bogengang enthält. Mit dem vorderen Teil der Prominentia semicircularis superior ist der hintere Teil der Taenia marginalis (Tafelfig. 4) verwachsen, dagegen ist die grössere hintere Hälfte der Prominenz frei und bildet den hintersten Teil des oberen Randes des Chondrocraniums.

Der Margo posterior der Kapsel verläuft fast vertikal und zwar etwas nach aussen gerichtet; die Stelle, wo er sich an den oberen Rand anschliesst, entspricht dem am meisten caudalwärts vorspringenden Teil der Ohrkapsel und enthält in sich den gemeinsamen Schenkel (resp. Sinus superior) des oberen (oder vorderen) und hinteren Bogengangs. Von dieser hinteren Kuppel zieht der hintere Rand, die Prominentia semicircularis posterior (von dem hinteren Bogengang herrührend) bildend, nach aussen und unten, sein unterer Teil buchtet sich zu einer breiten medianwärts vorspringenden Erhebung, der Prominentia ampullae posterior vor, welche durch die Ampulla posterior verursacht ist. Der obere Teil des Margo posterior verwächst mit dem flachen, breiten und dünnen Tectum posterius, der untere Teil mit dem dorsalen Ende des Occipitalpfeilers. Zwischen den beiden Verwachsungsstellen bleibt ein kleiner Teil des Margo posterior frei und bildet die vordere Begrenzung einer Lücke, die hinten durch die Verbindung des Tectum posterius mit dem Occipitalpfeiler begrenzt wird. Diese Lücke verschwindet aber in späteren Stadien.

Der Margo ventralis ist der dickste Rand, er zieht in sagittaler Richtung beinahe horizontal von hinten nach vorn und geht vorn in die Pars cochlearis über. Die hintere Hälfte dieses Randes ist als Prominentia ampullae posterioris äusserst dick; der laterale Umfang derselben verwächst, wie oben erwähnt, mit dem lateralen Rand des Occipitalbogens. Die vordere übrige Hälfte dieses Randes und der hintere Teil des unteren Umfangs der Pars cochlearis bilden mit dem Occipitalpfeiler und

dem Processus subcapsularis die oben erwähnte Fissura metotica resp. das Foramen jugulare.

Der Margo anterior der Ohrkapsel endlich ist nur in seiner oberen Hälfte frei und begrenzt mit derselben die Fenestra prootica von hinten her; an seine untere Hälfte schliesst sich die Pars sacculo-cochlearis an (Tafelfig. 4).

Die äussere Fläche der Pars posterior zeichnet sich durch Erhebungen, Vertiefungen und Löcher aus. Ungefähr in ihrer Mitte sieht man einen länglichen, fast vertikal stehenden beträchtlichen Wulst, die Prominentia semicircularis lateralis (Tafelfig. 4), dem lateralen Bogengang entsprechend. Diese Prominentia beginnt vorn mit einer flachen Erhebung, der Prominentia ampullae lateralis, die unterhalb der Prominentia semicircularis superior, in einiger Entfernung hinter dem Vorderrand der Kapsel liegt und mit der eben genannten Prominenz eine kaum erkennbare Einsenkung begrenzt. Sie zieht von hier schräg ventralwärts und ein wenig nach hinten, bis in die Nähe der Prominentia ampullae posterioris. Von der vorragendsten Stelle des lateralen Bogengangwulstes, die gleichzeitig die am meisten lateralwärts vorspringende Stelle der Gesamt-Ohrkapsel ist, springt eine Knorpelleiste senkrecht ventralwärts und ein wenig rostralwärts vor, die ventralwärts allmählich sich verdickt und mit einem rostralwärts gekrümmten Ende endigt (Taf. 16, 17, 18, Figg. 2, 3 u. 4). In die Basis dieser Knorpelleiste, Crista parotica, welche der gleichnamigen Querleiste bei Emys und Lacerta und dem von Schauinsland als Processus paroticus bezeichneten Knorpelhöcker an der lateralen Ohrkapselwand der Hatteria punctata entspricht, geht, wie schon gesagt, der vordere Rand des Occipitalpfeilers über (Taf. 20, Fig. 7), dagegen besteht, im Gegensatz zu Lacerta, keine Verbindung der Leiste mit dem Processus dorsalis oder Intercalare (Versluys; Processus paroticus, Gaupp) der Columella auris.

Die Wülste der drei Bogengänge begrenzen an der Aussen-

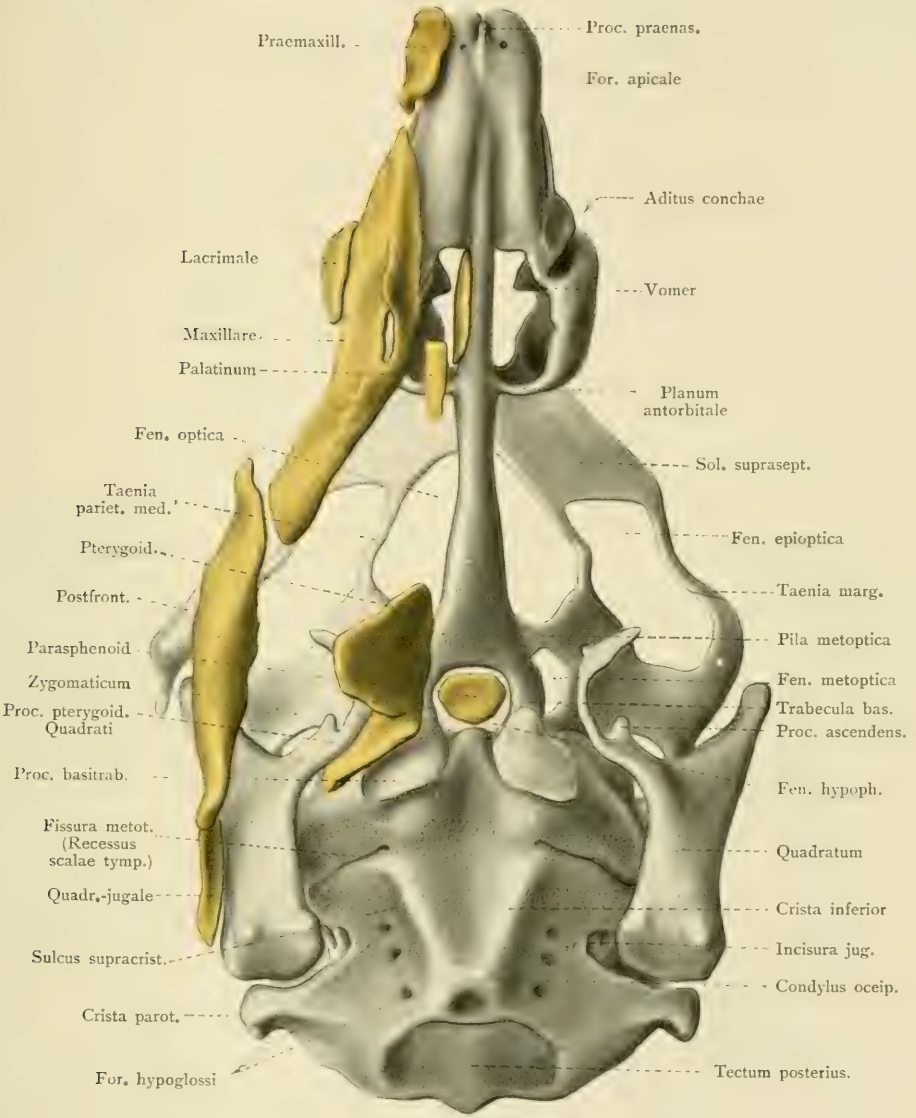

Fig. 2.

R. Schilling, del.

fläche der Pars posterior der Ohrkapsel eine flache dreieckige Vertiefung, der im Inneren der Kapsel der Sinus superior entspricht.

An der Facies medialis s. cerebralis der hinteren Ohrkapselhälfte ist eine grosse Erhebung ganz besonders auffällig, die Prominentia utriculo-sacculari s (Textfig. 7). Sie liegt fast in der Mitte der Pars posterior und buchtet sich stark in die Schädelhöhle hinein. Von ihrer Kuppel verflacht sie sich nach vorn oben ganz allmählich (Gebiet des Utriculus und der Ampulla anterior), während sie nach hinten oben durch eine flache breite Vertiefung, Fossa subarcuata (Taf. 15, Fig. 1 und Textfig. 7), von der Prominentia semicircularis superior getrennt wird, nach ventralwärts steigt sie senkrecht herab und wird nur durch eine ganz unbedeutende Einsenkung von der Prominentia ampullae posterioris getrennt. Der unmittelbar hinter der Prominenz gelegene flache Abschnitt der medialen Ohrkapselwand enthält das langgestreckte Foramen endolymphaticum (Taf. 15, Fig. 1), in dem vor ihr liegenden, etwas lateralwärts zurückweichenden Wand-Abschnitt liegen übereinander zwei Foramina: ein unteres ovales, das Foramen acusticum inferius, und ein oberes von der Form einer länglichen Spalte, das Foramen acusticum superius (Taf. 15, Fig. 1). Dieses Wandgebiet geht ohne Grenze in die mediale Wand der Pars cochlearis über. Beachtenswert ist, dass die beiden Foramina acustica übereinander liegen, in noch höherem Masse, als das bei Lacerta der Fall ist. Bei Amphibien liegen sie noch ausgesprochen hintereinander. Auf diese Verschiebung, durch die das frühere vordere Foramen zum oberen, somit das hintere zum unteren geworden ist, komme ich noch zurück.

Die kleinere Pars anterior s. cochlearis der Ohrkapsel schliesst sich als cylinderförmiger Fortsatz an den unteren Teil des vorderen Randes der Pars posterior an, sie

verläuft eine sehr kurze Strecke nach vorn, biegt dann nach medianwärts und endet direkt hinter dem Processus basitrabecularis mit einem abgestumpften Ende. Die vordere Hälfte der Pars cochlearis ist, wie schon erörtert, durch den lateralen Teil des vordersten Abschnittes der Basalplatte gebildet, so dass die obere resp. cerebrale und die untere resp. basale Fläche der Pars cochlearis vorn ohne besondere Grenze in die entsprechenden Flächen der Basalplatte übergehen. Der hintere Teil der Pars cochlearis wird dagegen von der Basalplatte durch den vordersten Abschnitt der Fissura metotica getrennt. In seiner medialen Wand, auf der Grenze der Pars cochlearis und der Grenze der Pars posterior, liegen die beiden schon genannten Foramina acustica. Das Foramen acusticum superius führt in denjenigen Teil der Pars posterior, in den der Utriculus eingelagert ist, während das Foramen acusticum inferius sich in den Anfangsteil des Schneckenganges öffnet.

Die laterale Wand der Pars cochlearis buchtet sich als Prominentia cochleae lateralwärts ziemlich stark aus (Taf. 18, Fig 4 und Textfig. 4). Direkt hinter dieser Prominenz befinden sich an der lateralen Wand der Pars cochlearis die Fenestra vestibuli und die Fenestra cochleae (Taf. 17 u. 18, Fig. 3 u. 4 und Textfig. 2 u. 5), die beide gegen den Vorhof resp. Anfangsteil des Schneckenganges hinführen. Die Fenestra vestibuli ist ein ziemlich grosses längliches Loch, dessen Längsachse fast horizontal liegt. Es erstreckt sich hinten bis zum lateralen Bogengangwulst. Durch die Fussplatte der Columella auris wird es geschlossen. Ventral von ihm getrennt, liegt das ebenfalls längliche, jedoch etwas kleinere Loch, die Fenestra cochleae (Fenestra rotunda), welches ganz nahe oberhalb der Fissura metotica nach aussen mündet. Die Lage beider Fenestrae zueinander, der Umstand, dass sie ganz nahe untereinander und nur durch eine dünne rundliche Knorpelsäule getrennt liegen, ähnelt den Verhältnissen beim Hühnchen mehr als denen bei der Eidechse und der Schildkröte.

An den oberen Rand der Pars cochlearis schliesst sich die schon erwähnte Leiste an, in der das Foramen faciale liegt. Ihr oberer ziemlich dünner Rand ist, wie ebenfalls schon geschildert wurde, nach aussen unten umgebogen, so dass zwischen ihm und der Prominentia cochlearis eine seichte Rinne, Fovea geniculatis, gebildet wird, die entlang der lateralen Fläche der Pars cochlearis nach vorn verläuft, bis in die Nähe des vorderen Endes derselben. Am hinteren Ende dieser Rinne findet sich das Foramen faciale für den Durchtritt des N. facialis.

Der untere breitere Rand der Pars cochlearis begrenzt von oben her den vordersten Teil der Fissura metotica, der sich als ein mit Bindegewebe gefüllter Spaltraum darstellt (s. o.).

Innenraum der Ohrkapsel.

Was den inneren Raum der Ohrkapsel anbetrifft, so ist er äusserst kompliziert (Taf. 20, Figg. 6 u. 7). Im allgemeinen lässt er, der äusseren Form entsprechend, zwei ungleiche Abschnitte, ein grosses Cavum posterius und ein kleineres Cavum anterius s. cochleare, unterscheiden, doch gehen beide Abschnitte ohne scharfe Grenze direkt ineinander über. In dem Cavum posterius liegen der Utriculus und der Sacculus, und ausserdem münden in dasselbe die drei Bogengangsräume (Cava semicircularia).

Das Cavum posterius stellt sich dar als ein länglich von aussen nach innen abgeplatteter Raum, an dem man noch einen oberen und einen unteren Teil unterscheiden kann, doch besteht auch hier wiederum keine scharfe Grenze zwischen beiden Teilen.

Die Pars superior ist ein abgeplatteter viereckiger Raum, dessen mediale und laterale, vordere und obere Wand direkt von der betreffenden Ohrkapselwand gebildet werden, während die hintere schmale Wand durch einen Knorpelteil, das

Septum semicirculare superius (Gaupp) von dem Raum des oberen Bogenganges geschieden wird; nach unten geht er, wie schon gesagt, ohne irgendwelche erkennbare Grenze in die Pars inferior über. Am vorderen untersten Teil der medialen Wand befindet sich das Foramen acusticum superius (Taf. 20, Fig. 7), an der oberen und hinteren Ecke der Pars superior mündet das vordere Ende des oberen Bogengangraumes, mit einer länglichen ovalen Öffnung, dem Orificum anterius s. superius cavi semicircularis superioris (Taf. 20, Figg. 6 u. 7), und an dem unteren hinteren Teil der lateralen Wand sieht man ein ziemlich grosses Loch, das Orificium anterius s. superius cavi semicircularis lateralis (Taf. 20, Fig. 6), durch das er mit dem den lateralen Bogengang enthaltenden Raum kommuniziert. Die sich sonst (z. B. bei Lacerta) an dem Orificium anterius cavi semicircularis superioris und lateralis befindliche, für die betreffende Ampulle bestimmte Ausbuchtung ist recht wenig ausgeprägt. Sonst ist die Pars superior überall geschlossen.

Die Pars inferior ist dagegen etwas komplizierter. Die mediale Wand wird direkt von der betreffenden medialen Wand der Ohrkapsel gebildet, während hinten das Septum semicirculare posterius den Raum abschliesst und ihn von dem Cavum semicirculare posterius trennt. Nach oben kommuniziert der Raum der Pars inferior vorn ohne irgendwelche Grenze mit der Pars superior, während er in seiner hinteren Hälfte durch das Septum semicirculare anterius s. superius von dem Cavum semicirculare anterius s. superius geschieden wird. Die laterale Wand endlich wird in ihrem hinteren grösseren Teil durch das Septum semicirculare laterale von dem Cavum semicirculare laterale getrennt, in ihrem vorderen schmalen Teil dagegen direkt von der lateralen Ohrkapselwand gebildet. Nach vorn zu geht die Pars inferior in das Cavum cochleare ohne Grenze über. Der hintere Teil der ventralen

Wand buchtet sich ventralwärts und etwas lateralwärts bedeutend aus (Taf. 20, Figg. 6 u. 7). Diese Ausbuchtung, der Recessus ampullae posterioris (Gaupp), welcher die Prominentia ampullae posterioris an der Oberfläche der Ohrkapsel verursacht, kommuniziert durch das Orificium inferius cavi semicircularis posterioris in ihrem hinteren Pol mit dem den hinteren Bogengang enthaltenden Raum (Taf. 20, Figg. 6 u. 7). Am lateralen Umfang des Recessus ampullae posterioris etwas vor jenem Foramen für das Cavum semicirculare posterius befindet sich ein Loch, das Orificium inferius cavi semicircularis lateralis (Taf. 20, Fig. 6), welches in das Cavum semicirculare laterale führt. Der hintere obere Abschnitt der Pars inferior setzt sich nach hinten in einen von aussen nach innen abgeplatteten, doch in vertikaler Richtung ziemlich tiefen Raum, das Cavum sinus superioris, fort (Taf. 20, Figg. 6 u. 7), in den das Cavum semicirculare anterius s. superius und das Cavum sc. posterius einmünden. In dem Gebiet der Pars inferior, das den Sinus superior enthält, findet sich an der medialen Wand ein querliegendes Loch, das Foramen endolymphaticum (Taf. 20, Fig. 7). Im vordersten Teil der Pars inferior endlich liegen an der medialen Wand das Foramen acusticum inferius (Taf. 20, Fig. 7), an der lateralen Wand die Fenestra vestibuli und die Fenestra cochleae (Taf. 20, Fig. 6).

Was nun weiter die Verhältnisse der drei die Bogengänge enthaltenden Räume anbetrifft, so wäre etwa folgendes zu bemerken: Das Cavum semicirculare superius, der längste der drei Bogengangsräume, beginnt mit der wenig ausgeprägten Ampulla semicircularis anterior s. superior von der oberen hinteren Ecke der Pars superior des hinteren Ohrkapselraums, zieht in dem oberen Rand der Ohrkapsel fast horizontal nach hinten innen, etwas ventralwärts abfallend, und biegt sich dann in sanften nach hinten oben konvexen Bogen

nach ventralwärts um, um nach einer kurzen Strecke in das Cavum sinus superioris einzumünden. Das Cavum semicirculare posterius, der kürzeste der drei Bogengangräume beginnt von seiner deutlich ausgebildeten Ampulla cavi semicircularis posterioris, verläuft in dem hinteren Rand der Ohrkapsel nach oben und geht ebenfalls in das Cavum sinus superioris über. Das Cavum semicirculare laterale endlich beginnt vorn oben mit einer leichten für die Ampulla bestimmten Erweiterung, verläuft von hier in sanften lateralwärts konvexen Bogen nach hinten unten innen und mündet durch das Orificium inferius in das untere Gebiet der Pars posterior der Ohrkapsel, etwas vor dem Orificium inferius des Cavum semicirculare posterius.

Das Cavum anterius s. cochleare der Ohrkapsel ist im Gegensatz zu dem Cavum posterius sehr klein, hinten geht es ohne bemerkbare Grenze in die Pars inferior des Cavum posterius über, vorn erstreckt es sich mit seinem blinden Ende bis in die Nähe der Spitze der Pars cochlearis. Im ganzen betrachtet, verschmälert es sich leicht von hinten nach vorn. Seine Verlaufsrichtung ist spiralig oder S-förmig, d. h. es zieht zunächst von dem vordersten Teil der Pars inferior des Cavum posterius nach vorn, biegt dann allmählich nach innen und etwas nach unten um, um zum Schlusse sich noch etwas nach vorn zu wenden (Tafelfig. 6 u. 7). Alle Wandungen des Cavum cochleare werden direkt von der Kapselwand der Ohrkapsel gebildet, ausgenommen ist nur der vorderste Teil, wo die Wandung des Schneckenganges von der Basalplatte der Ohrregion gebildet wird.

Der Raum der Ohrkapsel enthält als Inhalt das häutige Labyrinth, d. h. den Utriculus mit den drei Bogengängen, den Sacculus und den Ductus cochlearis.

Der Utriculus (Textfigg. 5, 6 u. 7) von länglicher seitlich etwas abgeplatteter spindelförmiger Gestalt befindet sich

im allgemeinen oberhalb des Sacculus, und zwar überlagert sein hinterer Teil von innen und oben den Sacculus. Von seinem vorderen Teil, der im oberen Gebiet des hinteren Ohrkapselraumes liegt, springt eine Ausbuchtung, der Recessus utricularis, nach vorn vor und endigt blind direkt oberhalb des Foramen acusticum superius nahe der Vorderwand des Raumes. Direkt oberhalb dieses Recessus utricularis mündet das vordere Ende des oberen Bogenganges in den Utriculus ein. Der verjüngte hinterste Teil des Utriculus, der mit der hintersten Partie des Sacculus zusammenhängt, setzt sich ausserdem in den Sinus superior fort, der nach hinten allmählich sich verschmälert und zuletzt in den oberen und hinteren Bogengang übergeht. Aus der medialen Wand des Sinus superior geht der Ductus endolymphaticus hervor, der durch das Foramen endolymphaticum in die Schädelhöhle tritt und hier zu dem Saccus endolymphaticus sich erweitert. Am Boden des hintersten Utriculus-Abschnittes mündet durch eine kleine Öffnung die Ampulla posterior ein.

Die drei häutigen Bodengänge verlaufen in den betreffenden Knorpelkanälen (Cava semicircularia), dabei liegen sie immer nahe der Wand der convexen Aussenseite derselben. Dadurch ist ihre Länge und Verlaufsrichtung genau die gleiche, wie die der knorpeligen Bogengänge, stärker ausgeprägt sind jedoch die Ampullen, und unter ihnen wiederum ganz besonders stark die Ampulla semicircularis posterior, die aber doch vermittels eines nur schwachen Ganges mit dem Utriculus in Verbindung steht. Der hintere Schenkel des lateralen Bogenganges tritt aus seinem Cavum semicirculare in den gemeinsamen Raum der Pars posterior der Ohrkapsel, steigt hier an der lateralen Wand desselben wieder dorsalwärts empor und mündet an der lateralen Wand des hinteren Teiles des Utriculus in diesen aus. Und zwar liegt diese Öffnung gerade gegenüber der an der medialen Wand sich befindlichen Mündungsstelle des Ductus endolymphaticus.

Der Sacculus liegt im unteren Abschnitt der Pars posterior der Ohrkapsel (Textfig. 5, 6 u. 7), beginnt vorn zwischen den hinteren Enden beider Foramina acustica blind, verbreitet sich nach hinten allmählich, verschmälert sich jedoch in seinem hinteren Teil und verbindet sich mit dem darüber liegenden hinteren Teil des Utriculus. So bekommt er eine spindelförmige, doch seitlich abgeplättete Gestalt. Am Boden seiner vorderen Partie kommuniziert er durch den Canalis sacculo-cochlearis mit dem Ductus cochlearis, welcher in dem Cavum cochleare, und zwar immer dessen lateraler Wand anliegend, etwas spiralig gewunden nach vorn innen zieht und blind endet.

Tectum posterius.

Um nun zur Beschreibung der Pars dorsalis der Ohrregion überzugehen, so stellt sich das Tectum posterius[1]) dar als eine dünne (in dem weiter entwickelten Stadium aber sehr dicke), breite und etwa viereckig entwickelte Knorpelplatte, zwischen dem hinteren Rand beider Ohrkapseln ausgespannt, sie liegt fast ganz vertikal und ist nur wenig nach vorn geneigt, bedeckt somit das Hinterhirn von hinten her mehr oder minder vollständig. Am untersten Teil der beiden Seitenränder ist das Tectum posterius mit dem dorsalen verdickten Ende je eines Occipitalpfeilers verwachsen und bildet so die Pars dorsalis der Regio occipitalis sowie der Regio otica. Zwischen den Stellen, wo das Tectum posterius mit der hinteren Ohrkapselkuppel und dem hinteren Ende des Occipitalpfeilers zusammenstösst, findet sich, wie oben schon geschildert, eine

[1]) Bei dem zur Modellierung benutzten Embryo ist das Tectum posterius wegen seiner Dünnheit sowie seiner stark nach hinten vorragenden Lage durch den Einfluss des äusseren Druckes rostralwärts, d. h. in die Schädelhöhle hineingepresst. Dies zeigt sich denn auch an dem ganz treu nach den Serienschnitten modellierten Modell; in der Zeichnung ist der Fehler korrigiert.

kleine Lücke, die aber in späteren Entwickelungsstadien verschwindet. In der Mitte seines ventralen (hinteren) Randes sieht man einen kleinen Vorsprung, der dem Processus posterior bei Emys (Kunkel) entspricht und der bei Lacerta fehlt. Von diesem Processus posterior an setzt sich der ventrale Rand beiderseits zum hinteren Rand der Pila occipitalis fort und begrenzt dadurch von dorsal her das Foramen occipitale magnum. Auch in der Mitte des dorsalen Randes des Tectum bemerkt man eine kleine Verdickung; sie entspricht dem Processus ascendens tecti posterioris der Lacerta agilis (Gaupp).

Vergleich der Ohrkapsel von Crocodilus mit der von anderen Reptilien.

Die Vergleichung der eben geschilderten Ohrkapsel mit der bei den anderen Reptilien ist sehr von Interesse; besonders ist bemerkenswert folgendes:

1. Die Ohrkapsel ist beim Krokodile nicht in der primitiven „Steilstellung" (Gaupp), wie bei den anderen Reptilien, sondern ihre frühere Pars superior liegt als Pars posterior caudal von der Pars anterior, wie es bei den meisten Säugern der Fall ist.

2. Der Sinus superior, der bei Lacertiliern (Gaupp) in dem höchsten Punkt der Ohrkapsel liegt, befindet sich beim Krokodile in der hinteren Ohrkapselkuppel.

3. Der laterale Bogengang verläuft fast vertical, nur ein wenig von vorn nach hinten geneigt. Bei Lacertiliern (Gaupp) und Emys (Kunkel) liegt er dagegen fast horizontal.

4. Die der Prominentia semicircularis lateralis der Ohrkapsel aufsitzende Crista prootica steht dementsprechend fast vertical, während sie bei Lacertiliern und Emys lateral- und ventralwärts vorspringt.

5. Während die Foramina acustica bei Lacertiliern (Gaupp) fast in einer horizontalen Linie hintereinander liegen, wie es bei Emys (Kunkel), Hatteria (Schauinsland) und bei den Amphibien der Fall ist, liegen sie beim Krokodile wie bei Hühnchen untereinander, und zwar ist das Foramen acusticum posterius nach rostral und ventral verlagert, so dass es gerade unterhalb des Foramen acusticum anterius zu liegen kommt, und die beiden Foramina beim Krokodile also besser Foramen acusticum superius (-anterius) und inferius (-posterius) genannt werden müssen.

6. Das Tectum posterius, das als der vordere Teil der Occipital- und Ohrregion die Decke des hintersten Abschnittes der Schädelhöhle bildet, liegt in fast vertikaler Ebene, und ähnelt dadurch dem bei den Säugern, während es bei den Lacertiliern mehr horizontal liegt.

Die erwähnten merkwürdigen Verschiedenheiten der Ohrkapsel beim Krokodile von der bei den anderen Reptilien werden, wie es schon von Gaupp für die Säuger ausführlich auseinandergesetzt ist, durch die eigentümliche Drehung der Ohrkapsel verursacht: die ursprüngliche Pars superior der Ohrkapsel ist caudalwärts gedreht, so dass sie nun hinter die ursprüngliche Pars inferior zu liegen kommt, der ursprünglich horizontal verlaufende laterale Bogengang kommt dadurch in eine fast verticale Verlaufsrichtung und das Tectum posterius in die senkrechte Stellung, so dass es nun die Hinterwand der Schädelhöhle bildet.

Diese eigentümliche Drehung der Ohrkapsel und stärkere Entwickelung der Pars cochlearis beim Krokodile vollziehen sich bei Vögeln und Säugern in ähnlicher Weise.

Es erübrigt schliesslich noch im Anschluss daran das Verhalten des hinteren Teils der Taenia marginalis zu der Ohrkapsel mit der bei den anderen Reptilien zu vergleichen. Bei der Lacerta (Gaupp) bleibt der hintere Teil der Taenia margi-

nalis von dem Ohrkapselrande getrennt. Bei Emys (Kunkel) ist die Ausbildung der Taenia marginalis schon unvollkommen, und es ist zwischen ihr und dem Ohrkapselrande kein Zusammenhang vorhanden. Bei der Hatteria punctata (Schauinsland) ist sie („Alisphenoid", Schauinsland) der rostralen Partie der Labyrinthregion benachbart, bleibt aber von dieser durch einen breiten Spalt getrennt. Dagegen bei den Vögeln verbindet sie sich (Sphenolateralplatte, Gaupp) durch eine breite Brücke mit dem dorsalen Umfang der Ohrkapsel. Und endlich bei einigen Säugern, z. B. bei den Maulwurfembryonen nach E. Fischer, haftet die Parietalplatte, die dem hintersten Teil der Taenia marginalis der Reptilien entspricht, der Ohrkapsel an.

Wenn auch diese Verschiedenheit des Verhaltens des hinteren Teiles der Taenia marginalis nach Gaupp keinen wesentlichen Unterschied zwischen den oben genannten Tierformen bedingt, so ist es doch sehr bemerkenswert, dass nur die Krokodile allein sich von den anderen Reptilien besonders verhalten, indem der hinterste Teil der Taenia marginalis mit dem vorderen Abschnitt des oberen Ohrkapselrandes verwächst.

d) Regio orbito-temporalis.

Die Regio orbito-temporalis ähnelt in ihrem Verhalten stark derjenigen der Eidechse, doch ist sie im allgemeinen vollständiger und stärker ausgebildet als dort. Wie bei Lacerta lässt sie auch beim Krokodil zwei Abschnitte unterscheiden, einen hinteren und einen vorderen. Eine Decke fehlt beiden Abschnitten, so dass das Gehirn während gewisser Stadien, d. h. solange die Deckknochen noch nicht entwickelt sind, abgesehen von dem Tectum posterius, das es ja nur im hinteren Teile bedeckt, vollständig jeglicher schützender Knorpelplatte nach oben zu entbehrt.

Die Basis des hinteren Teils der Orbitotemporalregion ist von geringer Ausdehnung und besteht aus zwei Knorpelbalken, den Trabeculae baseos cranii (Taf. 15—18, Figg. 1—4), welche im vertikalen Querschnitt eine längliche ovale Form aufweisen. Die Trabeculae baseos cranii entspringen, wie schon bei der Regio otica erörtert, vom lateralen Teil der vorderen Fläche des vordersten fast vertical stehenden Abschnittes der Basalplatte, d. h. von dem unteren Teil des lateralen Endes der Crista sellaris; sie ziehen schief nach vorn und innen und vereinigen sich am hintersten Ende des gleich zu beschreibenden Septum interorbitale, indem sie in den unteren Rand des letzteren übergehen. Es umschliessen also diese beiden Trabeculae baseos cranii mit der Crista sellaris ein dreieckiges Loch, die Fenestra hypophyseos s. basicranialis anterior (Taf. 15 u. 16, Figg. 1 u. 2), in dem die Hypophysis liegt, und durch das die A. carotis interna von der Schädelbasis aus in die Schädelhöhle hineintritt. Ein besonders abgeschlossenes Foramen für die A. carotis interna, wie es sich bei Lacerta agilis zuweilen findet, ist bei allen von mir untersuchten Exemplaren nicht zu bemerken.

Von dem hintersten Teil des unteren Randes einer jeden Trabecula baseos springt ein Knorpelfortsatz nach ventral und leicht nach hinten aussen gerichtet vor (Taf. 16 u. 18, Figg. 2 u. 4 und Textfig. 8). Dieser Fortsatz, der Processus basitrabecularis, nimmt mit einem schmalen Hals seinen Ursprung, verbreitert sich dann in transversaler Richtung, dabei auch an Dicke etwas, jedoch nur ganz wenig zunehmend, um sich dann wieder zu verschmälern und mit einer abgerundeten, zungenförmigen Spitze vor der vorderen Kuppel der Pars cochlearis der Ohrkapsel zu enden, wobei er nur ganz wenig von der letzteren entfernt bleibt. Zwischen dem Processus basitrabecularis einerseits und dem vorderen Umfang der Pars cochlearis der Ohrkapsel resp. dem vorderen Teil der Basalplatte anderer-

seits besteht mithin eine Lücke (Tafelfig. 4), durch die der R. anterior des N. facialis und die A. carotis interna (s. dorsalis) in lateral-medialer Richtung hindurchtreten. Dieser Processus

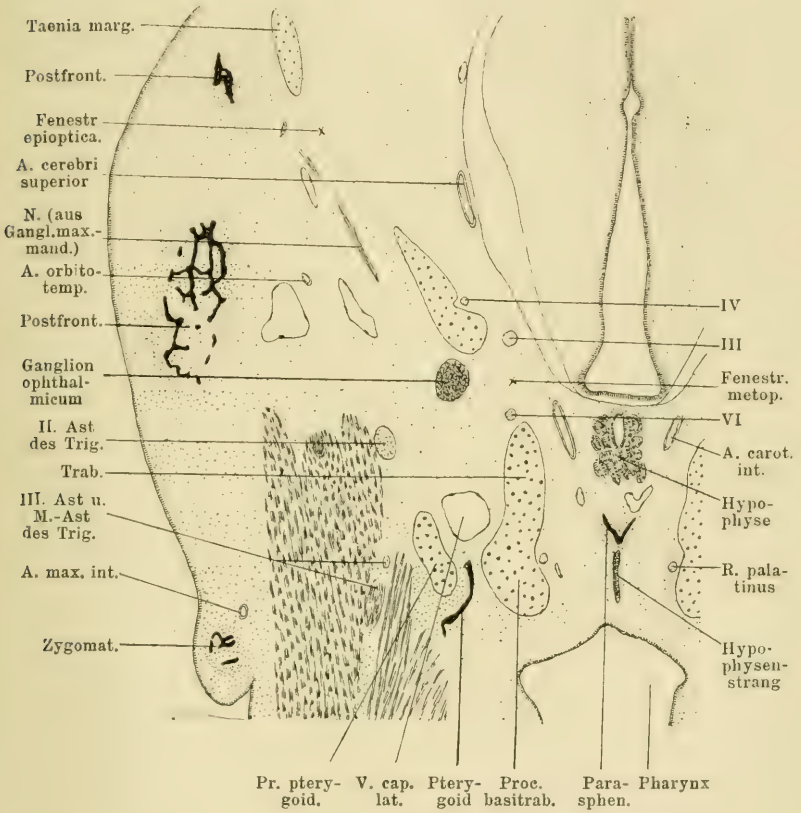

Fig. 8.

Crocodilus biporcatus. Embryo von 15 mm Kopflänge. Schnitt durch die Trabecula baseos. Vergr. 15 : 1.

basitrabecularis, der sich bei den anderen Reptilien gar nicht entwickelt, ist beim Hühnchen auch gut ausgebildet.

Von dem vordersten Teil des dorsalen Randes der Trabecula baseos cranii, wo sie sich mit dem hinteren Ende des

Septum interorbitale verbindet, erhebt sich ein dünner schmaler Knorpelfortsatz, die Pila metoptica, nach oben, lateral und etwas nach hinten (Tafelfig. 1, 2, 3 u. 4). Sein dorsolaterales Ende steht mit der Taenia parietalis media in Verbindung. Zwischen den Ursprüngen beider Pilae metopticae wird die Schädelbasis von einem kräftigen dreieckigen Knorpelstück gebildet, das aus der Vereinigung der beiderseitigen Trabeculae hervorgeht, den vorderen Umfang der Fenestra hypophyseos begrenzt und auf seiner nach hinten abfallenden Oberfläche den Lobus infundibularis trägt. Es entspricht dem Subiculum infundibuli der Lacerta (Gaupp), Emys (Kunkel), Hatteria (Schauinsland) und der Supratrabecula der Hühnchen. Was aber die Cartilago hypochiasmatica der Lacerta agilis (Gaupp) betrifft, so findet sich dieselbe bei unseren Krokodilen nicht, ebensowenig wie bei Emys (Kunkel).

Auf diesen kleinen Basalteil der Orbitotemporal-Region stützt sich nun jederseits die Seitenwand des hinteren Abschnittes der Region mit zwei Säulen, der hinteren sehr kräftigen Pila prootica und der vorderen viel dünneren Pila metoptica. Die ganze Seitenwand selbst aber stellt nicht eine einheitliche Knorpelplatte dar, sondern ein aus einzelnen Spangen bestehendes Gerüstwerk, in dem sich vier grosse Öffnungen finden: 1. die Fenestra prootica (am weitesten hinten), 2. die Fenestra metoptica (vor der Fenestra prootica, an der Basis), 3. die Fenestra optica, am weitesten vorn, ebenfalls basal gelagert, 4. die Fenestra epioptica, die sich über der Fenestra optica und der Fenestra metoptica ausdehnt.

Über die einzelnen trennenden Spangen ist folgendes zu sagen.

Die Pila prootica entspringt als mächtige vierkantige Knorpelsäule von dem lateralen Ende der Crista sellaris und steigt etwas schräg nach aussen auf, wobei sie sich gleich-

zeitig verbreitert. Sie geht mit ihrem oberen Abschnitt in die Taenia marginalis über, die den dorsalen Rand des ganzen Seitenwandgerüstes dieser Gegend bildet, caudal mit der vorderen Kuppel der Ohrkapsel, und rostral mit dem Solum supraseptale zusammenhängt. Ihr hinterer mit der Ohrkapsel verwachsener Abschnitt ist breit (Lamina parietalis), ihr vorderer Abschnitt, der in das Solum supraseptale übergeht, sehr dünn und schmal. Der freie dorsale Rand der Taenia marginalis zieht zuerst als die Fortsetzung des dorsalen Randes des Solum supraseptale von vorn nach hinten unten und aussen, dann in sanftem nach lateral konvexem Bogen nach unten hinten und innen, um in den dorsalen Rand der Ohrkapsel überzugehen. Im allgemeinen ist also der Verlauf dieses Randes S-förmig, und von vorn nach hinten abfallend, dabei ist sein vorderster Teil der höchste Punkt des ganzen Schädels.

Durch die Verbindung der Pila prootica mit der Lamina parietalis und die Verwachsung dieser mit der Ohrkapsel kommt die vordere und obere Begrenzung der Fenestra prootica zustande. Parallel zu dem vorderen Abschnitt der Taenia marginalis und in einiger Entfernung unterhalb von ihr zieht dann eine breite Knorpelspange von hinten nach vorn, die Taenia parietalis media (Taf. 15—18, Figg. 1—4). Sie beginnt hinten breit an der Pila prootica und wird nach vorn hin zu einer sehr dünnen Spange, die in den unteren Teil des Solum supraseptale übergeht. Zwischen der Taenia marginalis und der Taenia parietalis media bleibt die grosse Fenestra epioptica, die hinten vom oberen Teil der Pila prootica, vorn von dem hinteren Rande des Solum supraseptale begrenzt wird. Ventral von der Taenia parietalis media liegen dagegen zwei Fenestrae, die hintere Fenestra metoptica und die vordere Fenestra optica. Die erstere erhält ihre Begrenzung: ventral durch die Trabecula baseos cranii, dorsal durch die Taenia parietalis media, hinten durch die Pila prootica, und vorn

durch die Pila metoptica (s. o.). Die vordere Fenestra optica wird hinten durch die Pila metoptica, oben durch die Taenia parietalis media, und medial-ventral durch den hinteren freien Rand des Septum interorbitale begrenzt.

Die erwähnten grossen Fensterbildungen stehen zu bestimmten Nerven in Beziehung.

1. Durch die Fenestra prootica tritt der gesamte N. trigeminus aus, um ausserhalb des Cavum cranii sofort zwei Ganglien zu bilden, ein kleineres vorderes Ganglion ophthalmicum, das nur dem ersten Ast angehört, und ein grösseres hinteres Ganglion maxillo-mandibulare, aus dem der zweite und der dritte Ast hervorgehen. Die Radix motoria des Trigeminus nimmt an der Bildung der Ganglien keinen Anteil, sondern geht ganz in den dritten Ast, an der medial-ventralen Seite desselben, über.

2. Durch die Fenestra metoptica tritt der N. oculomotorius mit der A. orbitalis hindurch, ausserdem findet sich in ihrem Bereich die vordere Öffnung des Abducenskanals, der die Wurzel der Pila prootica in der Richtung von hinten nach vorn durchsetzt.

3. Der N. opticus verlässt die Schädelhöhle durch die grosse Fenestra optica.

4. Der N. trochlearis besitzt manchmal, wie in dem modellierten Embryo, ein selbständiges Foramen in dem breiten hinteren Teil der Taenia parietalis media, in anderen Fällen tritt er merkwürdigerweise durch die Fenestra optica heraus. Einen Durchtritt durch die Fenestra metoptica habe ich nicht beobachtet.

5. Die Fenestra epioptica hat zu Nerven oder Gefässen keine Beziehung und wird durch eine dünne bindegewebige Membran vollständig geschlossen.

Durch eine über die Innenfläche der Pila prootica aufsteigende und bis auf die Taenia marginalis reichende Kante

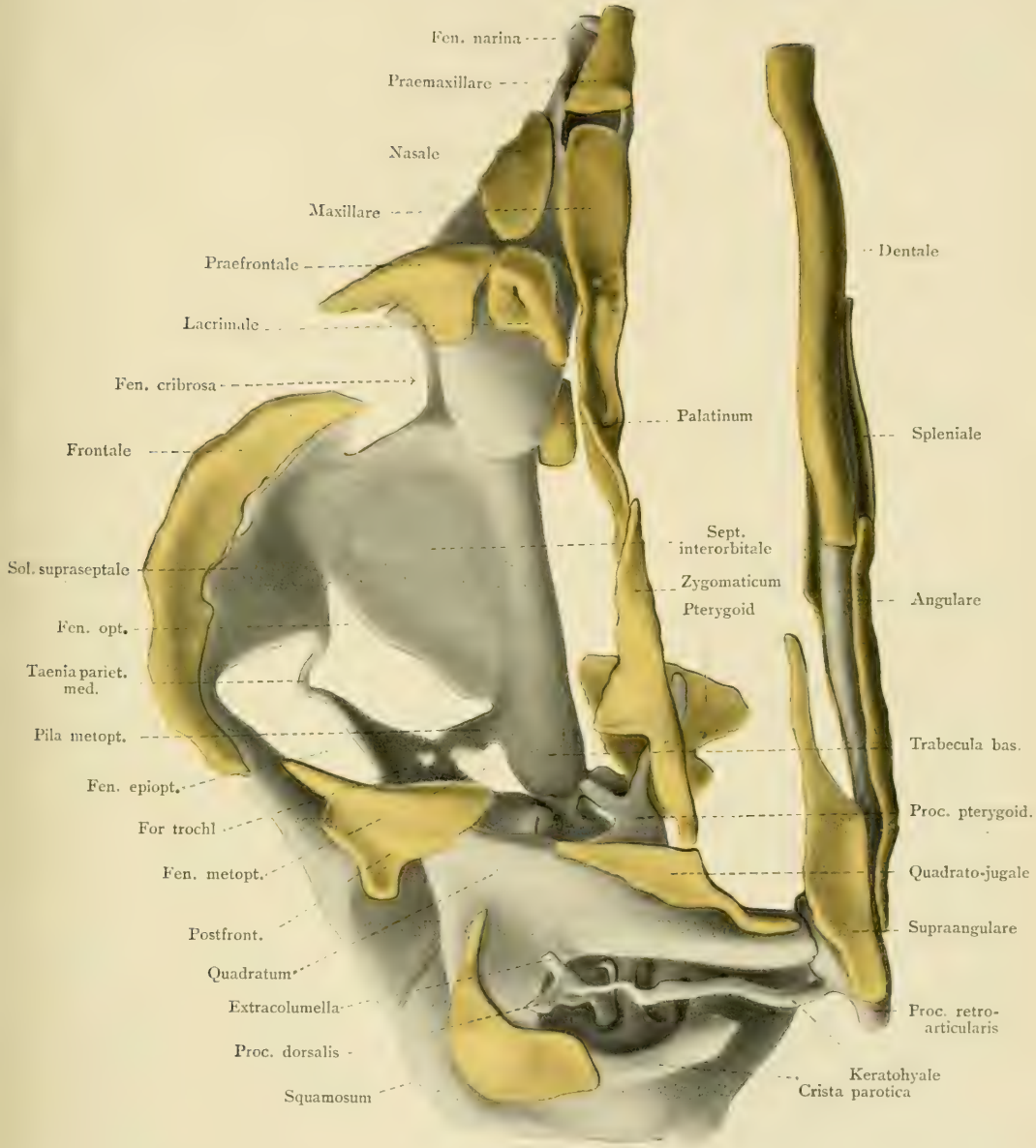

Fig. 3.

R. Schilling, del.

wird die Grenze zwischen dem Gebiet der Schädelhöhle, das der Oticalregion angehört, und dem der Orbitotemporalregion, deutlich angegeben.

Bei einem Vergleich der hinteren Orbitotemporalregion der Krokodile mit der bei den anderen Reptilien zeigt sich, dass sie im grossen und ganzen etwas vollständiger als die der letzteren ist. Besonders ist ihr hinterer Abschnitt durch die starke Ausbildung der Pila prootica und der Lamina parietalis ausgezeichnet, während z. B. bei Lacerta die laterale knorpelige Wandung der Schädelhöhle ziemlich mangelhaft ist, und die dünne schmale Pila prootica erst mit der Taenia parietalis media zusammenhängt, ohne dass sie mit der vorderen Ohrkapselkuppel oder mit der Taenia marginalis in Verbindung steht. Auch die dünne schmale Taenia marginalis selbst verbindet sich bei Lacerta nicht mit der vorderen Ohrkapselkuppel. Bei Emys fehlt sogar eine eigentliche Taenia marginalis gänzlich.

Eine Pila accessoria, wie bei Lacerta agilis (Gaupp), gibt es beim Krokodile nicht. Jedoch bin ich geneigt anzunehmen, dass hier bei unseren Krokodilen die Pila accessoria, der hintere Teil der Taenia marginalis und der hintere Teil der Taenia parietalis media, die ja bei der Lacerta agilis deutlich die Fenestra prootica umschliessen, alle zu einer einzigen Knorpelplatte vereinigt sind, so dass dadurch die Fenestra prootica etwas von oben her verkleinert wird.

Was den Processus basipterygoideus, der bei den Sauriern im allgemeinen ziemlich deutlich ausgebildet ist, anbelangt, so fehlt er in bemerkenswerter Weise beim Krokodile, während bei Vögeln gewöhnlich nur noch ein als Anlage desselben von dem Processus basitrabecularis nach aussen vorspringendes kleines Knorpelhöckerchen vorhanden ist. Sehr bemerkenswert ist es, dass der Processus basitrabecularis, der bei den anderen Reptilien nicht vorhanden ist, beim Krokodile sehr gut ausgebildet ist, wie bei Vögeln.

Der vordere Teil der Regio orbito-temporalis besteht aus dem unpaarigen Septum interorbitale und dem paarigen Solum supraseptale (Taf. 15, 17, 18, Figg. 1, 3 u. 4 und Textfig. 9 u. 10). Das Septum interorbitale stellt sich dar

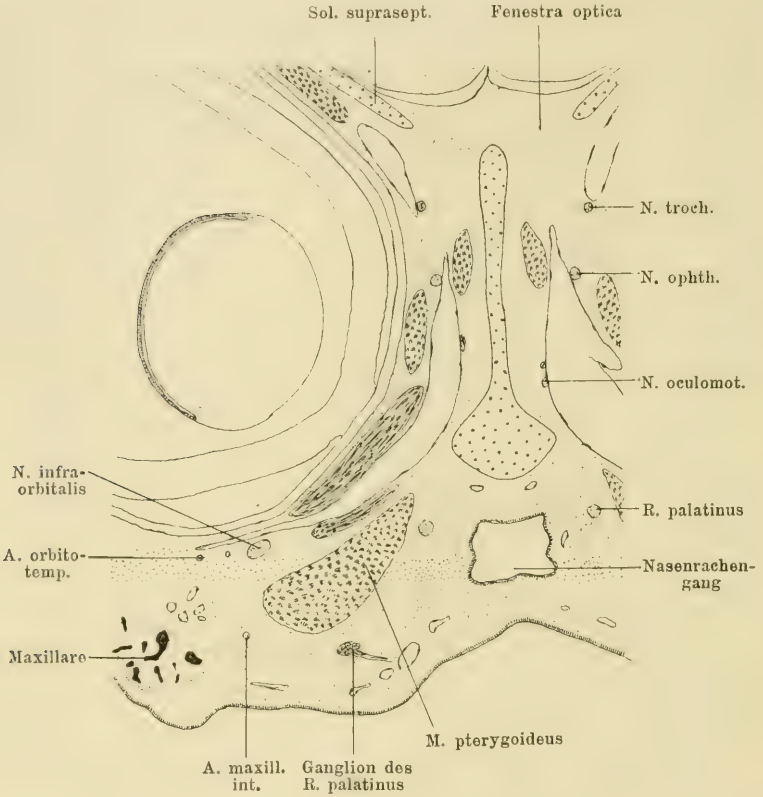

Fig. 9.

Crocodilus biporcatus. Embryo von 15 mm Kopflänge. Schnitt durch das Septum interorbitale. Vergr. 15 : 1.

als eine ungleich viereckig gestaltete, in der Medianlinie vertikal stehende Knorpelplatte. Sein verdickter unterer Rand verläuft fast horizontal von hinten nach vorn, sich dabei allmählich verjüngend, sein hinteres Ende verbindet sich mit beiden Trabe-

culae baseos, sein vorderes Ende geht ohne besondere Grenze in den unteren Rand des Nasenseptums über. Der hintere scharfe freie Rand des Septums zieht von oben vorn nach

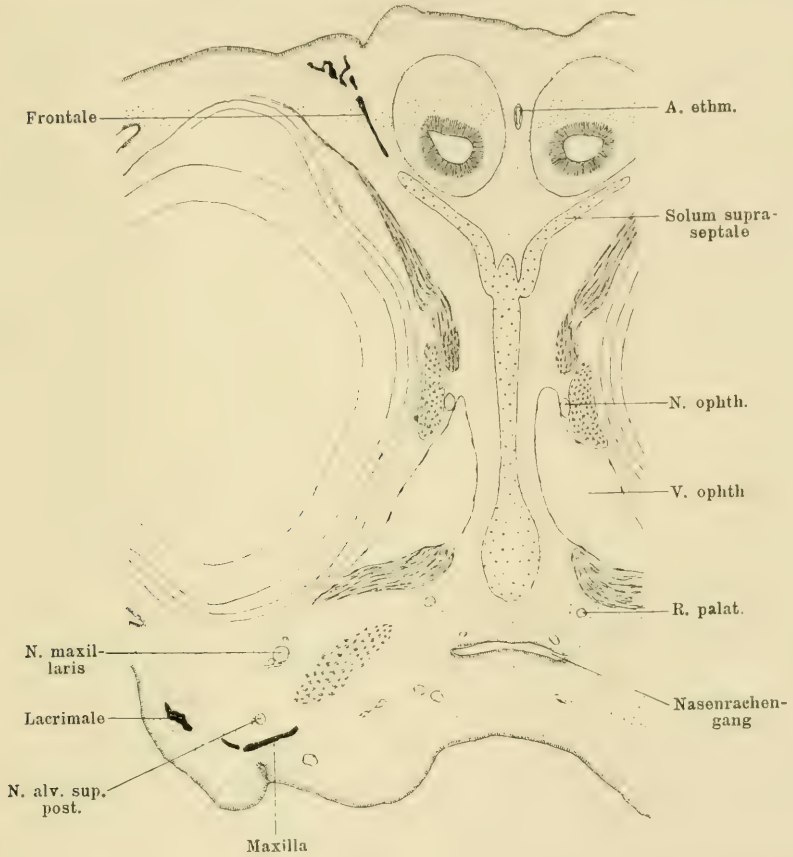

Fig. 10.

Crocodilus biporcatus. Embryo von 15 mm Kopflänge. Schnitt durch das Septum interorbitale. Vergr. 15 : 1.

hinten unten ziemlich steil herab und bildet die vordere gemeinsame Begrenzung der beiden Fenestrae opticae. Der obere kürzeste, etwas nach oben konvexe dünne Rand liegt beinahe horizontal zwischen den beiderseitigen Sola supraseptalia und

verbindet sich mit den vorderen Hälften der inneren Ränder derselben. Vorn geht das Septum interorbitale ohne Grenze in das Nasenseptum über; da dasselbe aber eine geringere Höhe besitzt, so schliesst der obere Teil des Septum interorbitale vorn mit einem freien Rande ab, der nach vorn hin bogenförmig in den oberen Rand des Nasenseptums übergeht. Das Septum interorbitale beginnt also hinten ganz niedrig, nimmt dann nach vorn hin allmählich an Höhe zu, um dann wiederum sehr steil nach vorn hin abzufallen. Die Fenestra septi, die sich bei Eidechsen und Hühnchen findet, ist bei Krokodilen genau so wenig wie bei der Emys aufzufinden.

Das Solum supraseptale (Taf. 15, Fig. 1) ist eine längliche viereckige dünne Knorpelplatte, welche den Boden des vordersten Teiles der Schädelhöhle bildet; auf seinem vorderen kleineren Abschnitt ruhen die beiden Riechlappen, auf seinem hinteren grösseren der vordere Teil des Vorderhirns. An ihm sind die zwei Flächen und vier Ränder zu unterscheiden. Die obere Fläche ist in ihrer vorderen Hälfte in sagittaler Richtung dorsalwärts stark konvex gekrümmt, ihre hintere Hälfte ist dagegen etwas konkav und stellt sich als eine von aussen oben nach innen unten schief abfallende Ebene dar. Die untere Fläche bildet die Decke der Augenhöhle und ist in ihrer vorderen Hälfte der Vorwölbung der oberen Fläche entsprechend stark konkav. Der vordere Rand ist am kürzesten und völlig frei, der hintere ebenfalls frei und begrenzt die Fenestra epioptica von vorn her. Der mediale lange Rand des Solum supraorbitale verwächst in seiner vorderen Hälfte mit dem oberen Rand des Septum interorbitale, während er in seiner hinteren Hälfte frei bleibt und die vordere Grenze der Fenestra optica dadurch darstellt, dass er von der Verwachsungsstelle mit dem Septum nach hinten aussen zieht, um entsprechend der hinteren medialen Ecke des Solum supraseptale in die Taenia parietalis media überzugehen. Der dorsal-laterale längste Rand verläuft von hinten aussen nach

vorn innen und zugleich etwas nach vorn hin abfallend; hinten geht in ihn die Taenia marginalis über, vorn springt er mit einem etwas zugespitzten Ende vom vorderen Rand des Solum supraseptale noch eine kurze Strecke weit nach vorn unten vor, ohne die Nasenkapsel zu erreichen.

Es besteht mithin, abgesehen von dem Umstand, dass das Septum interorbitale in das Septum nasale mit mehr oder minder deutlicher Grenze übergeht, keinerlei Zusammenhang zwischen Orbito-temporal- und Ethmoidalregion. Die als Cartilago sphenoethmoidalis bezeichnete, zwischen dem Solum supraseptale und der Nasenkapseldecke ausgespannte Knorpelspange der Lacerta, Hatteria und Emys besteht bei unserem Krokodile nicht.

e) Regio ethmoidalis.

Die Regio ethmoidalis, der vorderste kleinste Abschnitt des primordialen Chondrocraniums, zeigt eine von hinten nach vorn allmählich sich verjüngende kegelförmige Gestalt (Taf. 15, 16, 18, Fig. 1, 2 u. 4), sie schliesst die Nasenhöhle in sich ein. In seiner lang gestreckten Gestalt wie in seiner Einfachheit zeigt dieser Abschnitt wenig Ähnlichkeit mit dem entsprechenden von Lacerta, Hatteria und Emys.

Die Nasenhöhle wird durch die Nasenscheidewand vollständig in zwei Hälften getrennt, nach aussen wird sie mehr oder minder vollständig von Knorpelwänden umschlossen, und zwar sind für jede Hälfte der Nasenhöhle ausser der gemeinsamen medianen Scheidewand ein Tectum nasi, eine Paries lateralis, ein Solum nasi und eine kleine Paries posterior vorhanden.

Das Septum nasi, die vordere Fortsetzung des Septum interorbitale, läuft von diesem aus in der Medianlinie nach vorn bis zum Rostrum. Die Übergangsstelle des Interorbitalseptums in das Septum nasi ist durch eine Verdickung gekenn-

zeichnet (Taf. 16, Fig. 2). Die Höhe des Septums bleibt im hinteren Abschnitt der Nasenkapsel fast die gleiche wie zwischen den Augen, nimmt dann plötzlich stark zu, um daraufhin allmählich wieder nach vorn hin abzunehmen. Das vordere Ende des Septums spaltet sich in zwei dünne Platten (Textfig. 18 u. 19),

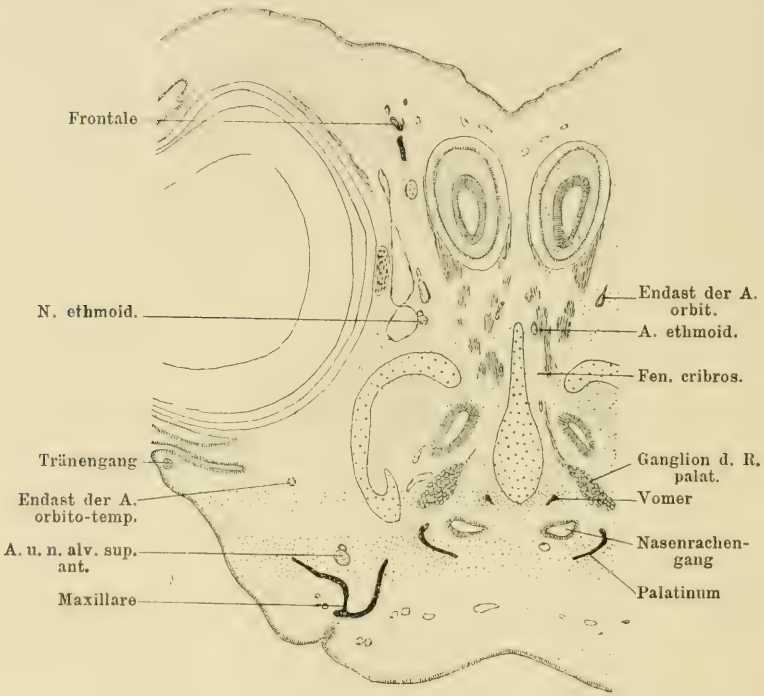

Fig. 11.

Crocodilus biporcatus. Embryo von 15 mm Kopflänge. Schnitt durch die Fenestra basalis der Nasenkapsel. Vergr. 15 : 1.

die beide nach vorn hin etwas auseinanderweichen, so dass eine schmale Spalte zwischen ihnen bleibt. Diese interseptale Spalte ist durch Bindegewebe vollständig ausgefüllt, durch welches aber eine Vene von der Schnauzengegend nach hinten bis zum Nasenrücken zieht. Das vordere Ende einer jeden der beiden Knorpelplatten biegt nach lateral um und bildet eine

vordere Kuppel der Nasenkapsel. In den späteren Entwickelungsstadien ist die interseptale Spalte noch deutlicher, die die Spalte begrenzenden Knorpelplatten sind wesentlich höher als früher.

Der untere Septumrand ist verdickt und abgerundet (Text-

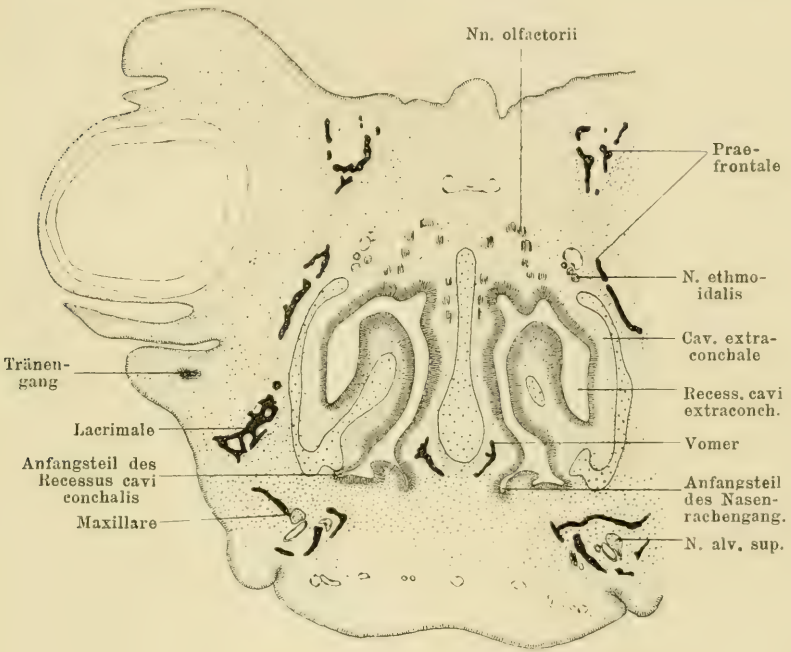

Fig. 12.

Crocodilus biporcatus. Embryo von 15 mm Kopflänge. Schnitt durch die Concha nasalis der Nasenkapsel. Vergr. 15 : 1.

fig. 11—17), nach vorn zu wird er jedoch allmählich dünner, sein hinteres Drittel bleibt dabei frei, während der vordere grössere Teil mit dem medialen Rand des Solum nasi verwächst. Das vordere Ende des unteren Randes des Septums zieht eine Strecke weit frei von dem vordersten Teil des Solum nasi aus nach vorn, bis es unterhalb der vorderen Kuppel der Nasenkapsel mit einer abgerundeten Spitze, dem Processus

praenasalis endigt (Textfig. 19). In späteren Stadien springt derselbe noch stärker vor. Der obere Rand des Septums verbindet sich in seinem vorderen grössten Teil mit dem Tectum nasi, nur ein kleiner hinterer Teil bleibt völlig frei. Irgendwelche Lücke oder Verdickung (die Crista septi) in dem Septum, wie

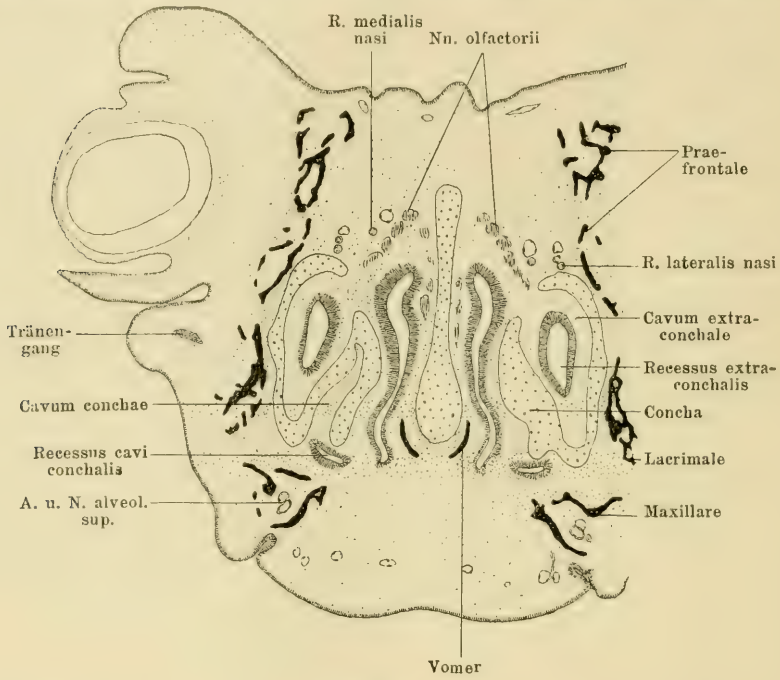

Fig. 13.

Crocodilus biporcatus. Embryo von 15 mm Kopflänge. Schnitt durch die Nasenkapsel und Concha. Vergr. 15:1.

bei Lacerta agilis, sind beim Krokodile nicht vorhanden. (Die Crista septi hat Kunkel auch bei Emys bemerkt.) So stellt das Septum nasi sich dar als eine kompakte beiderseits glatte Knorpelplatte, die sich jedoch von hinten nach vorn allmählich verdünnt.

In der Regio ethmoidalis unterscheidet man nun zwei Abschnitte, einen hinteren kürzeren breiteren und einen vordern

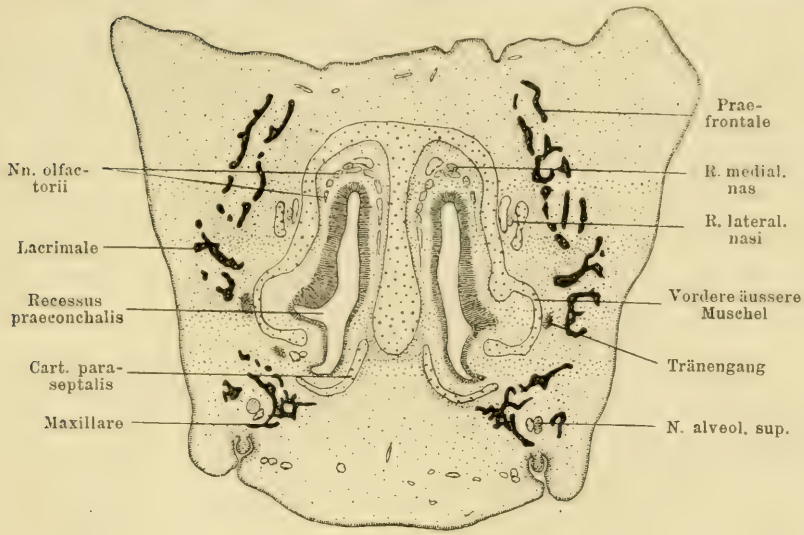

Fig. 14.

Crocodilus biporcatus. Embryo von 15 mm Kopflänge. Schnitt durch die Nasenkapsel und die vordere äussere Muschel. Vergr. 15 : 1.

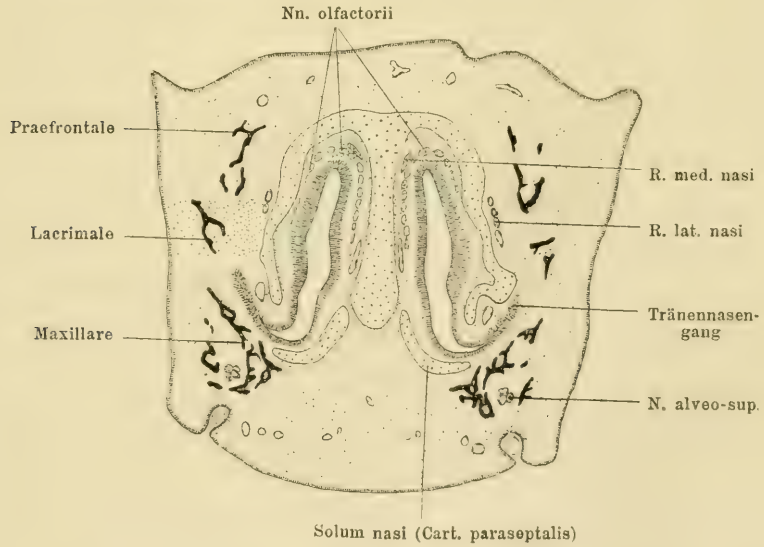

Fig. 15.

Crocodilus biporcatus. Embryo von 15 mm Kopflänge. Schnitt durch die Nasenkapsel. Vergr. 15 : 1.

längeren schmäleren Teil. Die Grenze beider Abschnitte ist an der Seitenwand durch eine von oben nach unten ziehende Rinne, Sulcus terminalis (Taf. 18, Fig. 4), bestimmt, die dadurch zustande kommt, dass die Seitenwand des hinteren

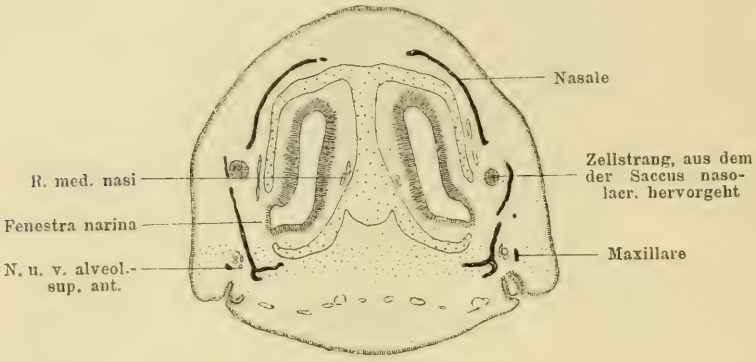

Fig. 16.

Crocodilus biporcatus. Embryo von 15 mm Kopflänge. Schnitt durch die Fenestra narina der Nasenkapsel. Vergr. 15 : 1.

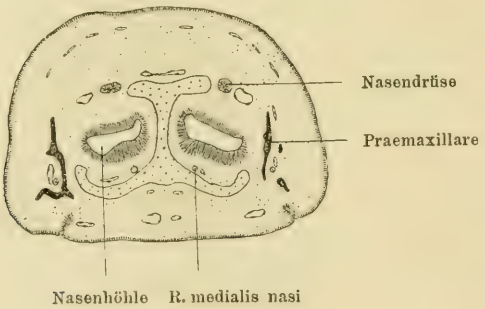

Fig. 17.

Crocodilus biporcatus. Embryo von 15 mm Kopflänge. Schnitt durch den vorderen Abschnitt der Nasenkapsel. Vergr. 15 : 1.

Abschnittes, durch einen besonderen Recessus im Innern, stark nach aussen und vorn vorgebuchtet wird.

Dem hinteren Abschnitt fehlt sowohl eine Decke wie auch ein knorpeliger Boden, nur hinten und lateral wird er durch

eine breite Knorpelplatte umschlossen. Es begrenzt mithin der obere freie Rand des Septum nasi und der obere Rand der lateralen Wand ein grosses von vorn nach hinten längliches Loch (Taf. 15, Fig. 1 und Textfig. 11—13), das der Fenestra cribrosa der Säuger entspricht, und durch das die Nn. olfactorii, der R. medialis nasi des N. ethmoidalis und die Äste der A. ethmoidalis in die Nasenhöhle, und die Venen aus der Nasenhöhle ziehen.

Am ventralen Umfang des hinteren Abschnittes der Nasenkapsel, der ja eines Knorpelbodens entbehrt, liegt deshalb ebenfalls eine grosse längliche Lücke (Taf. 16, Fig. 2 und Textfig. 11, 12 u. 13), die Fenestra basalis, welche viel breiter und auch etwas länger ist als die Fenestra cribrosa. Durch die Fenestra basalis zieht ausser dem Nasenrachengang und dem Recessus cavi conchalis auch noch der Endast des R. palatinus des Facialis vom Gaumen her in die Nasenhöhle hinein, an deren Boden er ein ziemlich grosses Ganglion bildet (s. u.).

Die schmale Paries posterior nasi steht in der Frontalebene fast vertikal und stellt das Planum antorbitale (Gaupp) dar, das sich vermittels seines medialen Randes mit der Übergangsstelle des Septum interorbitale in das Septum nasi knorpelig verbindet. Der Verbindungsstelle entsprechend ist das Septum etwas verdickt. In diesem Verhalten besteht ein Gegensatz gegenüber Lacerta, Hatteria und Emys, bei denen das Planum antorbitale von dem Septum nasi durch einen schmalen Zwischenraum getrennt ist (wobei es bei Lacerta und Hatteria in die Cartilago paraseptalis übergeht), und auch gegenüber den Vögeln, bei denen es sich durch Bindegewebe mit dem Septum verbindet. Lateralwärts geht die Paries posterior allmählich in die Paries lateralis über, ihr oberer und unterer Rand jedoch sind frei, so dass sie von hinten her die Fenestra cribrosa und die Fenestra basalis begrenzen.

Ein Processus maxillaris anterior (Lacerta) und Pr. m. poste-

rior (Lacerta und Hatteria), die von dem lateralen Umfang des Planum antorbitale vorspringen, fehlen bei unseren Krokodilen, wie bei Emys und den Vögeln. Ebenso fehlt die Cartilago sphenoethmoidalis, die bei Lacerta, Hatteria und Emys von dem Planum supraseptale in das Dach der Nasenkapsel übergeht und dadurch zwischen sich und den oberen Rand des Planum antorbitale die Fissura orbito-nasalis entstehen lässt. Infolgedessen ist auch eine Fissura orbito-nasalis, durch welche der N. ethmoidalis von der Orbita in die Nasenhöhle eintritt, beim Krokodile nicht vorhanden, und der genannte Nerv dringt mit den Nn. olfactorii durch die Fenestra cribrosa in die Nasenhöhle ein.

Die Paries lateralis des hinteren Abschnittes der Nasenkapsel wölbt sich mehr oder minder stark nach lateral vor, so dass der Abstand der beiderseitigen Knorpelwände den grössten transversalen Durchmesser der Nasenkapsel darstellt. Hinten geht sie ohne besondere Grenze in das Planum antorbitale über, während sie vorn durch eine tiefe Spalte, den Sulcus terminalis, von der lateralen Wand des vorderen Abschnittes getrennt wird. Der obere Rand ist frei und bildet die laterale Begrenzung der Fenestra cribrosa, er ist leicht nach innen eingerollt. Der untere Rand ist ebenfalls frei, er begrenzt von lateral die Fenestra basalis. Dieser Rand biegt ebenfalls und zwar stärker als der obere nach der Nasenhöhle zu um, so eine nach oben zu offene Rinne bildend (Textfig. 11). In den späteren Entwickelungsstadien wird diese Umbiegung des unteren Randes der lateralen Wand nach der Nasenhöhle zu viel stärker, die Rinne mehr tief, und im hinteren Abschnitt sogar durch eine Verwachsung des umgebogenen Randes mit der lateralen Wand der Nasenkapsel in einen von vorn nach hinten laufenden Kanal umgewandelt (Textfig. 21). Gleichzeitig verdickt sich der hintere obere Abschnitt der lateralen Wand der Nasenkapsel, und zwar wölbt er sich dabei hauptsächlich

nach aussen vor und erhält in seinem Innern einen später durch Resorption zustande gekommenen Hohlraum (Textfig. 20 u. 21), der nur nach hinten mit dem hinteren Ende des eben geschilderten Kanals in Verbindung steht und dadurch mit der Nasenhöhle kommuniziert. Diese Vorwölbung des hinteren Abschnittes der lateralen Wand ist identisch mit der hinteren äusseren Muschel Rathkes und der Pseudoconcha Gegenbaurs. Meek nennt sie posterior turbinal und homologisiert sie der Ethmoturbinalgegend der Säuger.

Auf der Grenze des vorderen und des hinteren Abschnittes der Nasenkapsel, gerade zwischen dem hinteren und dem mittleren Drittel derselben, in der Paries lateralis gelegen, liegt im Gebiet der unteren Hälfte des Sulcus terminalis der Aditus conchalis, welcher nach hinten innen bis zu einem schmalen allseitig geschlossenen Raum, dem Cavum conchale, führt. Diese Spalte und das Cavum conchale an der lateralen Wand der Nasenkapsel werden dadurch gebildet, dass die laterale Wand sich nach hinten innen zu in die Nasenhöhle einstülpt. Diese knorpelige Einstülpung, die Concha nasalis (Taf. 21, Fig. 10 und Textfig. 13) (die innere Muschel, Rathke, middle turbinal, Meek), ist von flach halbmondförmiger Gestalt; mit der Basis aus der lateralen Wand hervorgehend, zieht sie konvex abgerundet endend schief nach hinten innen. Zwischen der lateralen Fläche der Concha nasalis und der lateralen Wand der Nasenkapsel wird somit ein nach hinten offener besonderer Raum von dem übrigen Teil der Nasenhöhle abgegrenzt, der wohl dem Recessus extraconchalis der Eidechsen (Gaupp) entspricht (Taf. 21, Fig. 10 und Textfig. 12 u. 13). Er ist jedoch, abgesehen davon, dass er gleich wie auch bei der Eidechse mit der Nasenhöhle kommuniziert, hier sonst allseitig geschlossen, während er dort ja ausserdem eine grosse Fenestra lateralis nasi nach aussen zu aufweist. Die Concha schliesst in sich ebenfalls einen Raum, das Cavum conchale

(Textfig. 13 u. 22), ein, der durch den Aditus conchale nach aussen mündet.

Das Cavum conchale, welches bei Lacerta durch die äussere Nasendrüse ausgefüllt ist, ist bei den sehr jungen Krokodilembryonen durch embryonales Bindegewebe gefüllt, während in späteren Stadien darin ein mit Schleimhaut bedeckter Hohlraum sich befindet. Dieser Hohlraum kommuniziert durch einen häutigen Kanal mit der Nasenhöhle und zwar zieht dieser häutige Kanal zuerst durch den Aditus conchae nach unten, dann, dem unteren Rand der lateralen Wand der Nasenkapsel angeschlossen, nach innen hinten und erreicht durch den vordersten Teil der Fenestra basalis den Boden der Nasenhöhle (Textfig. 12 u. 13). Es besteht also hier eine Ausstülpung der Nasenhöhlenschleimhaut, die vom Boden derselben ausgeht und sich um den unteren Rand der Seitenwand der Kapsel herumschlägt, um von aussen her in das Cavum conchale einzudringen.

Bei dem modellierten Embryo ist der Aditus conchae durch zwei kleine Knorpelbrücken, die von dem hinteren Abschnitt der lateralen Wand der Nasenkapsel über diese Spalte hinweg zum vorderen Abschnitt der letzteren ziehen, in drei Teile getrennt. Durch den untersten derselben tritt der eben erwähnte Blindsack, während durch die beiden anderen keine besonderen Gebilde hindurchtreten. Erwähnenswert ist endlich noch das Verhalten des R. lateralis des N. ethmoidalis, der bei Lacerta und Emys im Gebiet der Fissura orbito-nasalis in die Nasenkapsel tritt und dieselbe durch eine besondere Öffnung (Foramen epiphaniale) an der lateralen Wand der Nasenkapsel wieder verlässt. Beim Krokodil bleibt er ausserhalb der Kapsel, zieht oberhalb der Fenestra cribrosa und dann durch die obere Hälfte des Sulcus terminalis nach vornn.

Die als Fenestra lateralis nasi bezeichnete ziemlich grosse Öffnung in dem hinteren Abschnitt der lateralen Wand der Nasenkapsel bei Lacerta fehlt beim Krokodil, wie bei Emys und Hatteria.

Der hintere Abschnitt der Regio ethmoidalis ist mithin im allgemeinen betrachtet beim Krokodil viel einfacher gebaut als bei der Eidechse, Hatteria und Emys.

Das Tectum nasi des vorderen Abschnittes stellt jederseits eine einheitliche, undurchbrochene flache nach vorn zugespitzte dreiseitige Knorpelplatte dar, die medial mit dem oberen Rande des Septums zusammenhängt und seitlich allmählich in die Paries lateralis nasi übergeht. Nach hinten hin bildet sie mit einem freien Rand die vordere Begrenzung der Fenestra cribrosa, ihr vorderes zugespitztes Ende erreicht die vordere Nasenkapselkuppel nicht, sondern endet schon etwas hinter ihr, so dass deshalb ein vorderster kleiner Teil der Nasenkapsel einer Decke entbehrt, und die gleich zu erwähnende Fenestra narina von der Seitenwand in die Decke einschneidet. Die dorsale Fläche des Tectums fällt von hinten oben nach vorn unten, und zugleich gegen die Medianlinie hin ab, so dass hier eine seichte mediane Rinne entsteht, die nach vorn zu allmählich deutlicher werdend, am vorderen Ende des Tectums in die oben schon geschilderte interseptale Spalte übergeht. Die untere Fläche des Tectum nasi bildet die Decke der Nasenhöhle.

An der Seitenwand des vorderen Abschnittes der Nasenkapsel ist eine in sagittaler Richtung längliche grosse Öffnung bemerkbar (Taf. 18, Fig. 4). Dieses Fenster, das als stark vergrösserte Fenestra narina zu betrachten ist, liegt ungefähr horizontal, dabei von hinten her nach vorn sich allmählich verbreiternd, sein hinteres Ende erstreckt sich bis in die Nähe des Aditus conchae, sein vorderes dagegen geht, wie schon hervorgehoben, auf das Dach der Nasenkapsel (Taf. 15, Fig. 1), so dass die vordere Hälfte der letzteren einer lateralen knorpeligen Wand fast entbehrt. Durch den vordersten Teil dieser grossen Öffnung geht die Apertura nasalis externa hindurch dorsalwärts (Textfig. 19). Die schmale dreieckige Seitenwandpartie hinter und über der Fenestra

narina geht nach oben allmählich in das Tectum nasi über, ihr unterer freier Rand begrenzt von oben her die Fenestra narina und ihre hintere Basis geht in die mediale Wand der Concha über. Bei den weiter entwickelten Embryonen wird diese laterale Wand verhältnismässig breiter, und ihr unterer Teil biegt sich ihrem unteren Rand entlang von aussen her wie eine Nasenmuschel nach der Nasenhöhle zu ein (Textfig. 23). Diese Einbiegung der lateralen Wand (Anterior turbinal, Meek) entspricht offenbar der Vorhofmuschel der Vögel oder dem Atrioturbinale der Säuger. Der hinterste und unterste Abschnitt der lateralen Nasenwand buchtet sich nach aussen, so dass eine kleine Vorwölbung vor dem Aditus conchae zustande kommt (Taf. 18, Fig. 4 u. Textfig. 14). Diese Vorwölbung, die Rathke die vordere äussere Muschel genannt hat, schliesst in sich einen Hohlraum ein, den Recessus praeconchalis, der nach innen durch eine grosse Öffnung mit der Nasenhöhle kommuniziert (Taf. 21, Fig. 10 u. Textfig. 14). In den späteren Entwickelungsstadien erstreckt sich dieser Hohlraum nach hinten in den unteren Rand der Concha und endet nach einer kurzen Verlaufsstrecke blind.

Nach der Auffassung von Meek entsprechen die vordere und die mittlere Muschel (Atrioturbinale und Concha nasalis meiner Nomenclatur) zusammen der Nasenmuschel der Reptilien; die vordere wäre das Maxilloturbinale, die mittlere das Nasoturbinale der Säuger. Dieser Auffassung kann ich mich nicht anschliessen.

Die Fenestra narina wird durch das Maxillare und Prämaxillare völlig von aussen her bedeckt.

Das Solum nasi stellt sich in seiner Form dar als einen Teil einer Cylinderoberfläche, und zwar entspricht sein Durchschnitt in sagittaler Richtung einer Geraden, in transversaler dagegen einem nach oben zu sich öffnenden Kreisbogen, so dass also das ganze Solum etwa auch als eine von hinten

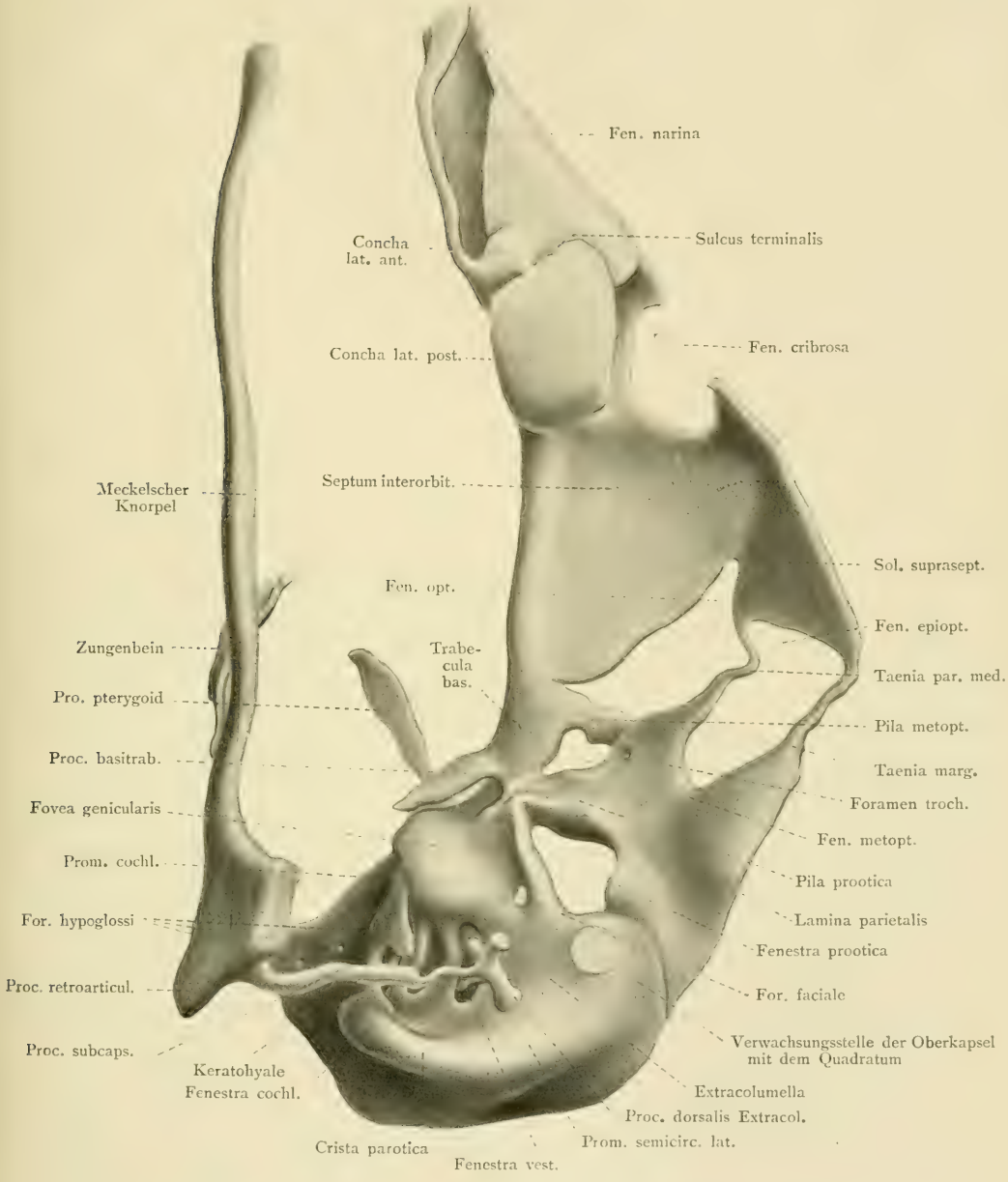

Fig. 4.

R. Schilling, del.

nach vorn ziehende, nach oben zu offene Rinne bezeichnet werden könnte (Textfig. 15—19). Sein hinterer kürzester freier Rand bildet die vordere Grenze der Fenestra basalis, der laterale lange Rand die laterale Begrenzung der Fenestra narina, sein hinterster kleiner Teil verbindet sich in der Nähe des Aditus conchae mit der lateralen Wand der Nasenkapsel, wodurch die Fenestra naria von hinten her begrenzt wird. Der mediale Rand verwächst, abgesehen von dem hintersten kleinen Teil, der frei bleibt und nur wenig von der Scheidewand entfernt dieser parallel läuft, mit dem unteren Rand des Nasenseptums, dabei liegt diese Verwachsungslinie nur ganz wenig oberhalb des unteren Randes, so dass der verdickte abgerundete untere Rand des Septums sich zwischen beiden Sola nasi als länglicher Wulst darstellt (Tafelfig. 2), welcher in den nach vorn zu vorspringenden Processus praenasalis sich fortsetzt (wie oben erörtert). Der hintere Abschnitt des Solum nasi, dessen medialer Rand von dem Septum nasi durch eine Spalte getrennt bleibt (Textfig. 14 u. 15), entspricht offenbar der Cartilago paraseptalis bei Lacerta und Emys.

Der vorderste Teil des Solum nasi krümmt sich nach oben und geht mit dem vordersten Teil des Septum zusammen in die Bildung der vorderen Kuppel der Nasenhöhle ein.

In dem vordersten Teil des Solum nasi nahe dem Septum nasi findet sich ein kleines Loch, das Foramen apicale, durch welches der Endast des R. medialis nasi des N. ethmoidalis aus der Nasenhöhle in die Nasenspitzengegend tritt.

Die Apertura nasalis externa öffnet sich beim Krokodil durch den vorderen Teil der Fenestra narina nach der Rückseite der Schnauze (Textfig. 19). Es fehlen hier die bei der Eidechse so schön ausgeprägten Processus alaris superior, Processus alaris inferior, sowie die Cartilago ectochoanalis der Lacerta, und die bei Emys von Kunkel als die Pila supraglandularis bezeichnete Knorpelspange.

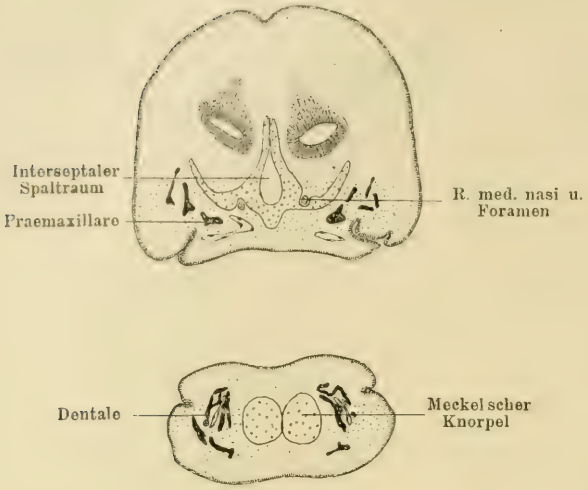

Fig. 18.

Crocodilus biporcatus. Embryo von 15 mm Kopflänge. Schnitt durch die Schnauze. Vergr. 15 : 1.

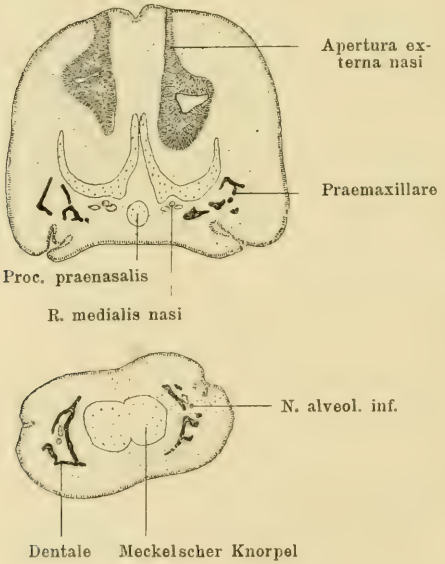

Fig. 19.

Crocodilus biporcatus. Embryo von 15 mm Kopflänge. Schnitt durch die Schnauze. Vergr. 15 : 1.

Im Anschluss an die Beschreibung der knorpeligen Nasenkapsel will ich nun auch kurz noch einiges über die häutige Nasenhöhle mitteilen. Sie stellt sich dar als ein von vorn nach hinten zu lang gestreckter seitlich abgeplatteter Sack, der im allgemeinen der äusseren Form der Nasenkapsel entspricht. Sein hinteres Ende beginnt blind nahe dem Planum antorbitale,

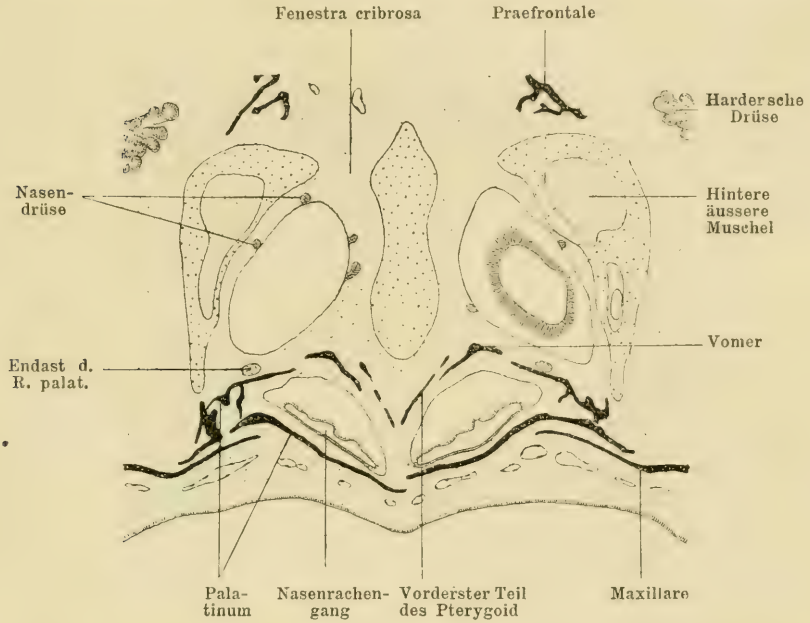

Fig. 20.

Crocodilus biporcatus. Embryo von 29 mm Kopflänge. Schnitt durch den hinteren Abschnitt der Nasenkapsel. Vergr. 15 : 1.

dann verbreitert er sich in vertikaler Richtung allmählich von hier an nach vorn zu, in dem vorderen Teil der Nasenkapsel nimmt seine Höhe dagegen nach vorn hin allmählich wieder ab, so dass im vorderen Teil derselben sogar sein Querdurchmesser überwiegt (Textfig. 17). Er biegt sich dazu mit seinem vordersten Ende nach oben, um durch die Fenestra narina an die dorsale Seite der Schnauze zu münden (Textfig. 19).

In jüngerem Stadium ist diese äussere Mündung der Nasenhöhle durch Epithel geschlossen. In dem hinteren Teil buchtet sich die laterale Wand nach vorn aussen vor und dringt in den Recessus extraconchalis ein (Textfig. 12 u. 13). Direkt vor dieser Ausbuchtung, dem Recessus extraconchalis der lateralen Wand, geht aus dem Boden der häutigen Nasen-

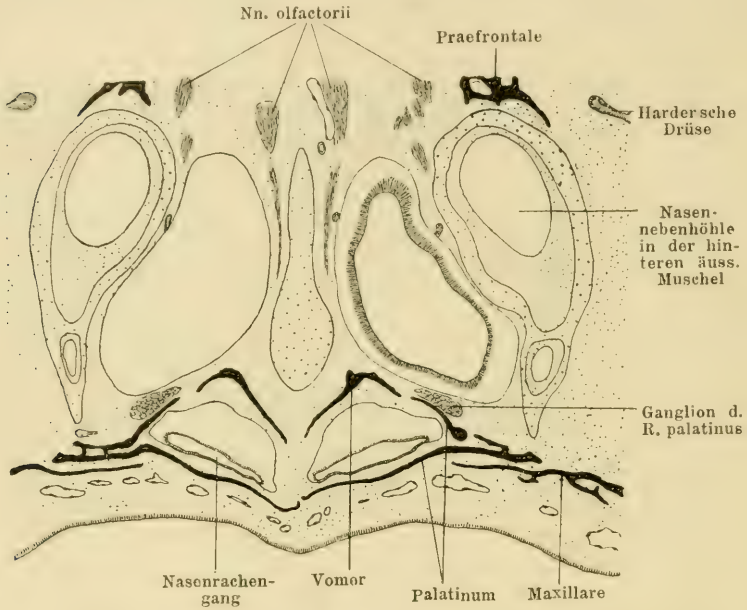

Fig. 21.

Crocodilus biporcatus. Embryo von 26 mm Kopflänge. Schnitt durch den hinteren Abschnitt der Nasenkapsel. Vergr. 15 : 1.

höhle ein Kanal hervor, der Nasenrachengang (Gaumenrohr, Rathke) (Textfig. 11 u. 12), welcher durch die Fenestra basalis mit dem anderseitigen parallel nach hinten unten zieht und schliesslich am Dach der Mundhöhle mündet, nachdem er sich kurz vorher mit dem der anderen Seite vereinigt hat. In der Nähe der Ursprungsstelle jenes Ductus nasopharyngeus findet sich im Boden der häutigen Nasenhöhle noch eine weitere

allerdings ganz kleine Ausbuchtung, die durch den vordersten Abschnitt der Fenestra basalis nach aussen vorn unten zieht und nach einer kurzen Strecke in der Nähe des Aditus conchae blind endigt (Textfig. 12 u. 13). Diese Ausbuchtung dringt, wie erwähnt, in den weiter entwickelten Stadien durch den

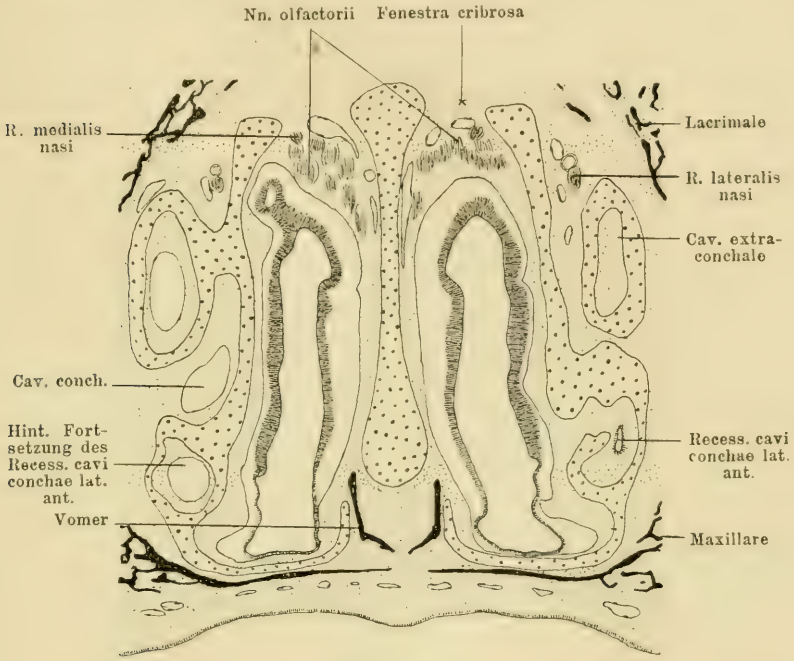

Fig. 22.

Crocodilus biporcatus. Embryo von 26 mm Kopflänge. Schnitt durch die Nasenkapsel, hinter der vorderen äusseren Muschel.

Aditus conchae in das Cavum conchale hinein und bildet den Recessus cavi conchalis, was bei Lacerta und Emys nicht der Fall ist.

Eine weitere Ausbuchtung der lateralen Wand geht durch den hintersten Teil der Fenestra narina, zieht an den lateralen Wand der knorpeligen Nasenkapsel nach oben und geht in einen Zellenstrang über, der an der äusseren Fläche

der Nasenkapsel entlang fast horizontal von vorn nach hinten zieht. Dieser Zellstrang beginnt schon viel weiter vorn, zwischen dem Maxillare und der Nasenkapsel, mit einem freien Ende, und geht, von der Stelle des Zusammenhangs mit der erwähnten Ausbuchtung der Nasenhöhle an, nach hinten zuerst zwischen dem Lacrimale und der Nasenkapsel, dann das Lacrimale durchbohrend nach aussen hinten zum unteren Augen-

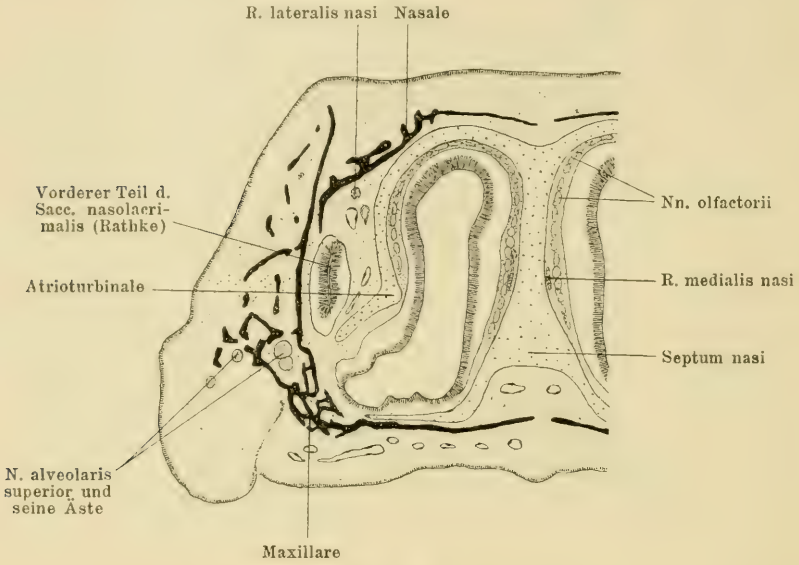

Fig. 23.

Crocodilus biporcatus. Embryo von 26 mm Kopflänge. Schnitt durch den vorderen Abschnitt der Nasenkapsel. Vergr. 15 : 1.

lid, und verbindet sich dort in mehrere Zweige geteilt mit den Epidermiszellen des unteren Augenlidrandes (Textfig. 12—16).

Dieser epitheliale Zellstrang wird in den späteren Stadien durch die Auflösung der Zellen im Centrum in einen von vorn nach hinten lang gestreckten Hohlraum umgewandelt, der vorn blind endigt, nach hinten durch mehrere Kanälchen in dem

unteren Augenlidrand mit der Aussenwelt kommuniziert, während er ausserdem etwa in der Mitte eines Verlaufes durch einen schmalen Kanal mit der Nasenhöhle in Verbindung steht. Auf diese Art und Weise entwickeln sich der Ductus lacrimalis, Saccus nasolacrimalis und Ductus nasolacrimalis (Rathke 1866). Im Sinne der Rathkeschen Terminologie bedeuten diese Ausdrücke: die in der Mehrzahl vorhandenen in dem medialen (oder vorderen) Teil des unteren Augen-

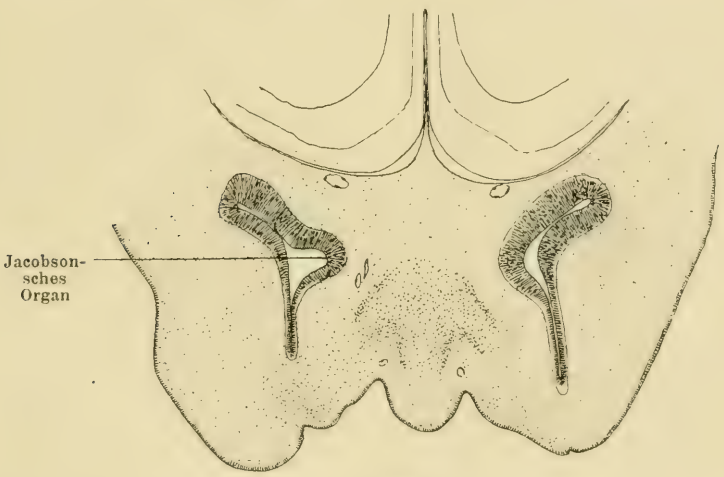

Fig. 24.

Crocodilus biporcatus. Embryo von 5 mm Kopflänge. Schnitt durch die Nasenhöhle.

lidrandes beginnenden Tränenkanälchen vereinigen sich nach kurzem Verlauf zu einem Tränenkanal (Ductus lacrimalis), der schief durch den Kanal im Lacrimale hindurch nach vorn innen zieht, bis er endlich in den zwischen der Nasenkapsel einerseits und dem Maxillare und dem Lacrimale andererseits gelegenen Tränennasensack mündet. Dieser Saccus naso-lacrimalis kommuniziert mittels des Tränennasenganges (Ductus nasolacrimalis) durch den hintersten Abschnitt der Fenestra narina hindurch mit der Nasenhöhle.

Direkt dorsal von der Mündung des Tränennasenganges in die Nasenhöhle buchtet sich die laterale Nasenwand nach aussen in den Hohlraum, den Recessus praeconchalis (die vordere äussere Muschel Rathkes), aus (Textfig. 14).

Bei dem jüngsten untersuchten Embryo (Kopflänge 50 mm) ist die Nasenrinne schon durch Verwachsung der Nasenfortsätze in einen spaltförmigen Kanal umgewandelt, dessen äussere Öffnung an der lateralen inneren Seite der Schnauze mit der Aussenwelt kommuniziert, während die andere Öffnung (primitive Choane) unabhängig von der der anderen Seite in den Gaumen mündet. In diesem Stadium findet man in dem hinteren Abschnitt des Nasenkanals (in der Nähe der primitiven Choane) an der medialen Wand ein nach median gerichtetes Divertikel der Riechzellen (Textfig. 24), das Peter auf Grund einer Abbildung von Völtzkow, seiner Lage und Form nach als die Anlage des Jakobsonschen Organ deutet, wenn es auch schon im nächsten Stadium zugrunde geht.

Was das von Röse als Jakobsonsches Organ bezeichnete Divertikel betrifft, so habe ich bei unseren Präparaten ganz genau dasselbe gesehen. Aber dieses Divertikel ist mit indifferentem Epithel ausgekleidet, während das eben als Jakobsonsches Organ geschilderte Divertikel bei jüngeren Embryonen im Bereich des Riechepithels sich befindet. Aus diesem Grund stimme ich überein mit der Meinung Peters, dass das Divertikel Röses seinen Namen Jakobsonsches Organ nicht mit Recht trägt.

In den weiter entwickelten Stadien wandern die äusseren Nasenöffnungen von der Seite nach dorsal, die primitiven Choanen verlagern sich nach hinten, und zwischen ihnen und der Nasenhöhle entstehen die langen Nasenrachengänge. Die Anlage des Tränenganges und Recessus extraconchalis werden sichtbar. Weiterhin münden durch das Entstehen des sekundären Gaumens die Nasenrachengänge nicht mehr direkt in

die Mundhöhle, sondern vermittels eines unpaarigen Nasenrachenganges. Der Recessus cavi conchalis und der Recessus in der hinteren äusseren Muschel Rathkes entwickeln sich erst in späteren Stadien.

Was endlich die Drüsen der Nase betrifft, so finden sie sich gar nicht bei sehr jungen Embryonen. Bei dem modellierten Embryo sieht man zwei von vorn nach hinten lang gestreckte Zellstränge als die Anlagen der Nasendrüsen (Textfig. 17). Das vordere Ende eines jeden dieser Zellstränge beginnt in der Nähe der Apertura nasalis externa von der dorsalen Wand der Nasenhöhle, zieht der Decke der Nasenhöhle anliegend nach hinten und endet nach der Gabelung frei. Bei dem ältesten untersuchten Embryo von Kopflänge 26 mm, sind die Drüsenschläuche ziemlich gut ausgebildet, ihre Verzweigungen erstrecken sich nach hinten, bis sie den vorderen Umfang der Fenestra narina erreichen. Diese Befunde stimmen mit der Angabe Röses überein.

Ausserdem befinden sich bei den ältesten meiner Exemplare in der ganzen Nasenhöhle zerstreut, insbesondere in ihrem hinteren Abschnitt einfach epitheliale Schläuche, Krypten (Textfig. 20), über welche ich in der früheren Literatur keine Angabe gefunden habe.

III. Primordiales Splanchnocranium.

a) Kieferbogen.

Bei dem jüngsten untersuchten Embryo (Kopflänge 5 mm) in das Skelet-Blastem des Kieferbogens schon deutlich von seiner Umgebung differenziert. In seinem vorderen Abschnitt ver-

bindet es sich aber mit dem Skelet-Blastem des Hyalbogens. Erst im nächsten Stadium (Kopflänge 6,5 mm) trennt sich die vorknorplige Anlage des Palatoquadratums von der des Meckelschen Knorpels in der Gegend, wo beide später die gelenkige Verbindung bilden.

Das Palatoquadratum stellt bei dem modellierten Embryo eine längliche dreieckige massive Knorpelplatte dar Taf. 17, Fig 3), die lateral von dem vorderen Teil der Ohrkapsel liegt und sich bindegewebig mit der lateralen Fläche des vordersten Teiles der Prominentia semicircularis anterior s. superior verbindet. Seine äussere Fläche ist besonders in seinem oberen Teil flach nach innen eingebuchtet, die innere Fläche dagegen leicht nach innen vorgewölbt. Der obere Rand, die Basis des Dreiecks, ist dünn und verläuft fast horizontal von vorn nach hinten, nur wenig abfallend, während das untere Ende des Quadratums, Pars articularis, in transversaler Richtung verdickt ist und so den querliegenden Gelenkcondylus bildet, dessen nach unten gerichtete sattelförmige Gelenkfläche von vorn nach hinten etwas convex und in transversaler Richtung leicht concav ist. Durch diese Gelenkfläche steht das Quadratum mit dem Meckelschen Knorpel in beweglicher Verbindung. Somit nimmt das Quadratum im allgemeinen von oben nach unten an Breite in sagittaler Richtung allmählich ab, an Dicke dagegen in transversaler Richtung zu. Der vordere und der hintere Rand verbreitern sich allmählich nach unten zu in je eine Fläche.

Von dem oberen Teil des hinteren Randes springt ein dreieckiger Fortsatz, der Processus oticus, nach hinten vor, der in einigem Abstand von der lateralen Fläche der Ohrkapsel liegend, an seiner medialen Fläche nur durch die A. und V. temporo-orbitalis von der Ohrkapsel getrennt wird; seine äussere Fläche wird durch das Squamosum hart von aussen her bedeckt. Sein oberer Rand bleibt frei; sein unterer

verbindet sich im mittleren Teil durch Bindegewebe (resp. knorpelig bei dem Embryo von Crocodilus „porosus") mit dem Processus dorsalis Columellae auris (s. u.).

Die vordere obere Ecke des Quadratums springt mehr oder minder nach oben vor und verläuft ziemlich zugespitzt als Processus orbitalis (Parker), an dessen lateraler Fläche das Postfrontale anliegt.

Ungefähr von der Mitte des vorderen Randes des Quadratums geht ein dünner schmaler, aber langer Fortsatz, der Processus pterygoideus (Taf. 16, Fig. 2), ab, der zuerst schief nach innen vorn bis in die Nähe des Processus basitrabecularis zieht, dabei aber durch das Pterygoid von dem letzteren getrennt ist. Dann biegt er an der lateralen Fläche des Pterygoid nach vorn und etwas nach unten um, um in der Nähe des vorderen Randes des letzteren mit einem etwas nach aussen gerichteten freien Ende zu endigen.

An der Umbiegungsstelle dieses Processus pterygoideus lateral von dem Processus basitrabecularis erhebt sich noch ein weiterer Fortsatz der Processus ascendens von seinem oberen Rand (Taf. 16, Fig. 2). Dieser ist jedoch im Gegensatz zu der langen Knorpelspange bei Lacerta und Hatteria sehr kurz, zieht schräg nach vorn oben innen und endet im kleinen Abstand von dem Processus basitrabecularis frei.

In den älteren Stadien von Lacerta sind der Processus pterygoideus und der Processus ascendens von dem Quadratum getrennt, während sie bei der Hatteria und Emys stets mit letzteren ein einheitliches Knorpelstück darstellen, wie es beim Krokodil der Fall ist. Was den Meniscus pterygoideus bei Lacerta betrifft, so fehlt er beim Krokodil wie bei Hatteria.

Der Meckelsche Knorpel, der eine lange cylinderförmige Gestalt besitzt, verbindet sich in seinem vorderen stumpf abgerundeten Ende mit dem der anderen Seite auf

die Art, dass die medialen Seiten vom vordersten kleinen Teil des jederseitigen Meckelschen Knorpels spitzwinklig miteinander in Verbindung treten (Textfig. 18 u. 19). Das hintere Ende des Primordialunterkiefers verdickt sich nach oben und seitlich zu einem verhältnismässig grossen Gelenkcondylus, dessen Querschnitt also die Form eines nach unten spitzen Dreiecks zeigt. Die obere breiteste Fläche dieses Gelenkcondylus stellt eine sattelförmige Gelenkfläche dar, die mit derjenigen des Quadratums in gelenkiger Verbindung steht.

Von dem unteren hinteren Teil des Gelenkcondylus des Meckelschen Knorpels springt ein kurzer kegelförmiger Fortsatz, der Processus retroarticularis (Taf. 18 u. 19, Figg. 4 u. 5), nach hinten vor, dessen nach hinten zugespitztes Ende jedoch ganz frei endigt. In ihn geht dicht hinter der Gelenkfläche von oben her kommend, das untere Ende des Keratohyale über. Diese Verbindung zwischen dem Processus retroarticularis und dem Keratohyale verschwindet aber in den späteren Stadien, und das untere Ende des letzteren endigt dann in der Nähe des Kiefergelenkes frei.

Parker beschreibt einen Zwischenknorpel, der die beiderseitigen Meckelschen Knorpel miteinander verbinden soll, indem er sagt: „Between the right und left rods, in front, there is a wedge of cartilage interposed, the most distinct basal piece („basimandibular"). Nach meinem Befunde ist dem nicht so, sondern die beiden Meckelschen Knorpel verwachsen in verschiedenen Entwickelungsstadien stets mit ihren Spitzen direkt miteinander.

Weiterhin soll sich nach Parker ebenfalls ein selbstständiges Knorpelstück, „Coronoid cartilago" neben dem Meckelschen Knorpel befinden, was bei unseren Krokodilen nicht der Fall ist.

b) Hyalbogen und Branchialbogen.

Aus dem vordersten Teil des Hyalbogens entsteht das Cornu hyale des Zungenbeins, während aus seinem hinteren Abschnitt die Columella auris sich entwickelt.

Die Columella auris bei dem modellierten Embryo stellt sich dar als einheitliches Knorpelstück, das mit seinem medialen Ende die Fenestra vestibuli der Ohrkapsel verschliesst und lateral mit dem Meckelschen Knorpel verbunden ist. An ihm unterscheidet man den Stapes und die Extracolumella, die beide aber bei dem modellierten Embryo ohne besondere Grenze ineinander übergehen, während in gewissen jüngeren Stadien beide Teile ganz deutlich voneinander getrennt sind.

Der Stapes lässt an sich wieder zwei Teile, eine Fussplatte und einen Stiel, unterscheiden. Die Fussplatte ist quer länglich oval und dick, doch ist sie viel kürzer als die Fenestra vestibuli, so dass sie diese nicht vollkommen verschliesst, sondern einen vordersten und einen hintersten Teil derselben freilässt, Öffnungen, die dann nicht durch die Fussplatte, wohl aber durch verdichtete Zellmassen verschlossen werden. Der Stiel ist ein ziemlich langer im Querschnitt oval geformter Knorpelstrang, er entspringt von den vorderen zwei Dritteln der lateralen Fläche der Fussplatte, zieht lateral und etwas dorsalwärts, hinter dem caudalen Rande des Quadratums weg, und erreicht an seiner Verbindungsstelle mit der Extracolumella den medialen Umfang des Trommelfells, lateral von der Aussenfläche des Quadratums. Er ist an allen Stellen fast gleich dick, nur sein äusserer Teil verdünnt sich ganz leicht. Von dem lateralen Ende des Stiels zieht ein Processus dorsalis (Suprastapedial, Parker) dorsalwärts und etwas nach hinten, er endet mit einem verbreiterten Ende ganz nahe dem unteren Rande des Processus oticus des

Quadratums, etwas nach aussen liegend und wird mit letzterem durch Bindegewebe verbunden. Dieses Verhalten des Processus dorsalis bleibt immer dasselbe in den verschiedenen von mir untersuchten Wiedersheimschen Embryonen von Crocodilus biporcatus. Bei dem Haeckelschen Embryo von Crocodilus „porosus", den ich damit vergleichen konnte, verhält sich dies etwas anders. Hier verwächst der Processus dorsalis knorpelig mit dem Quadratum, während bei Lacerta agilis, wie Gaupp zuerst fand, der Processus dorsalis mit der Crista parotica in Verbindung steht.

Die Extracolumella ist als Insertionsteil eine einfache Knorpelspange, die etwas dünner und viel kürzer als der Stiel des Stapes ist. Sie verbindet sich mit dem Stiel des Stapes nicht geradlinig, sondern stumpfwinklig, indem sie vom lateralen Ende des Stiels in dem Trommelfell schräg nach vorn lateralwärts läuft, um frei in dem vordersten Teil des Trommelfells zu enden. Von der Vereinigungsstelle des Insertionsteils mit dem Stapesstiel geht ein dünner kurzer Fortsatz im Trommelfell (Infrastapedial, Parker) ventralwärts und leicht nach hinten ab. Dieser Fortsatz verbindet sich durch Vermittelung eines kleinen Knorpelstückchens (Epihyale, Parker) mit der langen Knorpelstange (Keratohyale, Parker), die hinter dem hinteren Rand des Quadratums fast vertikal ventralwärts verläuft und in ihrem ventralen Ende in den Processus retroarticularis des Meckelschen Knorpels übergeht. Es verbindet sich also die Columella auris auf diese Art knorpelig mit dem Meckelschen Knorpel, was bei anderen Reptilien nicht der Fall ist. Diese Verbindung mit dem Processus retroarticularis schwindet aber in den späteren Entwickelungsstadien.

Der Processus internus, den Versluys für Saurier beschreibt, findet sich bei Krokodilen nicht.

Das Hyobranchialskelet besteht in dem modellierten

Stadium aus einem Zungenbeinkörper und drei paarigen vom Körper auslaufenden Fortsätzen (Taf. 19, Fig. 5). Der Zungenbeinkörper besitzt die Gestalt einer fünfseitigen, nach oben konkaven, dünnen aber ziemlich grossen (im Gegensatz zu der kleinen der Lacertilien) Schale, deren Spitze nach vorn oben, deren Basis nach hinten unten gelegen ist. Die vordere Spitze des Zungenbeinkörpers erhebt sich als kurzer Fortsatz, Processus lingualis, nach oben vorn und endigt mit nach vorn gerichtetem Ende frei.

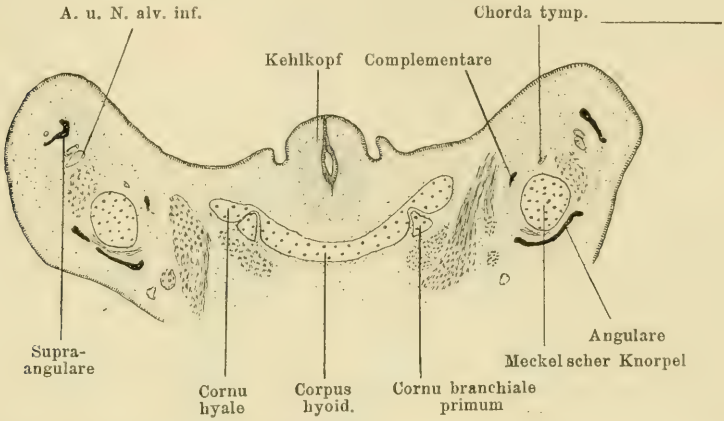

Fig. 25.

Crocodilus biporcatus. Embryo von 15 mm Kopflänge. Schnitt durch den Unterkiefer und Zungenbein. Vergr. 15 : 1.

Von der vorderen lateralen Ecke des Zungenkörpers springt ein kleines Knorpelstück, das Cornu hyale, nach aussen vor, das aber in den späteren Stadien ziemlich lang ist.

Dicht hinter der Stelle, wo das Cornu hyale von dem Zungenbeinkörper entspringt, verbindet sich auch das Cornu branchiale primum durch Bindegewebe mit demselben und gleichzeitig mit dem Cornu hyale (Textfig. 25). Innerhalb dieser bindegewebigen Verbindung findet sich bei den ältesten untersuchten Embryo von 26 mm Kopflänge die Gelenkspalte, d. h. das vordere Ende des Cornu branchiale primum steht mit

dem Zungenbeinkörper und dem Cornu hyale in gelenkiger Verbindung, wobei die beiden Gelenkspalten miteinander nicht kommunizieren. Von da an zieht das erste Branchialhorn, als ziemlich lange cylinderförmige Knorpelspange, eine kurze Strecke nahe dem lateralen Rand des Zungenbeinkörpers und mit diesem parallel nach hinten und endigt mit einem etwas nach innen umbiegenden freien Ende.

Das Cornu branchiale secundum, das im Gegensatz zum ersten Branchialhorn sehr kurz und klein ist, haftet an der lateralen hinteren Ecke des Zungenbeinkörpers und bildet einen nach hinten gerichteten kurzen Fortsatz.

Über die Entwickelung der Columella auris, die auch einiges Interessante bietet, wäre hier kurz noch folgendes zu berichten.

Bei dem jüngsten (Kopflänge 5 mm) der von mir untersuchten 13 verschieden grossen Embryonen ist die Hyomandibularspalte (erste Kiemenspalte) schon grösstenteils obliteriert, so dass nur noch in ihrem hinteren Teil eine kleine Öffnung übrig geblieben ist, durch welche die Hyomandibulartasche mit der Aussenwelt in Verbindung steht. In diesem Stadium sind im Mandibular- und Hyalbogen besonders verdichtete Zellparteien von der Umgebung deutlich abgesetzt, d. h. das vorknorpelige Mandibular- und Hyalblastem sind schon deutlich differenziert, auch die Labyrinthkapsel hebt sich schon deutlich von ihrer Umgebung ab.

Der hinterste Teil des hyalen Blastems biegt sich in der Nähe des hinteren Endes der Hyomandibulartasche medianwärts um, und sein etwas verdicktes Ende findet sich ganz nahe dem Blastem des Labyrinthes. Dieser nach medial gekrümmte Teil des hyalen Blastems ist die Anlage der Columella auris, und zwar des Stapes (Textfig. 26). Das Stapesblastem steht dabei im innigen Zusammenhang mit dem Blastem der Labyrinthkapsel, so dass es fast den Anschein erweckt, als

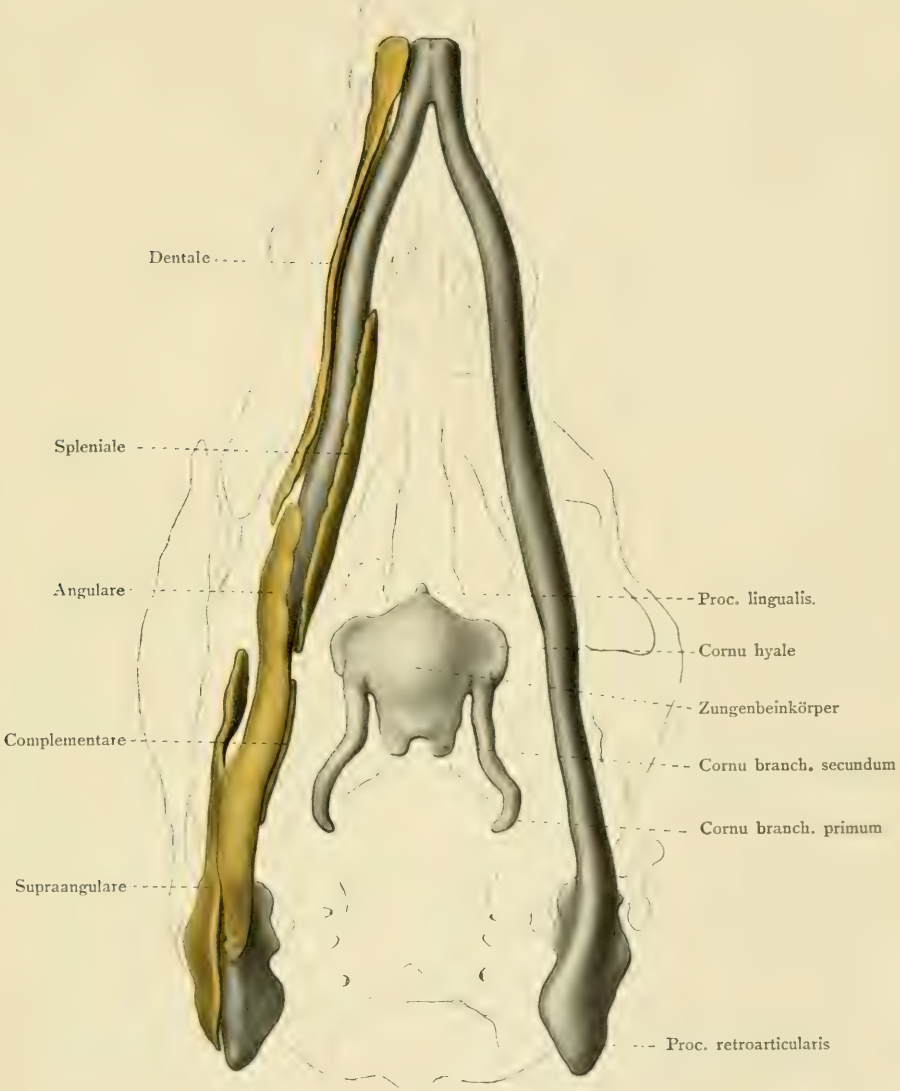
Dentale
Spleniale
Angulare
Complementare
Supraangulare
Proc. lingualis.
Cornu hyale
Zungenbeinkörper
Cornu branch. secundum
Cornu branch. primum
Proc. retroarticularis

Fig. 5.

ob es tatsächlich mit letzterem kontinuierlich zusammenhänge. Dies ist aber nicht der Fall, vielmehr kann man aus der Zellanordnung deutlich konstatieren, dass beide Blasteme voneinander abgegrenzt und unabhängig sind, ein Verhältnis, wie es Textfig. 26 u. 28 ja deutlich erkennen lassen. Mithin entsteht also das Stapesblastem nicht vom Blastem der Labyrinthkapsel aus, sondern ist wirklich der hinterste Teil des hyalen

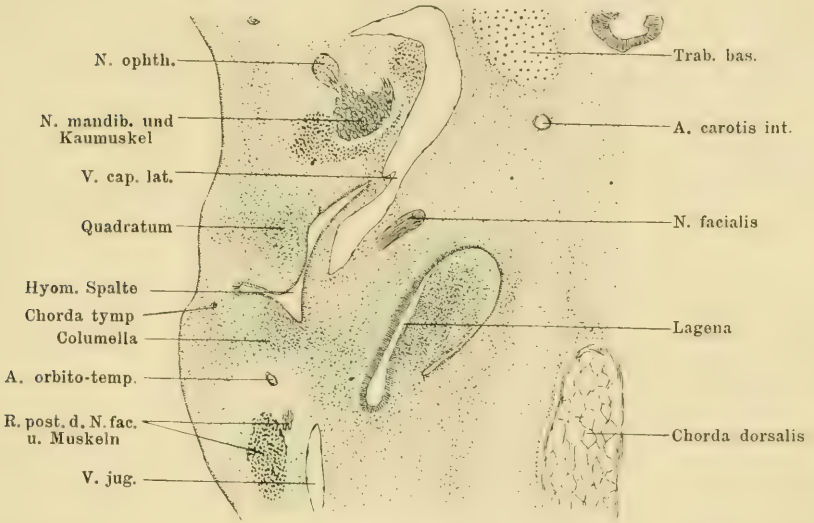

Fig. 26.

Crocodilus biporcatus. Embryo von 5 mm Kopflänge. Schnitt durch die Lagena.

Blastems, wie es bei Lacertiliern (Cords) und Cheloniern (Bender) der Fall ist.

Das Hyalblastem selbst läuft von dem lateralen Ende des Stapesblastems immer an der ventralen Seite der Hyomandibulartasche entlang nach vorn unten. Sein vorderer Teil verwächst an der Stelle, wo die Hyomandibulartasche nur als eine longitudinale seichte Furche an der lateralen Wand der Mundhöhle die frühere Spalte andeutet, mit dem darüber liegenden Mandibularblastem (Textfig. 30). Von dieser Verwachsungs-

stelle beider Blasteme nach vorn sind beide Blasteme kaum zu unterscheiden.

Bei demselben Embryo sind das Copulablastem und das Branchialblastem ziemlich deutlich von ihrer Umgebung differenziert. Zwischen dieser Zungenbeinanlage und dem eben

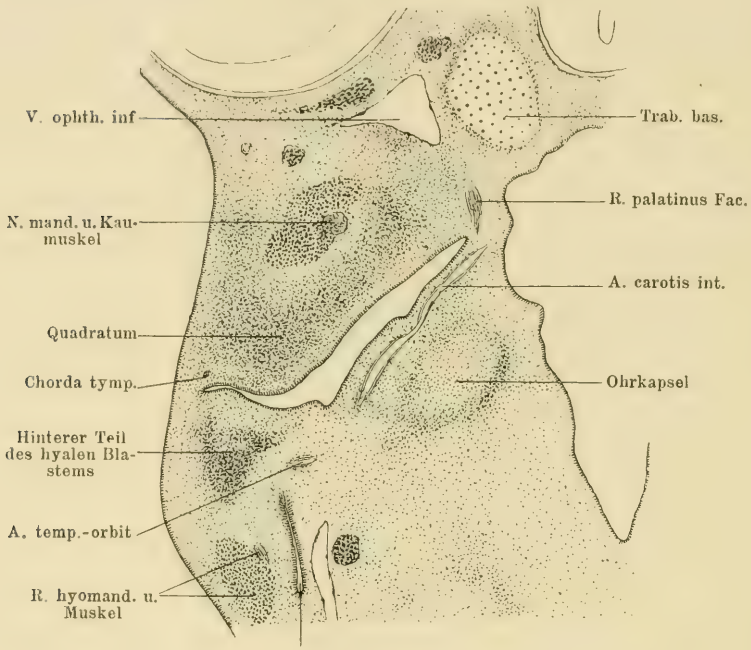

Fig. 27.

Crocodilus biporcatus. Embryo von 5 mm Kopflänge. Schnitt durch die Quadratumanlage.

geschilderten hyalen Blastem resp. Mandibularblastem ist ein Zusammenhang nicht zu erkennen.

Die Hyomandibulartasche erstreckt sich in diesen jüngeren Stadien als einfacher spaltförmiger Raum vom Schlund nach hinten bis zum lateralen Umfang der Ohrkapsel, wo sie, wie gesagt, durch eine kleine Öffnung mit der Aussenwelt kommuniziert.

Was den hinteren Facialisast in diesem Stadium anlangt, so zieht er über das Stapesblastem von vorn nach hinten hinweg. Die Chorda tympani, die postcolumellar vom hinteren Facialisstamm entspringt, läuft am hinteren Umfang des äusseren Teiles der Columellaanlage entlang nach aussen oben, wendet sich dann über den äusseren Teil der Columella

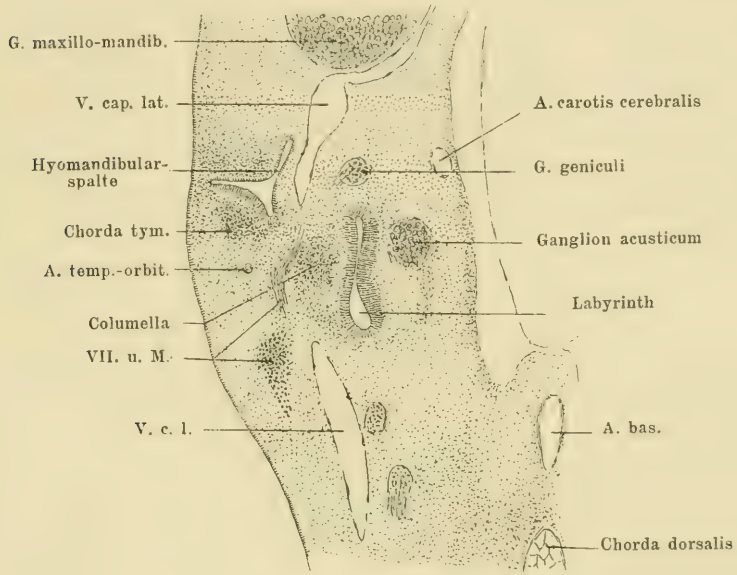

Fig. 28.

Crocodilus biporcatus. Embryo von 5 mm Kopflänge. Schnitt durch die Columellaanlage.

lateral von der Hyomandibulartasche nach vorn und erreicht so den hinteren Umfang des Kieferblastems (siehe Textfig. 26—29).

Bei den etwas älteren Embryonen (Kopflänge 6—7 mm), bei welchen die Knorpelkerne schon deutlich sind, sieht man in der Columellaanlage und zwar in ihrem lateralen Teil eine Trennungslinie, wodurch die Columella in zwei ungleiche

Teile, nämlich einen langen inneren Teil (Stapes) und einen sehr kurzen äusseren Teil (Extracolumella), scharf getrennt wird. Beide Teile haben einen eigenen Knorpelkern. Die Anlage des Processus dorsalis ist in diesem Stadium noch nicht erkennbar. In dem Kieferbogen sind dagegen schon das Quadratum und der Primordialunterkiefer deutlich sichtbar. Der

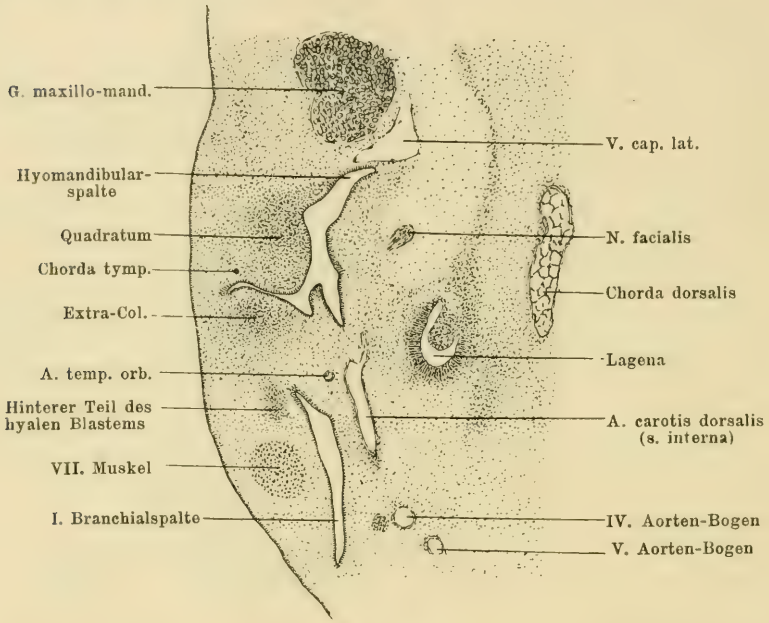

Fig. 29.

Crocodilus biporcatus. Embryo von 5 mm Kopflänge. Schnitt durch die Lagena.

vordere Teil der hyalen Skeletspange (Keratohyale) verbindet sich mit dem Unterkiefer, hinter der Quadrato-Mandibular-Verbindung.

In diesem Stadium sind die Copula und das erste Branchialblastem ganz deutlich differenziert, und man sieht ausserdem an den beiden lateralen Ecken der Copula je einen kleinen Vorsprung des Blastems. Das laterale dorsale Ende dieses Blastemvorsprungs verschwindet allmählich nach aussen hinten

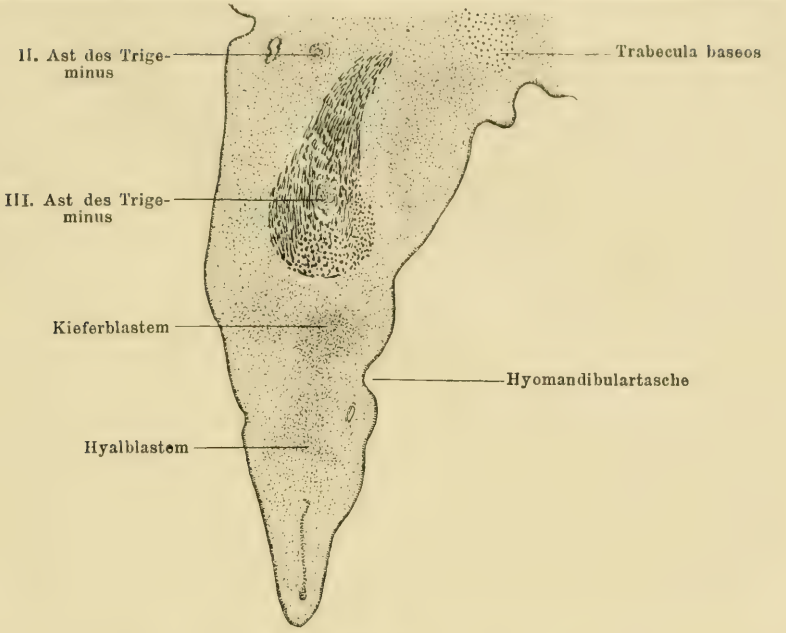

Fig. 30.

Crocodilus biporcatus. Embryo von 5 mm Kopflänge. Schnitt durch die Hyomandibulartasche.

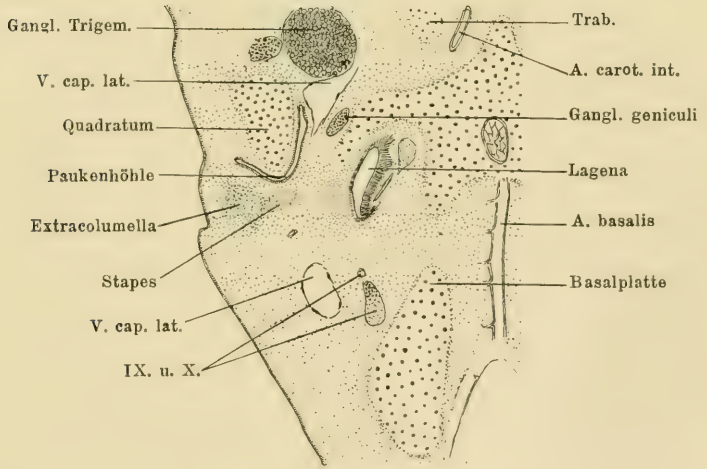

Fig. 31.

Crocodilus biporcatus. Embryo von 6,5 mm Kopflänge. Schnitt durch die Columellaanlage. Vergr. 20 : 1.

sich verjüngend in dem Mesenchymgewebe; zwischen ihm und dem Hyalblastem, aus dem die Columella auris hervorgeht, ist kein Zusammenhang zu konstatieren. Dieser Vorsprung ist höchstwahrscheinlich der vorderste Teil des Hyalblastems, der nur sehr frühzeitig schon von dem übrigen Teil des letzteren getrennt wird. Die vergleichend-anatomische Betrachtung lehrt jedenfalls, dass der vorderste laterale Vorsprung an dem Zungenbeinkörper das Cornu hyale darstellt.

Diese Befunde lehren uns, dass das Hyalblastem in gewissen jüngeren Stadien mit seinem vorderen Teil mit dem Kieferblastem verwächst, und dass in den nächsten Stadien dieser Zusammenhang zwischen dem vordersten, später das Cornu hyale bildenden Teil des Hyalblastems mit dem Kieferblastem verschwindet, während der Mittelteil (Keratohyale) bis zu erheblich älteren Entwickelungsstadien mit dem Unterkiefer in Verbindung bleibt.

Die Hyomandibulartasche ist jetzt lateralwärts gänzlich abgeschlossen und ist nicht mehr ein einfacher spaltförmiger Raum. Man kann sie jetzt als primäre Paukenhöhle bezeichnen. Dieselbe buchtet sich um den ventralen Rand des Quadratums herum und ihm anliegend nach aussen oben aus, so dass ihr Querschnitt von U- oder V-förmiger Gestalt wird. Diese Ausbuchtung nach aussen ist die Anlage des Recessus lateralis (C o r d s), und aus ihrer äusseren Wandung entsteht später das Trommelfell.

Bei den weiter entwickelten Embryonen, z. B. bei dem modellierten Embryo, bei welchem die Verknorpelungsprozesse vollständig fortgeschritten sind, ist die Columella auris, wie gesagt, ein einheitliches Knorpelstäbchen, und jene trennende Linie zwischen dem Stapes und der Extracolumella ist schon spurlos verschwunden.

Die primäre Paukenhöhle entwickelt sich weiter nach hinten, und von ihrer hinteren unteren Ecke buchtet sie sich

unter der Columella auris nach hinten aus und bildet die Anlage des Recessus retrocolumellaris (Cords). Fast gleichzeitig buchtet sie sich auch über die Columella auris nach hinten oben aus. Mithin kommt die Columella auris in diesem Stadium nur mittels der vorderen Fläche des lateralen Teils des Stapes und mittels der medialen Fläche der Extracolumella mit der Wandung der primären Paukenhöhle in Berührung, während der andere grössere Teil von Mesenchymgewebe umgeben ist.

Beide erwähnten Ausbuchtungen der Paukenhöhle entwickeln sich mit der Zeit weiter nach hinten, und verschmelzen schliesslich hinter der Columella auris untereinander, so dass die Columella auris quer durch die Paukenhöhle läuft und allseitig von der Schleimhaut der Paukenhöhle umgeben wird.

Der hintere Facialisstamm, der in jüngeren Stadien im Mesenchymgewebe über die Columella auris hinweg, dabei der Columella hart anliegend, von vorn nach hinten tritt, läuft bei älteren Embryonen in der Wandung der Paukenhöhle, von der Schleimhaut der Paukenhöhle bedeckt und von der Columella auris weit entfernt.

Die kurz zusammengefassten Resultate dieser Schilderung sind folgende:

1. Die Columella auris entsteht aus dem Blastem des Hyalbogens.

2. Das hyale Blastem verbindet sich schon in sehr jungem Stadium mittels seines vorderen Teiles mit dem Blastem des Kieferbogens.

3. Das vordere Ende des hyalen Blastems bildet das Cornu hyale, indem seine Verbindung mit dem übrigen Teile des Blastems sich frühzeitig löst.

4. Der sog. Keratohyale ist also dem Hyalbogen zuzurechnen.

IV. Deckknochen.

Bei dem für das Modell benutzten Krokodilembryo sind die Deckknochen noch nicht gut entwickelt, doch immerhin in gewisser Zahl schon vorhanden. Es fehlen noch: Parietale, Transversum und Basitemporale.

Die vorhandenen verhalten sich folgendermassen (Taf. 17, Fig. 3).

1. Das Squamosum, das eine dreieckige dünne Knochenplatte ist, bedeckt mit seiner medialen konkaven Fläche den Processus oticus des Quadratums und einen kleinen benachbarten Teil der Ohrkapsel von aussen her. Sein oberer Rand ragt über den oberen Rand des Processus oticus nach oben, sein hinterer Rand überragt das hintere Ende desselben, sein unteres Ende erstreckt sich über den unteren Rand des Processus oticus nach unten bis lateral von der Prominentia canalis semicircularis lateralis, von welcher es dabei durch einen kurzen Zwischenraum getrennt bleibt. Sein vorderes Ende schiebt sich nach vorn weit auf die laterale Fläche des Quadratums herauf, erreicht aber nicht das Postfrontale. Bei dem ältesten untersuchten Embryo reicht das Squamosum einerseits nach oben bis zum oberen Rand der Ohrkapsel, wo es an den lateralen Rand des bald zu erwähnenden Parietale anstösst, andererseits verlängert es sich nach vorn zu und kommt mit dem Postfrontale in Berührung.

2. Das Quadratojugale, eine längliche kleine Knochenplatte, liegt dicht am lateralen Umfang der unteren Hälfte des vorderen Randes des Quadratums. Sein unteres Ende erreicht fast den lateralen Umfang des Kiefergelenks, während sich das dorsale Ende über die Mitte des vorderen Randes des Quadratums weiter nach oben erstreckt. Vom Postfrontale bleibt es aber weit entfernt. In der Mitte des vorderen Randes findet sich

eine kleine Erhebung nach vorn, die an das hintere Ende des Zygomaticum (Jugale) angrenzt. Was das Quadratojugale des älteren Embryos betrifft, so wächst es allseitig gleichmässig, und somit bleibt sein Verhalten zu den anderen Knochen stets dasselbe.

3. Das Zygomaticum (Jugale), ein länglicher Knochen, läuft fast horizontal von vorn nach hinten, sein vorderes zugespitztes Ende bleibt lateral vom hinteren Teil des Maxillare, sein hinteres steht in kurzer Entfernung vor der Mitte des Quadratojugale. Der Knochen bildet somit die hintere Hälfte des unteren Orbitalrandes. Von dem oberen Rand des hinteren Abschnittes des Zygomaticums erhebt sich ein dreieckiger kräftiger Fortsatz nach oben hinten. Dieser Ausläufer wächst im späteren Stadium nach oben und kommt mit dem unteren Teil des Postfrontale in Berührung, auf diese Weise mit den letzteren zusammen die Orbita von hinten her begrenzend. Beim älteren Embryo verlängert sich das Zygomaticum ausserdem dem oberen Umfang des Maxillare entlang nach vorn bis es an das hintere laterale Ende des Lacrimale (Adlacrimale Gaupp) anstösst. Somit wird der untere Orbitalrand durch das Zygomaticum und das Lacrimale gebildet, und das Maxillare beteiligt sich bei dem älteren Embryo nicht an der unteren Begrenzung der Orbita.

4. Das Maxillare (Textfig. 9—15; 20—23), ein grosser langer Knochen, liegt horizontal an dem latero-ventralen Umfang der Ethmoidal- und Orbitalregion. Und zwar bedeckt er in seinem vorderen Drittel die Fenestra narina von aussen, sein mittleres Drittel legt sich dem ventrolateralen Umfang der Paries lateralis des hinteren Abschnittes der Nasenkapsel an, während sein hinteres Drittel schief nach hinten aussen und ein wenig nach unten zieht und mit dem Zygomaticum zusammen den unteren Orbitalrand darstellt. Sein vorderer Teil grenzt nach vorn an den

hinteren Rand des Prämaxillare, nach oben an den unteren Rand des Nasale und Lacrimale (Adlacrimale, G a u p p) an, und sein hinterer Teil verlängert sich über das vordere Ende des Zygomaticum medial von dem letzteren eine Strecke weit nach hinten. In den späteren Stadien wächst das Maxillare vor allem in seiner vorderen Hälfte bedeutend. Es wächst einerseits der lateralen Wand der Nasenkapsel entlang nach oben und bedeckt das Nasale und Lacrimale von aussen her, während sein vorderster Teil von dem Prämaxillare bedeckt wird. Und andererseits verlängert es sich dem Solum nasi angeschlossen medianwärts, so dass es im vordersten Teil in der Medianlinie mit dem der anderen Seite zusammenstösst, wobei es den vordersten Teil des Palatinum von unten her bedeckt. Die hinteren Teile der Gaumenfortsätze beider Maxillaria bleiben aber weit voneinander getrennt. Das hintere Ende des Maxillare erstreckt sich unter dem Zygomaticum, diesem hart angeschlossen, nach hinten bis zum vorderen lateralen Ende des Transversums.

5. Das P r ä m a x i l l a r e (Textfig. 16—19) liegt an dem Seitenteil des vordersten Abschnittes der Nasenkapsel und bedeckt mit seiner medialen Fläche den vordersten Abschnitt der Fenestra narina von aussen her. Sein vorderes Ende ragt etwas weiter nach vorn als die vordere Nasenkuppel und stösst vor der letzteren an das anderseitige Prämaxillare an. Sein hinterer Rand kommt grösstenteils mit dem vorderen Ende des Maxillare, in seiner hinteren oberen Ecke auch mit der vorderen Spitze des Lacrimale in Berührung. Bei dem ältesten Embryo vergrössert sich der Knochen an seinem unteren Rande, dem Solum nasi anliegend, nach innen bis in die Nähe der Medianlinie, doch ohne den der anderen Seite zu erreichen. Nach hinten und oben verlängert er sich auch und bedeckt den vordersten Teil des Nasale und Maxillare von aussen her.

6. Das Nasale (Textfig. 10), eine elliposoide kleine Knochenplatte, liegt hart an der lateralen Wand des vorderen Abschnittes der Nasenkapsel. Es grenzt nach vorn an die hintere obere Ecke des Prämaxillare, nach unten an den oberen Rand der Maxillare und nach hinten an das vordere Ende des Lacrimale und die vordere untere Ecke des Präfrontale an. In den späteren Stadien wächst das Nasale allseitig, stets dabei dem Tectum nasi dicht anliegend. Somit ist es vorn durch das Prämaxillare, unten durch das Maxillare und hinten durch das Lacrimale und Präfrontale von aussen her bedeckt, während sein hinterer Teil dagegen das vorderste Ende des Frontale von oben her bedeckt.

7. Das Lacrimale (Adlacrimale, Gaupp), Textfig. 12—15, ein unregelmässiger kleiner Knochen, liegt mit seinem vorderen Teil aussen von dem Aditus conchae; es stösst nach vorn an das Nasale, nach oben an den unteren Rand des Präfrontale, nach unten an den oberen Rand des Maxillare an, während sein hinterer Rand frei ist und den vorderen unteren Orbitalrand bildet. Das Lacrimale wird von dem Ductus lacrimalis durchsetzt, was bei den anderen Reptilien nicht der Fall ist. Dieser Kanal für den Tränengang durchbohrt das Lacrimale fast in seiner Mitte schief von aussen nach innen unten vorn. Bei meinem ältesten Embryo wächst der laterale untere hintere Teil des Lacrimale dem oberen Rand des Maxillare entlang sehr stark nach hinten aussen, bis er mit dem vordersten Ende des Zygomaticum in Berührung kommt. Nach vorn bedeckt es das Nasale, nach oben das Präfrontale von aussen her, während sein unterer Rand von dem Maxillare bedeckt ist.

8. Das Präfrontale (Lacrimale, Gaupp), Textfig. 12—15, ein dreieckiger kleiner Knochen, liegt oberhalb des Lacrimale, bedeckt mit seinem unteren Teil den oberen Teil des Aditus conchae von aussen her, während sein oberer Teil nach oben die

laterale Wand der Nasenkapsel überragt und die laterale Begrenzung des vordersten Abschnittes des Cavum cranii bildet, in dem der Lobus olfactorius liegt. Sein vorderer dicker Rand ist frei, sein unterer Rand grenzt in seinem hinteren grösseren Teil an das Lacrimale, im vorderen kleineren Teil an das Nasale an, sein scharfer freier hinterer Rand bildet mit dem Lacrimale zusammen den vorderen Orbitalrand. In den betreffenden Stadien ist das Präfrontale noch ziemlich weit von dem Frontale entfernt. Bei den älteren Embryonen vergrössert es sich hauptsächlich nach oben und stellt eine in der sagittalen Ebene stehende Knochenplatte dar, die die laterale Wand des vordersten Abschnittes des Cavum cranii bilden hilft, wobei sie das Frontale von aussen bedeckt. Nach hinten verlängert sich der Knochen entlang dem oberen Rand der lateralen Wand der Nasenkapsel bis zum hinteren Teil der letzteren. Zu der Frage, ob das Lacrimale der Säuger dem Präfrontale der Reptilien homolog ist, kann ich neue Gesichtspunkte nicht beibringen; ich habe daher noch die alte Nomenclatur gebraucht.

9. Das Frontale, ein länglicher bogenförmig gekrümmter Knochen, liegt dem lateralen Rand des Solum supraseptale und der Taenia marginalis an und bildet die obere Begrenzung der Orbita. Sein vorderes Ende verlängert sich, dem lateralen Rand des Solum supraseptale hart anliegend, nach vorn bis zu der vorderen Spitze desselben, doch bleibt es weit entfernt von dem Präfrontale. Sein hinteres Ende erstreckt sich nach hinten bis in die Nähe der vorderen oberen Spitze des Postfrontale. Bei älteren Embryonen vergrössert es sich einerseits nach vorn, die laterale und obere Wand des vorderen Teils des Cavum cranii bildend, bis es auf dem Tectum nasi von dem Nasale bedeckt wird, andererseits wächst es nach hinten, der Taenia marginalis entlang, und sein hinteres Ende bedeckt von oben das Parietale, während es von aussen durch das Postfrontale bedeckt wird.

10. Das Postfrontale, das dreieckig und etwas grösser als das Präfrontale ist, liegt lateral von dem Processus orbitalis des Quadratums und begrenzt mit seinem vorderen Rand die Orbita von hinten her. Seine untere abgerundete Spitze ist nach unten vorn gegen den oben erwähnten Vorsprung des Zygomaticum gerichtet, kommt aber in dem betreffenden Stadium noch nicht mit dem letzteren in Berührung. Die obere breite Basis des Postfrontale wächst, der lateralen Fläche der Lamina parietalis hart angeschlossen nach oben zu und erreicht fast den dorsalen Rand der letzteren. Dies vordere obere zugespitzte Ende zieht nach oben vorn zum hinteren Ende des Frontale, sein hinteres stumpfes Ende endigt weit entfernt von dem Squamosum frei.

In den späteren Entwickelungsstadien stösst das Postfrontale nach vorn an das Frontale, nach hinten an das Squamosum und nach unten an den Vorsprung des Zygomaticums an.

11. Das Pterygoid (Textfig. 8), das im ganzen ungefähr dreiseitige Gestalt besitzt, befindet sich medial von dem Processus pterygoideus des Quadratums und steht fast in vertikaler Ebene, die laterale Wand des Pharynx bildend. Sein hinteres zugespitztes Ende dringt in den Zwischenraum zwischen dem Processus pterygoideus und dem Processus basitrabecularis nach hinten aussen ein. In den späteren Stadien wächst das Pterygoid hauptsächlich in drei Richtungen; sein oberer Rand verlängert sich nach medialwärts und stösst mit dem entsprechenden Rande des Knochens der anderen Seite in der Medianlinie zusammen, so dass die beiderseitigen Knochen den Nasenrachengang einschliessen. Dieser Teil des Pterygoid erstreckt sich nach vorn weiter bis zum hinteren Ende des Vomers in dem hinteren Umfang der Fenestra basalis der Nasenkapsel, dabei nach vorn sich allmählich verschmälernd; er bildet nur die obere Wand des Nasenrachenganges, während hier die laterale und ventrale Wand desselben durch das Pala-

tinum begrenzt werden (Textfig. 20). Der untere Rand des Pterygoid biegt nach medial um, bildet den hinteren Teil des Gaumens, und seine hintere laterale Ecke verlängert sich stark nach aussen hinten bis in die Nähe des Unterkiefers. Mit seinem vorderen ventralen Umfang kommt der Knochen mit dem medialen hinteren Ende des Transversums in Berührung.

12. Das Parasphenoid (Textfig. 8), ein ganz kleines plattes unpaariges Knochenstück, liegt in der unteren Begrenzung der Fenestra hypophyseos.

13. Das Palatinum (Textfigg. 11, 20, 21), eine kleine platte nach aussen konvex gekrümmte Knochenplatte, liegt unterhalb des hinteren Teils des Fenestra basalis der Nasenkapsel, diese mehr oder minder von unten her verschliessend. In späteren Stadien wächst es in horizontaler Ebene aus, bildet den mittleren Teil des Gaumens und begrenzt den Nasenrachengang von unten her.

14. Der Vomer (Textfig. 20—22), ebenfalls ein kleines paariges schmales Knochenstück, liegt in der Fenestra basalis der Nasenkapsel lateral von dem unteren Rand des Nasenseptums, nur in kurzer Entfernung von dem letzteren. In späteren Stadien vergrössert er sich sehr wenig, bleibt stets in dem Gebiet der Fenestra basalis und bildet die obere Wand des Nasenrachenganges.

15. Das Parietale, das bei dem modellierten Embryo noch gar nicht entwickelt ist, findet sich erst in den älteren Stadien als eine sehr dünne Knochenplatte zwischen den beiderseitigen oberen Ohrkapselrändern und bildet die Decke des Cavum cranii, indem es sich nach vorn bis zum hinteren Ende des Frontale, nach hinten fast bis zum oberen Rand des Tectum posterius erstreckt.

16. Das Basitemporale, eine dünne Knochenplatte, tritt erst in ziemlich späten Stadien auf und liegt quer hori-

zontal in dem hinteren Teil des Gaumens. Sein vorderer Teil wird von unten her durch das Pterygoid bedeckt.

17. Das Transversum, das bei dem modellierten Embryo ebenfalls noch fehlt, stellt sich in den älteren Embryonen als eine lange Knochenspange dar, deren laterales und vorderes Ende das hinterste Ende des Maxillare erreicht, während ihr mediales hinteres Ende sich bis zum Pterygoid erstreckt.

Der Unterkiefer (Taf. 19, Fig. 5) besitzt an Deckknochen jederseits nur fünf, es sind dies das Supraangulare, das Angulare, das Complementare, das Spleniale und das Dentale. Es fehlt somit bei unseren Krokodilenembryonen das bei anderen Reptilien vorhandene Goniale.

1. Das Supraangulare, ein langer Knochen, liegt lateral von dem hinteren Teil des Meckelschen Knorpels, und zwar bedeckt seine hintere breite Hälfte den Gelenkcondylus des primordialen Unterkiefers von aussen her, indem sich sein hinteres Ende dabei der lateralen Fläche des letzteren dicht anliegend nach hinten bis zum lateralen Umfang des Processus retroarticularis erstreckt, und sein unterer Rand an den lateralen Rand des Angulare anstösst. Die vordere Hälfte des Supraangulare verläuft parallel mit dem Meckelschen Knorpel nach vorn, dabei jedoch immer etwas entfernt von diesem bleibend.

2. Das Angulare dagegen liegt eine ganze Strecke weit an der ventralen und lateralen Seite des Meckelschen Knorpel diesem direkt auf, nach vorn erstreckt es sich bis zur Mitte des Unterkiefers, wo es an das Spleniale und Dentale angrenzt, nach hinten ungefähr bis zur Gelenkverbindung des Unterkiefers.

3. Das Complementare, ein ganz dünner schmaler aber ziemlich langer Knochen, liegt medial vom Meckelschen Knorpel, dorsal von dem medialen Rand des Angulare, von

diesem in kurzer Entfernung bleibend. Sein vorderes Ende erreicht fast das hintere Ende des Spleniale, während sein hinteres von dem Gelenk sehr weit entfernt bleibt.

4. Das Spleniale, der breiteste der Unterkieferknochen, der medial vom Meckelschen Knorpel liegt, bleibt mit seinem vorderen Ende ziemlich weit von der Spitze des Unterkiefers entfernt, und auch nach hinten zu reicht es nur wenig über die Mitte des Unterkiefers hinaus. Durch seinen unteren Rand kommt es mit dem vordersten Teil des Angulare, durch sein hinteres Ende mit dem vorderen Ende des Complementare in Berührung.

5. Das Dentale, der längste unter den Unterkieferknochen, bedeckt die vordere Hälfte des Meckelschen Knorpels von aussen oben her, und zwar reicht sein vorderes leicht verdicktes Ende etwas weiter nach vorn als das vordere Ende des primordialen Unterkiefers, sein hinteres Ende noch etwas weiter nach hinten als die vordere Spitze des Angulare, wobei es oberhalb von diesem liegt.

V. Spinalnerven, Gehirnnerven und Sympathicus.

Die Gehirnnerven der Krokodile sind früher von Stannius, Vogt und Fischer ausführlich bearbeitet worden, und in letzter Zeit hat Bender auch die Schleimhautnerven des Facialis, Glossopharyngeus und Vagus bei den Krokodilen genauer behandelt. Meine vorliegenden Befunde stimmen im grossen und ganzen mit den früheren Angaben der genannten Autoren überein, doch bestehen noch einige Abweichungen, die vielleicht durch die Verschiedenheit des untersuchten

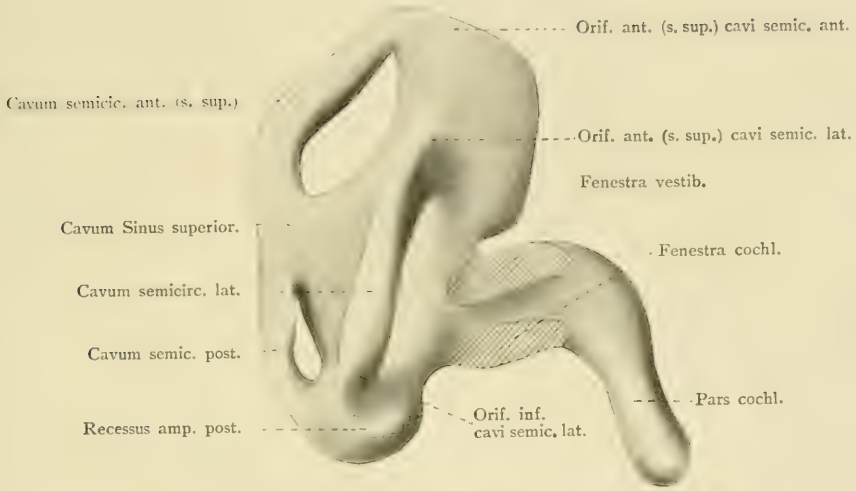

Fig. 6.

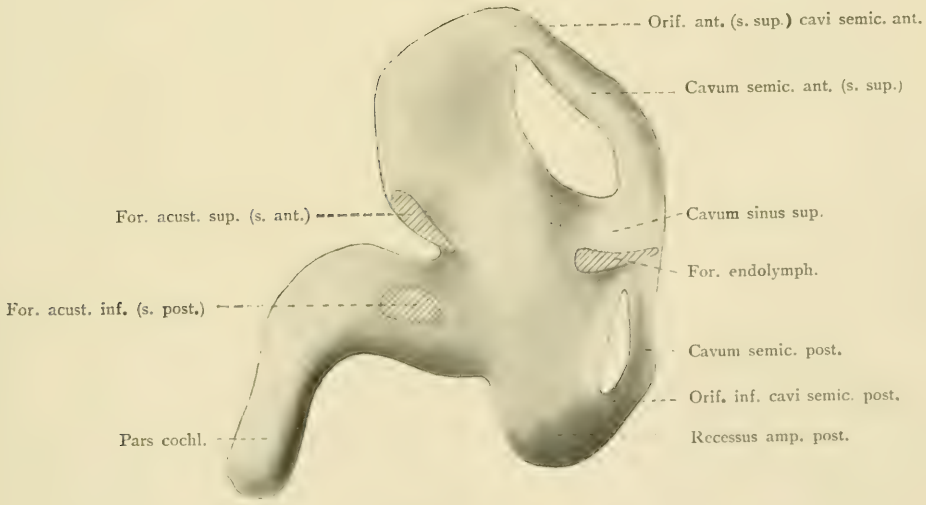

Fig. 7.

R. Schilling, del.

Materials[1]) verursacht wird. So will ich hier meine Befunde kurz auseinandersetzen.

N. spinalis I.

Der erste Spinalnerven tritt durch den Zwischenraum zwischen dem Occipitalpfeiler und dem Neuralbogen des Atlas, und zwar ventral von dem ventralen Ende des Proatlas aus dem Wirbelkanal heraus, und teilt sich gleich danach in zwei Äste, von denen der hintere auf seinem Verlauf nach dorsal einen Ast aus der dritten Wurzel des Hypoglossus aufnimmt. Bei dem ältesten der von mir untersuchten 13 Embryonen verhält sich die Austrittsstelle dieses Nerven etwas anders. Hier ist, wie oben gesagt, der Proatlas schon ziemlich gut ausgebildet und steht durch den Gelenkfortsatz mit dem Atlas in gelenkiger Verbindung. Der erste Spinalnerv zieht zwischen dem Atlas und Proatlas, und zwar ventral von dem Gelenk zwischen dem Atlas und Proatlas lateralwärts, während der Zwischenraum zwischen dem Occipitalpfeiler und dem Proatlas durch Bindegewebe vollständig geschlossen ist. Aus der Tatsache, dass der Nerv caudal von dem Proatlas heraustritt, dürfte auch eine Bestätigung der Anschauung folgen, dass der Proatlas als Bogenteil zu einem der Wirbel der Occipitalregion gehört.

N. hypoglossus.

Der N. hypoglossus entspringt mit drei oder vier Wurzeln von der ventralen Fläche der Medulla oblongata. Die hintere stärkste Wurzel zieht durch das Foramen hypoglossi posterius aus der Schädelhöhle heraus und teilt sich in zwei Äste, von denen der dünnere Ast schief dorsal — lateral — und caudal-

[1]) Die früheren Autoren haben im übrigen nur die erwachsenen Exemplare präparatorisch, ich dagegen die jüngeren Embryonen mikroskopisch untersucht.

wärts verläuft, bis er mit dem hinteren Ast des ersten Cervicalnerven anastomosiert, während der dickere als die Fortsetzung der Wurzel nach lateral und ventralwärts zieht, um sich mit den anderen Wurzeln des Hypoglossus zu vereinigen. Unterwegs gibt sie zwei Muskeläste ab, die dem R. descendens bei den anderen Reptilien entsprechen, und nimmt ausserdem einen dünnen Ast aus dem Ganglion cervicale superius auf.

Die vorderen schwächeren Wurzeln des Hypoglossus durchsetzen, nachdem sie durch ihre Foramina die Schädelhöhle verlassen haben, entweder das Ganglion cervicale superius, oder ziehen an demselben, ihm dicht anliegend, vorbei, um sich lateral von diesem Ganglion zu einem einzigen Nervenstamm zu vereinigen. Dieser Stamm verläuft zuerst unterhalb des Ganglion radicis N. vagi und dessen Ast (N. vagus) nach vorn unten, um nach einer kurzen Strecke mit der hintersten Wurzel sich zu einem einzigen Nervenstamm[1]) zu vereinigen. Die erwähnte Zahl der Hypoglossuswurzeln stimmt mit der Angabe von Fürbringer überein. Aber es ist sehr bemerkenswert, dass bei Präparat No. IV und VII, wie gesagt, auch noch eine vierte Wurzel zu konstatieren ist. Nach Fürbringer existieren die zu den occipito-spinalen Nerven gehörigen dorsalen Wurzeln nur bei Embryonen und fehlen den ausgebildeten Tieren. Unsere vierte Wurzel ist aber sicher nicht die dorsale, sondern sie entspringt nahe dem Ursprung der dritten Wurzel von der ventralen Fläche der Medulla oblongata. (Die dorsalen Wurzeln der occipito-spinalen Nerven

1) Die hier gegebene Schilderung von dem Ursprung des Hypoglossus und seinem Verhalten zu anderen Nerven weicht von der Beschreibung von J. G. Fischer ab. Nach ihm fehlen die Verstärkungszweige von den Halsnerven, was bei unseren Befunden niemals der Fall gewesen ist. Weiterhin zählt er nur zwei Hirnwurzeln auf, er hat vielleicht wegen ihrer Zartheit die ersten Wurzeln übersehen. Endlich habe ich bei unseren Präparaten die Verbindung der Endäste des Hypoglossus mit den letzten Endzweigungen des N. alveolaris inferior nervi trigemini am Boden der Mundhöhle, die J. G. Fischer angab, nicht konstatiert.

vermisste ich bei allen Exemplaren.) Diese dritte und vierte Wurzel verlaufen ganz dicht nebeneinander und verlassen bei Präparat IV durch besondere, doch ganz nebeneinander liegende Kanäle der Basalplatte, bei Präparat VII sogar durch das gemeinsame Loch die Schädelhöhe. Aus dieser Tatsache ist zu ersehen, dass es sich hier um eine frühzeitige Teilung der dritten Wurzel („C" von Fürbringer) handelt, d. h. dass die dritte Wurzel („C") bereits bei ihrem Abgang von der Medulla oblongata in zwei Wurzeln („C_1 und C_2") geteilt ist.

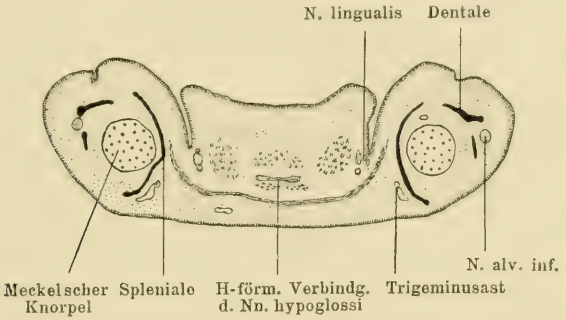

Fig. 32.

Crocodilus biporcatus. Embryo von 15 mm Kopflänge. Schnitt durch den Unterkiefer. Vergrösserung 15 : 1.

Den weiteren Verlauf des Hypoglossus, der bei unseren Präparaten verfolgt werden kann, will ich hier kurz beschreiben. Der Stamm des Hypoglossus verläuft zusammen mit dem N. vagus an der V. jugularis interna entlang nach vorn bis zum Mundboden, dann mit dem Glossopharyngeus, dem R. laryngeus superior des R. laryngopharyngeus und der A. lingualis, dem unteren Umfang des ersten Branchialbogens hart anliegend rostralwärts. Nachdem er unterwegs mehrere Äste zu den Unterzungenmuskeln abgegeben hat, tritt sein Endzweig in dem vordersten Teil des Mundbodens durch quere Anastomose mit dem anderseitigen in H-förmige Verbindung (Textfigur 32), bevor er sich in seinen Muskeln auflöst.

N. accessorio-vagus.

Der N. accessorio-vagus entspringt mit mehreren Wurzeln von der Seitenfläche der Medulla oblongata. Und zwar entspringen von der Seitenfläche des unteren Teils der Medulla oblongata resp. des oberen Teils des Rückenmarkes fünf seiner Wurzeln, die sich dann cranialwärts verlaufend zu einem Nervenbündel vereinigen. In der Schädelhöhle zieht dieses vereinigte Bündel am hinteren Umfang des Sinus tranversus entlang in dem Sulcus transversus lateralwärts und etwas vorwärts, um in das Ganglion jugulare überzugehen. Das Ganglion jugulare[1]), welches unterhalb des Sinus transversus bzw. der V. jugularis interna im Foramen jugulare liegt, bekommt ausser den oben erwähnten Wurzeln noch zwei bis drei Wurzeln, die von der Seitenfläche des oberen Teils der Medulla oblongata entspringen. Von diesen vielen Vaguswurzeln ziehen jedoch einige Nervenbündel durch das Ganglion jugulare hindurch, ohne, wie es scheint, mit ihm in nähere Verbindung zu treten, und helfen sofort das zweite Ganglion, das sog. Ganglion radicis n. vagi mitbilden. Aus der ventralen Fläche des Ganglion jugulare tritt ein dicker Vagusstamm hervor, ausserdem entspringt von seinem dorsalen vorderen Umfang ein Nerv, der nach dorsallateralwärts ziehend, sich mit dem Sympathicus vereinigt. Der Vagusstamm selbst geht durch die sympathischen Nervenbündel hindurch nach aussen ventral und schwillt bald zu dem ziemlich grossen Ganglion radicis n. vagi an. Das letztere liegt direkt ausserhalb des Ganglion sympathicum cervicale superius und sendet von seinem unteren Pol zwei Nerven, den N. pharyngolaryngeus und den N. vagus, aus.

Der Vagusstamm verläuft von seinem Ursprung an nach lateral, ventral und rostral bis zum medialen Umfang der V.

[1]) J. G. Fischer hat dieses Ganglion nicht beschrieben.

jugularis interna, zieht dann an ihrer medialen Seite (eine Strecke auch mit dem N. hypoglossus zusammen) caudalwärts.

Der N. laryngopharyngeus, welcher selbständig von unterem Ende des Ganglion radicis n. vagi entspringt, läuft zuerst parallel mit dem unpaaren Sympathicus medianus nach ventral und medialwärts, dabei die A. carotis interna dorsal kreuzend, um den medialen Umfang der genannten Arterie. Von da an tritt er, zunächst von der A. maxillaris interna, später von ihrem Ast, der A. lingualis, begleitet nach vorn und teilt sich in zwei Äste. Von diesen zieht der dickere hintere Ast an der Pharynxwand caudalwärts, während der vordere dünnere weiter an der A. lingualis den Weg des Stammes fortsetzt. Nachdem dieser vordere Ast einen Verbindungsast vom N. glossopharyngeus aufgenommen hat, geht er am medialen-dorsalen Umfang des Cornu branchiale I des Zungenbeins nach vorn und medialwärts, bis er an der ventralen Fläche mit dem anderseitigen eine Schlinge bildet. Diese Befunde decken sich vollkommen mit der Beschreibung Fischers.

N. glossopharyngeus.

Der N. glossopharyngeus entspringt von der Seitenfläche der Medulla oblongata, zieht dann am vordersten Teil der Fissura metotica entlang nach hinten unten, kreuzt weiterhin den Nerven, der das Ganglion jugulare mit dem Sympathicus verbindet, dabei hinter diesem liegend, um dann endlich durch das Foramen jugulare hindurchtretend wieder mehr nach lateralwärts umzubiegen. Gleich nach dem Austritt aus dem Schädel kreuzt er sich mit dem Kopfsympathicus und geht dann in das Ganglion petrosum über, welches lateral und etwas vorn vom Ganglion cervicale superius liegt.

Der N. glossopharyngeus, der aus dem Ganglion petrosum entspringt, verläuft nach vorn und lateralwärts. Nachdem er

einen kleinen Ast zur Pharynxwand abgegeben hat, dringt er zuerst am unteren Umfang des ersten Branchialhorns des Zungenbeins mit der A. lingualis und dem N. laryngeus superior nach vorn. Nach der Abgabe des Verbindungsastes zu letztgenanntem Nerv schlingt er sich um den lateralen Rand des Zungenbeins herum und erreicht dessen dorsale Seite. Weiterhin zieht er in den Muskeln nach vorn, um sich dort auszubreiten. Dieser Verlauf stimmt mit der Beschreibung Fischers im grossen und ganzen überein. Doch habe ich die Verbindung des Glossopharyngeus mit dem Hypoglossus im peripherischen Teil, die Fischer angab, nicht gefunden.

N. acusticus.

Der N. acusticus teilt sich innerhalb des Schädels in zwei Äste, einen R. superior (s. anterior) und einen R. inferior (s. posterior).

Der R. superior bildet intracranial ein Ganglion vestibulare, das der Ohrkapsel dicht sich anschmiegend medial vom Foramen acusticum superius liegt; sein vorderes Ende erstreckt sich dabei bis an die Facialiswurzel. Die aus dem Ganglion vestibulare austretenden Nervenäste gehen sämtlich durch das Foramen acusticum superius zum Cavum vestibulare, und gelangen hier zu der Ampulla semicircularis superior, A. sc. inferior und dem Utriculus.

Der R. inferior bildet dagegen intracranial kein Ganglion, sondern tritt durch das Foramen acusticum inferius hindurch in das Cavum cochleare, um dort erst zu dem Ganglion cochleare anzuschwellen. Das letztere befindet sich im Cavum cochleare, zwischen der medialen Wand des Cavum cochleare und dem Ductus cochlearis, es gibt an seinem vorderen Ende einen, am hinteren Ende zwei Nerven ab. Der vordere Ast zieht an der medialen Wand des Cavum cochleare

nach vorne und innen zu der ganzen Länge des Ductus cochlearis. Von den hinteren Ästen verläuft der eine an der medialen Wand der Pars inferior des Vestibulum entlang ziehend zum Sacculus, der andere, dickste Ast, zieht an der medialen ventralen Ecke des Pars inferior des Vestibulums nach hinten zu der Ampulla posterior im Recessus ampullae posterioris.

N. facialis.

Die Facialiswurzel liegt direkt vor dem R. superior (anterior) des N. acusticus, sie tritt durch das Foramen faciale in lateraler Richtung aus der Schädelhöhle heraus, um gleich danach zu einem Ganglion anzuschwellen. Dieses Ganglion n. facialis (Ggl. geniculi) liegt, wie schon erwähnt, in der Fovea genicularis und ist von lateral her durch die V. capitis lateralis bedeckt. Der hintere Teil dieses länglich gestalteten Ganglion geht in einem R. posterior s. hyomandbularis, das vordere Ende in gleicher Weise in einen R. anterior s. palatinus über.

1. Der R. hyomandibularis tritt über die Columella auris, und zwar über den Stapes, schief nach hinten aussen, biegt dann direkt hinter der Columella auris nach unten um, und läuft von da in sanftem Bogen nach vorn unten. Unmittelbar nachdem er über die Columella auris hinweggetreten ist, sendet er hintereinander zwei Äste ab, die Chorda tympani und einen R. communicans.

Die Chorda tympani verläuft von ihrem Ursprung aus vor der V. capitis lateralis quer lateralwärts und ein wenig caudal- und dorsalwärts, bis sie unterhalb des unteren Randes des Processus oticus des Quadratums die laterale Seite des Quadratums erreicht. Von da an zieht sie an der lateralen Fläche des Quadratums entlang rostralwärts und zwar in der Nähe des unteren Randes des Proc. oticus, doch in einiger

Entfernung vom dorsalen Ende des Processus dorsalis (Suprastapediale) der Columella auris, dann eine Strecke in der oberen und vorderen Wand desjenigen Teiles der Paukenhöhle, welcher sich vom lateralen Teil der Paukenhöhle nach oben

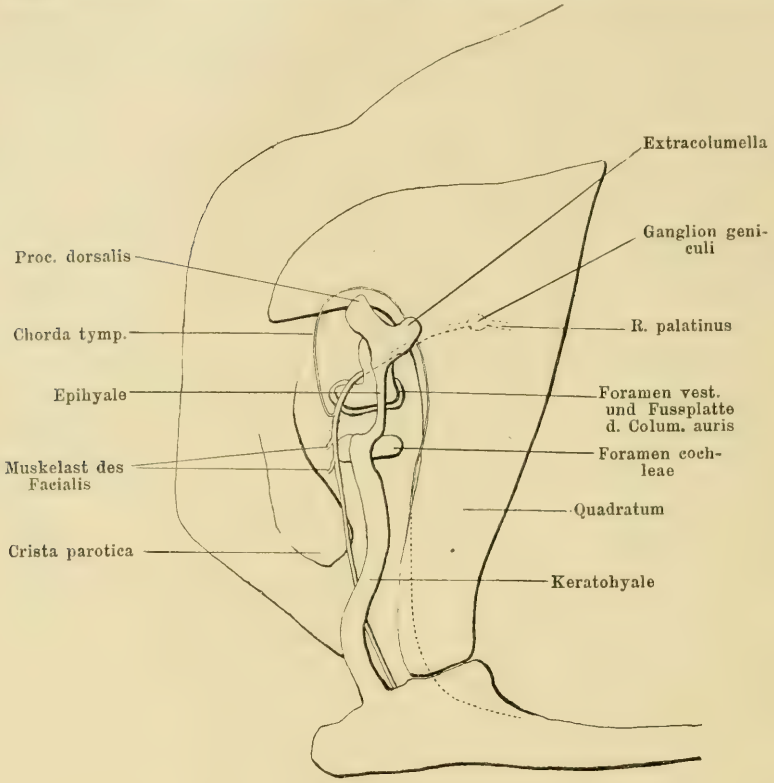

Fig. 33.

Schema des Verlaufes der Chorda tympani bei Crocodilus biporcatus.

bis zur lateralen Fläche des Quadratums ausbuchtet, d. h. im Befestigungsteil des Trommelfelles an dem Quadratum, bogenförmig ventralwärts. Weiterhin läuft die Chorda tympani zwischen dem hinteren Rand des Quadratums einerseits und der Paukenhöhle resp. dem Tubopharyngealraum andererseits ventralwärts, indem sie sich dabei spiralig von der lateralen

Fläche des Quadratums um seinen hinteren Rand herum bis zur medialen Fläche des Quadratums schlingt, um endlich die mediale Seite des Unterkiefergelenks zu erreichen. Von da tritt sie in sanftem Bogen nach vorn unten bis zum medialen Umfang des Meckelschen Knorpels. Nachdem sie nun, zuerst der medialen Seite des Meckelschen Knorpels hart anliegend, dann in dem Zwischenraum zwischen dem letzteren Knorpel und dem Complementare, eine Strecke rostralwärts hingezogen ist, dringt sie in einen Ganglienzellenhaufen ein. Dieser Ganglienzellenhaufen, der offenbar dem Ganglion submaxillare der Säuger entspricht, liegt ungefähr in der Mitte der ganzen Länge des Unterkiefers direkt oberhalb des Meckelschen Knorpels und nimmt ausserdem einen ziemlich starken Ast aus dem N. mandibularis auf. Auf diese Weise tritt die Chorda tympani mit dem dritten Ast des Trigeminus in Verbindung (Textfig. 33).

Dieses merkwürdige und eigentümliche Verhalten der Chorda tympani (postcolumellarer Ursprung von dem hinteren Facialisast und supracolumellarer Verlauf von hinten nach vorn, wobei sie sich mit einem grossen Umweg aussen um den Processus dorsalis resp. die Befestigung des Processus dorsalis am Quadratum herumschlingt) stellt sich bei einem Vergleich doch als typisches Saurospidenverhalten der Chorda tympani dar (Gaupp).

Der R. communicans vereinigt sich gleich nach seinem Ursprung mit dem den hinteren Facialisast dorsal kreuzenden sympathischen Nerven, wie schon oben erörtert.

Der hintere Facialisstamm selbst zerfällt dann in zwei Äste. Von diesen zieht der eine lateralwärts zum M. depressor mandibulae, während der andere als die Fortsetzung des Stammes zuerst medial und caudal vom Epihyale resp. Keratohyale, dann an der medialen Fläche des M. pterygoideus internus entlang ventralwärts verläuft, bis er die ventrale Seite des Halses erreicht, um dort mit seinen Endverzweigungen den M. sphincter colli zu versorgen.

2. Der R. anterior s. palatinus des N. facialis verläuft in der Fovea genicularis der unteren Fläche des unteren Randes der Fenestra prootica entlang nach vorn, wendet sich darauf etwas schief nach vorn innen und unten um, kreuzt die A. carotis interna, dabei vor dieser liegend, um dann medial von dem Processus basitrabecularis weiter nach vorn unten umzubiegen. Alsdann verläuft er an der lateralen Seite des Os pterygoideum nach vorn und gibt nahe dem vorderen Rand desselben einen weiteren Zweig ab. Dieser Ast zieht von hier zwischen dem Knochen und dem M. pterygoideus nach unten vorn und etwas nach aussen, bis er an dem unteren Rand des vorderen Teiles des M. pterygoideus mit dem gleich zu erwähnenden Ganglion anastomosiert. Der Stamm des R. palatinus selbst geht von der lateralen Fläche des Pterygoids weiter nach vorn und tritt dann zwischen der lateralen Fläche des Palatinum und dem unteren Rand der Lateralwand der Nasenkapsel durch die Fenestra basalis in die Nasenkapsel ein. Direkt nach seinem Eintritt in dieselbe im hinteren Teil der Fenestra basalis oberhalb des Palatinum bildet er ein flaches plattenförmiges ziemlich grosses Ganglion, von dem mehrere Äste ausgehen. Von den Ästen dieses Ganglions verläuft der eine direkt unterhalb des Ductus nasopharyngeus nach vorn, er verzweigt sich dann in den hinteren unteren Teil der Lateralwand der Nasenhöhle. Ein zweiter zieht nach aussen unten und verbindet sich mit einem Ast des N. maxillaris (s. u.). Der dritte aus diesem Ganglion entspringende Nerv endlich läuft nach vorn und verbreitet sich im hinteren Teil der Nasenscheidewand.

N. abducens.

Der N. abducens nimmt seinen Ursprung nahe der Medianlinie von der ventralen Fläche des vordersten Teiles der Medulla oblongata, der auf der hinteren Fläche der Crista sellae aufliegt,

zieht dann an der hinteren Fläche der Crista sellaris entlang nach vorn oben lateral, bis er durch den Knorpelkanal, der die Wurzel der Pila prootica durchbohrt, und durch die mediale und hintere Ecke der Fenestra metoptica in die Orbita zieht. Nach dem Eintritt in die Orbita verläuft er eine kurze Strecke weiter nach vorne und aussen und dringt endlich von oben her nahe dem Ursprung des M. rectus lateralis in diesen ein.

N. trigeminus.

Die Wurzel des N. trigeminus besteht aus einer Portio minor und einer Portio major, die beide von der Seitenfläche der Medulla oblongata entspringen, und dann lateralwärts ziehen; dabei liegt die kleine Portio stets an der medialen Seite der grösseren. Der grösste Teil der Portio major bildet im vorderen Teil der Fenestra prootica ein grosses Ganglion, das Ganglion maxillo-mandibulare, das sich über den vorderen Rand des Fensters noch eine Strecke weiter an der lateralen Seite der Pila prootica entlang nach vorne bis in die Nähe der Fenestra metoptica erstreckt. Der kleinere Teil der Portio major verläuft der medialen oberen Seite jenes Ganglions dicht anliegend, zwischen ihm und der Facies inferior der Pila prootica nach vorn, bildet dann auch ein Ganglion, das Ganglion ophthalmicum[1]), an der Stelle, wo der vordere Rand der Pila prootica von hinten her die Fenestra metoptica begrenzt. Die Portio minor verbindet sich mit dem N. mandibularis, indem sie, sich unmittelbar der Unterseite des Ganglion maxillo-mandibulare anlegend, lateralwärts zieht, ohne jedoch mit diesem Ganglion in Verbindung zu stehen.

Von dem vorderen Ende des Ganglion ophthalmicum entspringen der N. ophthalmicus und ein dünner N. palpe-

[1]) Nach der Angabe Fischers tritt die Wurzel des ersten Astes beim erwachsenen Tiere durch eine besondere Öffnung aus dem Schädel.

bralis superior. Der letztere zieht von seinem Ursprung nach dorsal, bis zur Taenia marginalis in der hinteren Augenwinkelgegend. Nachdem er dort einige Verzweigungen zur lateralen Augenwinkelgegend entsendet hat, läuft er mit dem vorderen Endast der A. temporo-orbitalis zusammen an der Taenia marginalis, dann weiter an der lateralen ventralen Fläche des Os frontale entlang nach vorn, um über den Augapfel hinweg in das obere Augenlid und in dessen Umgebung auszustrahlen.

Der N. ophthalmicus verläuft von dem Ganglion ophthalmicum aus mit dem N. oculomotorius und der A. orbitalis zusammen nach vorn, wobei er lateral, der N. oculomotorius medial, und die A. orbitalis ventral liegt. Nachdem er einen Ast zum Ganglion ciliare abgegeben hat, zieht er über den N. opticus hinweg, dann entlang dem M. rectus medialis weiter nach vorn bis zum hinteren Umfang der Fenestra cribrosa, wo er einen Ast zu der vorderen Augenwinkelgegend abgibt. Dieser Ast geht von seinem Ursprung nach lateral oben bis zum vorderen Augenwinkel, wo er sich hauptsächlich im oberen Augenlid ausbreitet.

Der N. ophthalmicus selbst zieht von hier als N. ethmoidalis mit der gleichnamigen Arterie und Vene oberhalb der Fenestra cribrosa weiter nach vorn und sendet einen dünnen Ast zu der äusseren Nasengegend, bevor er sich entsprechend dem vorderen Umfang der Fenestra cribrosa in zwei Endäste, einen R. lateralis nasi und einen R. medialis nasi teilt. Der erwähnte dünne Nerv zieht an der medialen Fläche des Präfrontale nach vorn und tritt durch den vorderen Teil des Präfrontale hindurch zur Haut, um sich in dem hintersten Abschnitt der äusseren Nasengegend zu verbreiten.

Der R. lateralis nasi, ein Endast des N. ethmoidalis, verläuft mit einem Ast der A. ethmoidalis an der lateralen Fläche der Lateralwand der Nasenkapsel entlang zuerst, wie

gesagt, durch die Spalte, die der oberste Abschnitt des Aditus conchae ist (ohne dass er also in die Nasenhöhle eintritt, wie bei vielen anderen Reptilien der Fall ist), dann zwischen der Lateralwand der Nasenkapsel und dem Nasale nach vorn unten, um sich oberhalb der Schnauze in der Haut zu verbreiten. Auf diesem Verlauf gibt er mehrere Äste ab, die sich durch die Fenestra narina in die Schleimhaut der lateralen Nasenwand verbreiten.

Der R. medialis nasi, der stärker als der vorige ist, zieht, ebenfalls mit einem Ast der A. ethmoidalis zusammen, durch die Fenestra cribrosa in die Nasenhöhle, wo er zuerst an der Decke nach vorn, später allmählich an der medialen Wand nach vorn unten zieht, dabei medial von den Nn. olfactorii liegend, bis er endlich durch das Foramen apicale im vorderen Teil des Solum nasi die Nasenhöhle verlässt, um sich unterhalb der vorderen Nasenkuppel in der Haut zu verzweigen.

Von dem Ganglion maxillo-mandibulare gehen der N. maxillaris und der N. mandibularis sowie ein kleiner Nerv aus. Dieser letztere kleine Nerv entspringt vom dorsalen Umfang des Ganglion, zieht dorsalwärts, dann mit der A. temporo-orbitalis zusammen entlang dem dorsalen Rand des Quadratums nach hinten und weiterhin an die V. temporo-orbitalis hart angeschlossen zwischen der Ohrkapsel und dem Quadratum ventralwärts, um in dem hinteren Gebiet der Paukenhöhle mit dem dicken Sympathicus[1]) zu anastomosieren. Auf seinem Verlauf gibt er mehrere Äste ab, die sich teils in der äusseren Augenwinkelgegend und teils in der das Squamosum bedeckenden Haut ausbreiten.

[1]) Wenngleich sich dieser Nerv nicht direkt in den hinteren Facialisstamm einsenkt, wie Fischer angab, steht er doch durch die Vermittelung des R. communicans (s. o.) indirekt mit dem R. posterior des Facialis in Verbindung.

Der N. maxillaris verläuft von dem vorderen Ende des Ganglion dem medialen dorsalen Rand des M. pterygoideus externus entlang nach vorn und erreicht den unteren Umfang der V. ophthalmica inferior. Dann zieht er an der unteren Fläche der letzteren entlang eine Strecke weiter nach vorn und teilt sich in zwei Endäste, einen dickeren N. infraorbitalis und einen dünneren N. alveolaris superior posterior. Auf diesem Verlauf entsendet er nacheinander zahlreiche feine Äste. Einige von ihnen laufen unter dem Bulbus lateralwärts bis zum unteren Augenlid, die anderen ziehen schief nach aussen unten, durch das Zygomaticum hindurchtretend, um sich in der Haut der Mundwinkelgegend auszubreiten, während endlich drei bis vier Äste fast vertikal ventralwärts verlaufen und sich mit der in dem hinteren Teil des Gaumens von vorn nach hinten ziehenden länglichen Ganglionkette vereinigen. In diese Ganglionkette, die dem Ganglion sphenopalatinum der anderen Reptilien entspricht, tritt ausserdem ein Ast des R. palatinus von hinten her ein. Die von diesem Ganglion entspringenden Äste verbreiten sich in dem hinteren Abschnitt des Gaumens.

Der N. alveolaris superior posterior zieht von seinem Ursprung schief nach vorn unten und aussen, tritt in den hintersten Teil des Maxillare hinein und gibt, in diesem nach vorne ziehend, viele Verzweigungen an die Zähne und an die Haut des Unterkiefers ab.

Der N. infraorbitalis verläuft als die Fortsetzung des N. maxillaris unter dem Bulbus nach vorn unten bis zum vordersten Teil des Orbitalbodens. Bevor er dort als N. alveolaris superior anterior in den mittleren Teil des Maxillare dringt, gibt er einen wichtigen Ast ab, der sich im Gebiet der Fenestra basalis der Nasenkapsel mit dem R. palatinus vereinigt. Es ist sehr bemerkenswert, dass in dieser Verbindungsstelle beider Nerven ziemlich grosse Mengen von

Ganglienzellen angehäuft sind, und ein längliches Ganglion dadurch in der Fenestra basalis gebildet ist. Auf diese Art und Weise bestehen zwei Verbindungen zwischen dem N. facialis und dem N. maxillaris, wie Fischer schon angegeben hat.

Der N. alveolaris superior anterior verläuft in dem Maxillare und dann im Prämaxillare bis zu der Spitze der Schnauze. Auf diesem Wege gibt derselbe zahlreiche Zweige an die Zähne und an die Haut des Oberkiefers ab.

Der N. mandibularis, der stärkste der drei Trigeminusäste, der auch die Portio minor (motoria) in sich aufnimmt, zieht von dem ventralen Umfang des Ganglion aus zuerst lateral von dem Processus ascendens des Quadratums, dann zwischen dem M. pterygoideus internus und externus nach unten vorn bis zum Unterkiefer. Auf diesem Verlauf gibt er ausser den Muskelästen zu dem M. pterygoideus externus und internus einen Hautnervenast ab, der von seinem Ursprung (zwischen beiden Pterygoidei) an durch den M. pterygoideus externus hindurch nach oben aussen vorn bis zu der Mundwinkelgegend tritt, um dort mit feinen Zweigen in der Haut zu endigen. Nachdem der N. mandibularis den Unterkiefer erreicht hat, entsendet er oberhalb des Meckelschen Knorpels drei Äste. Von ihnen verläuft der eine, der N. recurrens cutaneus maxillae inferioris, zunächst lateralwärts, zieht dann an der medialen Fläche des Supraangulare rückwärts nach hinten, durchsetzt früher oder später das letztere und verbreitet sich in der das Supraangulare bedeckenden Haut. Der zweite Ast geht von seinem Ursprung an nach aussen, schlingt sich um die laterale Seite des Meckelschen Knorpels herum und gelangt an den unteren Rand desselben, um hier das Angulare zu durchbohren. Nach der Durchbohrung des Knochens wendet er sich nach hinten um und verzweigt sich in der Haut des hinteren Abschnittes des Mund-

bodens und der seitlichen Halsgegend. Der letzte stärkste Ast des N. mandibularis, der R. mylohoideus, zieht zuerst der oberen lateralen Seite des Meckelschen Knorpels dicht anliegend nach vorn, nimmt dann allmählich spiralig zwischen dem Angulare und Meckelschen Knorpel seinen Weg nach unten innen und erreicht dann über dem medialen unteren Rand des Angulare den medialen Umfang des Knorpels. (In späteren Entwickelungsstadien tritt der Nerv zwischen dem Angulare und Spleniale aus dem primordialen Unterkieferkanal in den Mundboden heraus). Hier an dem Mundboden innerviert er teils die Haut und teils den M. intermaxillaris.

Oberhalb des Meckelschen Knorpels nach vorn ziehend gibt der Stamm des N. mandibularis auf seinem weiteren Verlauf nochmals einen starken Ast, den N. lingualis, ab. Dieser N. lingualis zieht von seinem Ursprung medianwärts und senkt sich nach kurzem Verlauf in einem in dem primordialen Unterkieferkanal oberhalb des Meckelschen Knorpels gelegenen Ganglienzellenhaufen ein, der ausserdem, wie schon erwähnt, die Chorda tympani aufnimmt. Der von diesem Ganglion entspringende Nerv zieht über den oberen Rand des Spleniale medianwärts nach dem Mundboden zu, wo er seine Verbreitung in der Zunge findet.

Der Stamm des N. mandibularis selbst setzt endlich als N. alveolaris inferior seinen Weg weiter nach vorn fort, zieht dann zwischen dem Meckelschen Knorpel und dem Dentale nach vorn, durchbohrt das Dentale nach aussen, und verläuft von da ab, der lateralen Fläche des Dentale anliegend nach vorn. (Bei älteren Embryonen verläuft er in dem Canalis alveolaris inferior im Dentale.) Auf diesem Wege nimmt er an Dicke allmählich ab, und zwar dadurch, dass er unterwegs mehrere Äste zu den Zahnwurzeln und der den Unterkiefer bedeckenden Haut abgibt. Er lässt sich schliesslich noch bis zum vorderen Ende des Unterkiefers verfolgen.

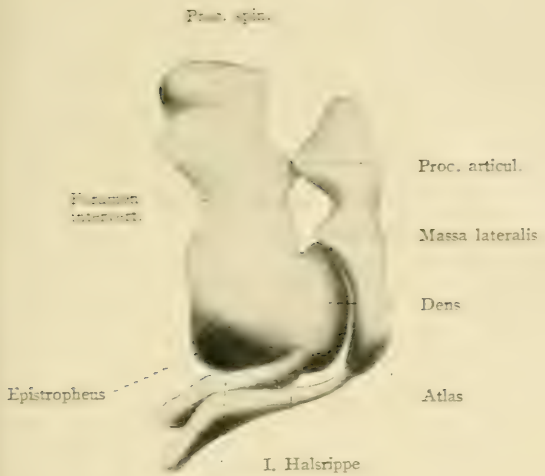

Fig. 8.

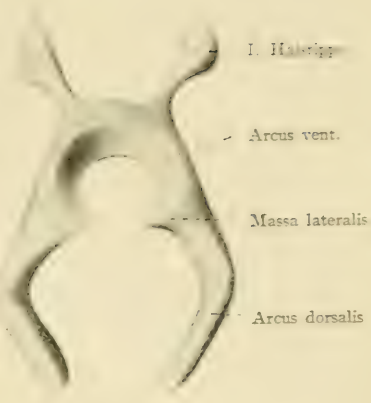

Fig. 9.

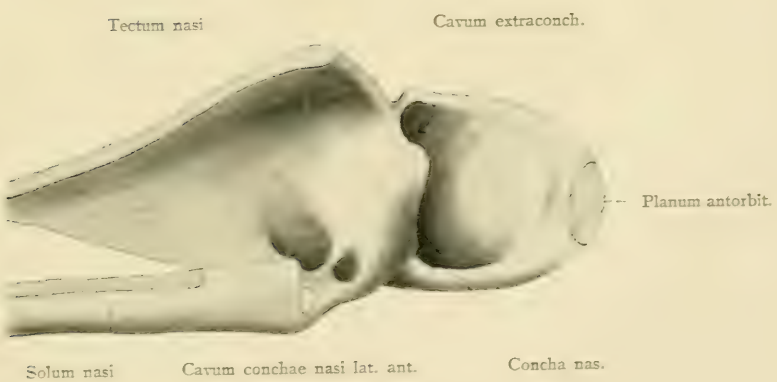

Fig. 10.

Endlich erübrigt es an den N. trigeminus anschliessend noch einen bemerkenswerten motorischen Nerven zu erwähnen. Dieser Nerv entspringt direkt von der Portio minor (motoria), bevor sich die letztere in den N. mandibularis einsenkt. Von diesem Ursprung zieht er mit dem N. maxillaris parallel (dabei medial und in einer kurzen Entfernung von dem letzteren) nach vorn, um nach kurzem Verlauf mit zwei oder drei Endästen in dem Muskel zu endigen, der nach meinen Befunden von dem hinteren Abschnitt des unteren Randes des Septum interorbitale entspringt, unter der V. ophthalmica inferior nach lateral und etwas nach vorn verläuft und in dem dritten Augenlid endet[1]).

N. trochlearis.

Der N. trochlearis verläuft von seinem Ursprung aus intracranial nach vorn und tritt dann durch ein besonderes Loch im hinteren Teil der Taenia parietalis media in die Augenhöhle ein, wendet sich dort über den M. rectus superior nach vorn und dringt von unten her in den M. obliquus superior ein. Jedoch ist dieses Verhalten des N. trochlearis nicht bei allen von mir untersuchten Exemplaren das gleiche; bei den Exemplaren nämlich, die kein besonderes Loch für den N. trochlearis haben, läuft er mit dem N. opticus durch die Fenestra optica in die Augenhöhle, während bei anderen Exemplaren wieder der N. trochlearis sich intracranial in zwei Äste teilt, von denen ein Ast durch die Fenestra optica, der andere durch ein besonderes kleines Loch in die Augenhöhle zieht. Dagegen fand ich bei Krokodilen niemals, dass der N. trochlearis mit dem N. oculomotorius zusammen durch die Fenestra metoptica aus der Schädelhöhle in die Orbita tritt, wie bei den Eidechsen und Emys der Fall ist.

[1]) Fischer hat diesen Muskel den M. adductor maxillae superioris genannt, was mir nicht richtig zu sein scheint.

N. oculomotorius.

Der N. oculomotorius verläuft von seiner Ursprungsstelle am Mittelhirn nach lateral unten, dann an der oberen Fläche der Pila prootica nach vorn und verlässt die Schädelhöhle durch die Fenestra metoptica. Gleich nach seinem Austritt aus der Fenestra metoptica gibt er einen Ast ab, der zum M. rectus superior zieht. Dann verläuft er mit dem N. ophthalmicus am lateralen Umfang der Pila metoptica entlang eine Strecke nach vorn und tritt in das Ganglion ciliare hinein. Seine Nervenfasern ziehen grösstenteils jedoch durch das Ganglion hindurch, nur ein kleiner Teil strahlt in das letztere aus. Von dem Ganglion ciliare an zieht er lateral vom unteren Rand des Septum interorbitale unterhalb des M. rectus inferior nach vorn, um sich in den M. rectus inferior, rectus medialis, und obliquus inferior zu verbreiten.

Das Ganglion ciliare, von ovaler Form, das lateral von der Stelle liegt, wo die Taenia metoptica von der Trabecula baseos cranii entspringt, nimmt ausser dem Ast vom Oculomotorius einen Ast vom Ophthalmicus auf und entsendet von seinem vorderen Ende einige Nn. ciliares ab. Diese verlaufen mit den gleichnamigen Arterien zum Augapfel.

N. opticus.

Der N. opticus zieht vom Chiasma opticum, das oberhalb den Trabecula basios cranii zwischen den beiden Pilae metopticae und dem unteren Teil des hinteren Randes des Septum interorbitale sich befindet, durch die Fenestra optica lateralwärts und etwas nach vorn in die Orbita, wo er zwischen dem N. ophthalmicus und dem M. rectus inferior nach lateralvorwärts verläuft, um in den Augapfel schief von hinten oben her einzudringen.

N. olfactorius.

Die Nn. olfactorii entspringen aus der seitlichen und ventralen Fläche des Riechlappens, ziehen nach unten und etwas nach vorn durch die Fenestra cribrosa in die Nasenhöhle, um sich dort in der medialen und lateralen Nasenwand in ihre Zweige aufzulösen.

Sympathicus.

Der sympathische Nerv bildet in der Occipitalregion zwei Ganglien, ein Ganglion cervicale superius (s. primum) und ein Ganglion cervicale secundum. Das erstere von länglich ellipsoidischer Gestalt liegt direkt unterhalb des Grenzgebietes zwischen lateralem und basalem Abschnitt der Occipitalregion in der Fossa supracristalis (Textfig. 2). Das Ganglion cervicale secundum, das spindelförmig und viel kleiner als jenes ist, findet sich caudalwärts vom vorigen, lateral von der basalen Occipitalregion. Beide sympathische Ganglien werden durch einen kurzen Nervenstrang miteinander verbunden. Aus dem oberen Ende des ersten dieser beiden Ganglien geht ein ziemlich starker Nerv hervor, der nach vorn zieht, um sich schliesslich mit 2 Ganglien des Trigeminus zu verbinden. Er läuft zuerst entlang der unteren Fläche des Processus subcapsularis nach aussen oben, dann hinter der Columella auris, den R. hyomandibularis dorsal resp. caudal kreuzend, in einem nur leicht nach hinten konvexen Bogen dorsal von der Paukenhöhle nach vorn, um an der medialen Seite des Ganglion maxillomandibulare, ausserhalb der Fenestra prootica, sich in ein Nervennetz aufzulösen, welches sich mit dem Ganglion maxillomandibulare und dem Ganglion ophthalmicum verbindet. In diesem Verlauf verbindet er sich mit verschiedenen Nerven: nahe dem Ursprung nimmt er, wie schon gesagt, eine Anastomose aus dem Ganglion jugulare auf, dann gibt er an der

Stelle, wo er hinter der Paukenhöhle aufsteigt, einen Verbindungsast zum R. hyomandibularis des Facialis, und endlich nimmt er einen Nerven aus dem II. Trigeminusast auf (s. u.).

Aus dem unteren Ende des Ganglion cervicale superius geht ausserdem ein ziemlich starker Ast hinaus. Dieser verläuft von seinem Ursprung nach ventral und etwas medialwärts an der lateralen Seite des Cranio-vertebral-Gelenks vorbei, um sich auf der ventralen Fläche der oberen Halswirbel mit dem anderseitigen zu einem Nerven zu vereinigen. Der so entstandene unpaarige N. sympathicus medianus s. impar verläuft weiterhin in der Medianlinie direkt unter der Wirbelsäule, dorsal von der A. carotis subvertebralis caudalwärts.

Aus dem unteren Ende des zweiten sympathischen Halsganglion geht ebenfalls ein Nerv hervor, der an der Seitenfläche der Halswirbel entlang caudalwärts zieht und den Grenzstrang bildet. Im Grenzstrang sieht man in der Höhe zwischen dem II. und III. Halswirbel ein Ganglion und in der Höhe zwischen dem III. und IV. wiederum ein Ganglion. Weitere Verfolgung ist bei unseren Präparaten leider nicht möglich.

Bezüglich der erwähnten hinteren Hirnnerven und des Sympathicus stimmen meine Befunde mit der Beschreibung Fischers vortrefflich überein, trotzdem die beiden Anschauungen, oberflächlich betrachtet, auseinander zu gehen scheinen. Fischer schrieb: „Bei den Krokodilen (Crocodilus biporcatus, acutus und Alligator punctulatus) ist ein grosses Ganglion hart am Schädel vorhanden, in welches der Glossopharyngeus, Vagus, Accessorius und Hypoglossus eintreten und welches ausserdem noch den Kopfteil des Sympathicus aufnimmt. Dies Ganglion kann danach als aus drei verschmolzenen Ganglien (Ganglion petrosum, Ganglion cervicale supremum und Ganglion radicis nervi vagi) gebildet angesehen werden, um so mehr, als bei Alligator lucius nach Bendz in der Tat diese drei Ganglien getrennt vorhanden sind.“ Meiner Meinung

nach ist die Beschreibung Fischers durchaus richtig, da mikroskopisch eine Trennung der drei Ganglien in der Tat ganz deutlich ist.

VI. Gefässe des Kopfes.

Über die Anatomie und Entwickelungsgeschichte des Blutgefässsystems der Krokodile ist von Hochstetter ausführlich gearbeitet worden, und seine Befunde stimmen vortrefflich mit den meinigen überein, so dass ich hier etwas Neues nicht hinzufügen kann. Aber ich möchte doch kurz die topographischen Lageverhältnisse der Gefässe zum Chondrocranium beschreiben.

Die A. carotis interna (oder dorsalis), die von ihrem Ursprung aus der unpaarigen A. carotis subvertebralis an eine Strecke mit der anderseitigen parallel nahe der Medianlinie vor den Halswirbeln bis zum unteren Umfang der Basalplatte zieht, verläuft an der unteren Fläche des Processus subcapsularis lateralwärts und etwas nach vorn, biegt dann in nach aussen konvexen Bogen, der lateralen Fläche der Prominentia cochlearis dicht anliegend, zuerst nach vorn, dann nach innen vorn um, bis sie zwischen dem Processus basitrabecularis der Trabecula baseos cranii und dem vordersten Ende der Pars cochlearis hindurch, dabei den R. palatinus des N. facialis kreuzend, die Fenestra hypophyseos erreicht. In dem hintersten Teil der Fenestra hypophyseos wendet sich die A. carotis interna wieder nach oben und zieht lateral von der Hypophysis in die Schädelhöhle hinein, nachdem sie sich durch eine unter der Hypophysis gelegene quere Anastomose mit der anderseitigen verbunden.

Auf diesem Wege gibt die A. carotis interna zwei Äste, A. maxillaris interna und A. temporo-orbitalis, ab. Die A. maxillaris interna entspringt an der Stelle, wo die A. carotis interna die hinteren Hirnnerven (N. laryngo-pharyngeus) kreuzt, die A. temporo-orbitalis an der ventralen Fläche des Processus subcapsularis von der A. carotis interna. Die maxillaris interna gibt gleich nach ihrem Ursprung einen starken Ast ab, der mit dem N. laryngo-pharyngeus und dem N. glossopharyngeus nach vorn zieht, mit der A. collateralis colli anastomosiert und die A. lingualis bildet. Dieser Ast entsendet auf seinem Verlauf mehrere Äste, von denen der eine dickste zur Pharynxwand verläuft, während die anderen in den Unterkiefermuskeln ihre Verzweigung finden. Die A. lingualis verläuft von ihrem Ursprunge an eine Strecke weiter mit den Nn. laryngopharyngeus und glossopharyngeus, dann, dem ventralen Umfang des Cornu branchiale prim. des Zungenbeins angeschlossen nach vorn, und verbreitet sich schliesslich in der Zunge und dem Mundboden. Auf ihrem Verlauf gibt sie einen Ast ab, der zwischen dem ersten Branchialhorn und dem Zungenbeinkörper zu der Larynx zieht.

Die A. maxillaris interna zieht danach lateralwärts bis zum medialen Umfang des Unterkiefergelenkes, wobei sie den N. glossopharyngeus dorsal kreuzt. Dann tritt sie, dem vorderen Umfang des Unterkiefergelenks dicht anliegend, nach lateral vorn, und biegt nach der Abgabe eines Astes, der A. alveolaris inferior zum Unterkiefer, nach vorn oben um. Weiterhin zieht sie zwischen dem M. pterygoideus externus und dem Zygomaticum nach vorn, bis sie den Orbitalboden erreicht, wo sie sich in zwei Endäste gabelt. Der eine von ihnen, die A. palatina (Hochstetter) zieht mit einem Ast des N. maxillaris zu der Gegend, wo das Ganglion sphenopalatinum sich befindet, um endlich den Gaumen mit Blut zu versorgen. Der andere Endast der A. maxillaris interna,

A. alveolaris superior (posterior) dringt mit dem N. alveolaris superior posterior in das Maxillare hinein, nachdem sie mit einem Ast der A. temporo-orbitalis anastomosiert hat.

Die A. alveolaris inferior zieht an der medialen Seite des Supraangulare nach rostralwärts, und tritt dann mit dem N. alveolaris inferior in das Dentale hinein. Die Anastomose zwischen dieser Arterie und einem Ast der A. lingualis, die Hochstetter bei dem Erwachsenen beobachtet, ist bei meinem betreffenden Embryo noch nicht vorhanden.

Die A. temporo-orbitalis nimmt ihren Weg zuerst dem lateralen Rand des Processus subcapsularis entlang, dann in der medialen Wandung der Ohrtrompete nach hinten, indem sie dort den hinteren Ast des Facialis und die V. capitis lateralis kreuzt, wo sie einen Ast abgibt. Dieser Ast zieht caudalwärts und medianwärts, um sich in der Nähe der Wirbelsäule in die Muskeln zu verbreiten. Die A. temporo-orbitalis selbst steigt nebst der gleichnamigen Vene in nach hinten konvexem Bogen zwischen der Ohrkapsel und dem Processus oticus des Quadratums empor und teilt sich in der Nähe des oberen Randes des Quadratums in zwei Äste. Von diesen zieht der eine dem oberen Rand des Quadratums entlang, während der andere an der Taenia marginalis anliegend nach vorn verläuft. Nachdem sich diese beiden Äste wieder zu einer Arterie vereinigt haben, tritt die A. temporo-orbitalis von der hinteren oberen Ecke in die Orbita hinein.

Was nun die Verbindung zwischen der A. temporo-orbitalis und der A. maxillaris interna, welche von Hochstetter als die zweite Wurzel der vorderen Arterie gezeichnet ist, anbetrifft, so ist sie bei unserem modellierten Embryo nicht zu finden. Im späteren Entwickelungsstadium jedoch habe ich sie konstatiert.

Die A. temporo-orbitalis gabelt sich in dem oberen

hinteren äusseren Umfang der Orbita, d. h. medial von dem Postfrontale und vorn vom Processus orbitalis des Quadratums. Der dünnere der beiden Teiläste zieht der Taenia marginalis entlang nach vorn, um sich in der Decke der Orbita auszubreiten. Der dickere Ast der A. temporo-orbitalis tritt von seinem Ursprung hinter dem Augapfel schief nach vorn unten innen und verbindet sich mit dem Endast der A. orbitalis (s. o.) zwischen dem Augapfel und dem M. rectus oculi inferior, lateral von dem N. ophthalmicus. Nach dieser Anastomose mit der A. orbitalis zieht die A. temporoorbitalis zunächst zwischen dem Augapfel und dem M. rectus oculi inferior nach vorn und etwas lateralwärts, dann an dem Orbitalboden mit dem Ast des N. infraorbitalis nach vorn. In dem vordersten Abschnitt des Orbitalbodens gabelt sie sich, nachdem sie mit einem Ast der A. maxillaris interna anastomosiert hat. Von den Teiläsen tritt der eine als A. alveolaris superior anterior, von dem N. alveolaris superior anterior begleitet, in das Maxillare hinein, der andere setzt den Weg seines Stammes fort und lässt sich bis zur vorderen Augenwinkelgegend verfolgen.

Die A. carotis interna steigt nach dem Eintritt in die Schädelhöhle durch die Fenestra hypophyseos direkt medial von der Fenestra metoptica nach dorsalwärts und etwas nach aussen empor, wo sie sich in zwei ungleich dicke Äste teilt, eine dünnere A. orbitalis und eine dickere A. carotis cerebralis (Hochstetter).

Die A. orbitalis tritt von ihrem Ursprung aus durch die Fenestra metoptica lateralwärts in die Orbita hinein. Unmittelbar nach ihrem Austritt aus der Schädelhöhle teilt sie sich in zwei Äste. Der eine von ihnen, die A. trigemini (Hochstetter), läuft der ventralen Seite des N. ophthalmicus entlang nach hinten, um sich in der Nähe der Fenestra prootica in ein Arteriennetz aufzulösen. Aus diesem Arteriennetz, das

das Ganglion maxillo-mandibulare einschliesst, geht ein Ast heraus, der mit dem N. mandibularis zwischen beiden Mm. pterygoidei nach unten-vorn-lateral läuft, um in den letzteren zu endigen.

Der andere Ast der A. orbitalis gabelt sich wiederum ventral von dem N. ophthalmicus und dem N. oculomotorius. Von den Ästen zieht der eine zunächst medial, dann dorsal von dem N. oculomotorius nach vorn, bis er nach der Abgabe einiger Äste zu den Augenmuskeln und dem Augapfel endlich ebenfalls als A. ciliaris in den Augapfel eindringt, der andere verläuft als die Fortsetzung der A. orbitalis, den N. ophthalmicus an seiner ventralen Seite kreuzend, lateralwärts und verbindet sich, nach Abgabe einiger Aa. ciliares, die in den Augapfel an verschiedenen Stellen hineintreten, mit dem einen Ast der A. temporo-orbitalis (s. o.).

Die A. carotis cerebralis entlässt in der Nähe ihres Ursprunges von ihrem vorderen Umfang einen kleinen Ast, der sich an die untere Fläche des Vorderhirns verbreitet. Gleich darauf teilt sie sich in zwei Endäste, eine A. encephali anterior und eine A. encephali posterior.

Die A. encephali anterior gabelt sich nach einem sehr kurzen Verlauf in zwei Äste, eine etwas dünnere A. cerebri inferior (A. cerebri anterior, Hochstetter) und eine dickere A. cerebri superior (A. cerebri posterior, Hochstetter). Die A. cerebri inferior verläuft an der unteren Fläche des Vorderhirns nach vorn und ein wenig medialwärts, bis sie den unteren Umfang des Riechhirns erreicht. Die A. ophthalmica, die Rathke als einen Ast dieser A. cerebri inferior angegeben hat, habe ich ebensowenig gefunden, wie Hochstetter. Die A. cerebri superior zieht von ihrem Ursprung aus nach dorsal, bis sie die hintere Fläche des Seitenbläschens des Vorderhirns erreicht, dann läuft sie, diesem angeschlossen, nach vorn-medial und vereinigt sich in der

Medianfurche in dem vordersten Abschnitt des Vorderhirns mit der anderseitigen zu einer unpaarigen A. ethmoidalis communis (Hochstetter), die zwischen beiden Riechhirnen nach vorn unten zieht, bis in das Niveau des unteren Umfanges derselben. Auf diesem Verlauf gibt die A. cerebri superior einen Ast zum Plexus chorioideus ventriculi lateralis ab.

Die A. ethmoidalis communis teilt sich nach kurzem Verlauf wiederum in zwei Äste, von denen ein jeder mit einem N. ethmoidalis nach vorn verläuft, um sich auf der Aussenfläche und im Innern der Nasenkapsel zu verbreiten. Vorher entlässt er zum vordersten Teil der Orbita einen Ast.

Die A. encephali posterior zieht von ihrem Ursprung aus fast vertikal in der Plica encephali ventralis bis zu deren tiefstem Teil, wo sie einen Ast, A. rhombencephali dorsalis, abgibt. Die A. rhombencephali dorsalis (Hochstetter) zieht in der Plica encephali ventralis lateralwärts und teilt sich gleich nach dem Austritt aus derselben in zwei Äste, von denen der eine dünnere an das Mittelhirn angeschlossen zuerst dorsalwärts, dann caudalwärts zieht, um das letztere mit Blut zu versorgen, während der dickere, der Stamm der A. rhombencephali dorsalis, zuerst an der lateralen Fläche des Mittelhirns, dann an der dorsalen Fläche des Hinterhirns, nach hinten verläuft, bis er die Decke des vierten Ventrikels erreicht.

Die A. encephali posterior zieht dann in der tiefsten Stelle der Pila encephali ventralis quer medialwärts und vereinigt sich in der Medianlinie mit der anderseitigen zu einer unpaarigen A. basilaris, die in der Medianlinie zwischen der Basalplatte und der Medulla oblongata schräg nach hinten unten zieht und durch das Foramen occipitale magnum aus der Schädelhöhle hinaustritt. Direkt nach ihrer Entstehung entlässt die A. basilaris nach jeder Seite hin eine ziemlich

dicke Arterie, die A. oblongata lateralis (Hochstetter) die an der unteren lateralen Fläche der Medulla oblongata entlang nach hinten unten läuft und durch den lateralen Teil des Foramen occipitale magnum, an die laterale Fläche der Medulla oblongata sich anschliessend, in den Wirbelkanal hinabsteigt. Die mehreren kleinen Arterien, die ausserdem von der A. basilaris entspringen, verbreiten sich in der Umgebung des vorderen Teiles der Medulla oblongata.

Was endlich das Venensystem des Kopfes betrifft, so will ich es nur ganz kurz beschreiben.

In der Schädelhöhle ist der Sinus longitudinalis cerebri beim modellierten Embryo schon entstanden. Derselbe verbindet sich vorn mit der Vena ethmoidalis, die von der gleichnamigen Arterie begleitet, venöses Blut aus der Nase sammelt, zieht dann in der Medianlinie dem dorsalen Umfang des Gehirns entlang nach hinten und geht mit seinem hinteren Ende, sich gabelnd, jederseits vor dem Tectum posterius in den Sinus transversus über.

Der Sinus transversus verläuft zunächst mit der einen Vaguswurzel in dem hintersten Abschnitt der Fissura metotica, zieht dann durch das Foramen jugulare nach aussen, und bildet gleich nach seinem Austritt aus der knorpeligen Schädelwand mit der V. capitis lateralis die V. jugularis interna.

Unser Sinus transversus ist die von Hochstetter als eine mit dem N. vagus den Schädel verlassende Vene bezeichnete Vene. Wenngleich diese Vene in den späteren Entwickelungsstadien schon spurlos verschwindet, wie es bei ausgebildeten der Fall ist, ist sie wirklich in gewissen jüngeren Stadien sehr mächtig und stellt sich als Hauptabflussweg des venösen Blutes im Schädel dar, sie entspringt aus dem Sinus longitudinalis (V. rhombencephali longitudinalis, Hochstetter) und tritt mit dem Vagus aus dem Schädel heraus. In diesen drei Punkten verhält sich die erwähnte Vene dem Sinus trans-

versus resp. sigmoideus der Säuger sehr ähnlich, sie dürfte also mit Recht als Sinus transversus benannt werden.

Die von Hochstetter als V. transversa cerebri bezeichnete Vene, die von der Seitenwandung des Mittel- und Zwischenhirns ihr Blut sammelt, läuft an dem medialen Umfang der Prominentia semicircularis superior entlang caudalwärts und mündet vor dem Tectum posterius in die V. rhombencephali longitudinalis oder in den hinteren Teil der V. mesencephali longitudinalis ein.

Die V. jugularis interna nimmt ausser den beiden oben genannten grossen Wurzeln noch eine weitere auf, die in der Atlantooccipitalgegend ihren Ursprung nimmt, indem dort Venen von der Innen-, wie auch von der Aussenfläche des Wirbelkanals her sich zu ihr vereinigen; sie zieht an der unteren Fläche der Pila occipitalis lateralwärts zu der V. jugularis interna. Diese Vene wird in späteren Stadien, wo der Sinus transversus verschwunden ist, die Hauptabflussbahn für das venöse Blut des Schädelinnern, wobei dieselbe zwischen dem Atlas und dem Proatlas (nicht dem Rand des Foramen occipitale magnum) aus dem Innern heraustritt.

Die in der Nähe des Foramen jugulare derart entstandene V. jugularis interna verläuft von hier aus eine Strecke weit zusammen mit dem Hypoglossus und dem Vagus schief nach ventral und caudalwärts und dann von dem Vagus begleitet caudalwärts, nachdem sie an dem medialen Umfang des Kiefergelenks eine Vene, die aus dem Gebiet der A. maxillaris interna das venöse Blut sammelt, und nach kurzem Verlauf wiederum eine von der A. lingualis begleitete Vene aufgenommen hat.

Den Sinus cavernosus, den Rathke angab, fand ich ebensowenig wie Hochstetter.

In der Orbita, und zwar zwischen dem Orbitalboden einerseits und dem Augapfel und dem M. rectus oculi inferior andererseits findet sich eine ziemlich breite sinusartige Vene, die

V. orbitalis inferior. Dieselbe verbindet sich nach hinten mit der V. capitis lateralis und der V. temporo-orbitalis.

Die V. capitis lateralis entspringt in der Augenhöhle aus der V. ophthalmica inferior resp. dem Plexus venosus orbitae inferior (Hochstetter) und verläuft zuerst entlang der lateralen Seite der Trabecula baseos cranii, später unterhalb des Ganglion maxillo-mandibulare nach hinten, biegt dann zwischen Ohrkapsel und Quadratum in einem seine Konvexität nach hinten und dorsalwärts kehrenden Bogen nach unten, um endlich hinter der Columella auris und der Paukenhöhle herabzuziehen, bis sie sich, wie schon oben erwähnt, ausserhalb des Foramen jugulare mit dem Sinus transversus vereinigt und die V. jugularis interna bildet. Die V. capitis lateralis nimmt unterwegs eine V. temporo-orbitalis auf, die mit mehreren Wurzeln von der V. orbitalis superior resp. dem Plexus venosus orbitae sup. (Plexus venosus orbitae med. Hochstetter) entspringend, mit der gleichnamigen Arterie an der äusseren Fläche der Taenia marginalis nach hinten zieht, sich dann in der Ohrgegend zwischen der lateralen Fläche der Ohrkapsel und dem Processus oticus des Quadratums nach unten wendet, bis sie hinter der Paukenhöhle in die V. capitis lateralis einmündet.

Die V. orbitalis inferior kommuniziert ausserdem noch vorn mit der V. orbitalis superior, die zwischen dem Septum interorbitale einerseits und dem Augapfel sowie den Augenmuskeln andererseits liegt, und in welche von vorn her die V. ethmoidalis einmündet. Die Kommunikation zwischen der V. orbitalis und der V. maxillaris interna, die Hochstetter bei den erwachsenen Tieren bemerkte, habe ich bei unseren Embryonen nicht gefunden. Mithin wird das Blut der Orbita in diesem Entwickelungsstadium durch die V. orbito-temporalis und die V. capitalis lateralis abgeleitet.

VII. Schlussergebnisse.

Die Hauptergebnisse der vorliegenden Untersuchung sind mithin noch einmal kurz zusammengefasst folgende:

1. Das Primordialcranium der Krokodile ist tropibasisch, es zeigt in seiner Gesamtform grosse Ähnlichkeit mit demjenigen der Lacertilier, einzelne seiner Abschnitte erinnern auch an dasjenige der Vögel.

2. Die Basalplatte ist parachordal, eine Lückenbildung (Fenestra basicranialis posterior) fehlt bei den Krokodilen.

3. Die cranio-vertebrale Verbindung ist monocondyl, eine axiale Verbindung zwischen dem Schädel und der Wirbelsäule wird ausserdem noch durch die Chorda dorsalis und das sie umgebende Bindegewebe vermittelt.

4. Für den Austritt des N. hypoglossus sind im lateralen Teil der Basalplatte drei Öffnungen vorhanden, bei einem meiner Exemplare sogar deren vier.

5. Der Occipitalpfeiler legt sich nach hinten unten um, ist fast horizontal gelagert und wird von oben her durch die Ohrkapsel überlagert. Sein laterales Ende ist mit der Ohrkapsel verschmolzen und bildet eine nach innen offene Rinne, in welcher der Sinus transversus liegt. (Der Sinus transversus verschwindet in späteren Stadien.)

6. Das Tectum posterius liegt in fast vertikaler Ebene, während es bei den Lacertiliern mehr horizontal an dem Dach der Schädelhöhle liegt.

7. Die Ohrkapsel ist in eigentümlicher Weise gedreht, ihre Längsachse verläuft von vorn nach hinten, d. h. sie liegt bei den Krokodilen nicht in der primitiven „Steilstellung". Durch diese Lageveränderung der Ohrkapsel werden die Verlaufsrichtungen und Lagen der Bogengänge sowie die Lage-

verhältnisse der Foramina acustica beeinflusst, was wiederum an die Verhältnisse bei Vögeln und Säugern erinnert.

8. Ein Einwachsen des Ductus cochlearis in den lateralen Teil der Basalplatte, wie es bei Vögeln und Säugern sich findet, erfolgt auch bei den Krokodilen in deutlicher Weise, so dass die Pars cochlearis sich nun als besondere Abteilung von der Pars posterior abgrenzen lässt.

9. Die Verbindung der Ohrkapsel mit der Basalplatte ist viel stärker als die bei Lacerta.

10. Durch das Foramen jugulare, den mittleren Teil der Fissura metotica, gehen der Glossopharyngeus, der Accessorio-vagus und eine Vene, welch letztere aus dem Sinus transversus herauskommt und die V. jugularis darstellt.

11. Der Processus basipterygoideus, der bei den Sauriern gut ausgebildet ist, fehlt merkwürdigerweise beim Krokodil gänzlich.

12. Von dem unteren Rande der Trabecula baseos cranii entspringt ein ziemlich mächtiger Processus basitrabecularis, der bei Vögeln ja gut entwickelt gefunden wird, während er bei den Reptilien bisher nicht bekannt war.

13. Die Pila prootica ist gut ausgebildet, ihr dorsal-laterales Ende geht in die breite Lamina parietalis über, welch letztere sich mit der vorderen Ohrkapselkuppel verbindet. Die Seitenwand im hinteren Abschnitt der Orbitotemporalregion ist auf diese Weise viel vollständiger als bei Lacerta und ähnelt der der Säuger.

14. Das Septum interorbitale stellt eine kompakte undurchlöcherte Knorpelplatte dar; irgend welche Foramina wie bei der Eidechse finden sich hier nicht.

15. Wegen des Fehlens der Cartilago spheno-ethmoidalis besteht bei den Krokodilen keine besondere Fenestra orbitonasalis.

16. An der lateralen Wand in dem hinteren Abschnitt der Nasenkapsel befinden sich eine Muschel und zwei Ausbuchtungen nach aussen (Recessus extra- und praeconchalis), so dass die Nasenhöhle in ihrem hinteren Teil ziemlich kompliziert ist.

17 Die Muschel schliesst in sich eine Höhle ein, die durch den Aditus conchae und die Fenestra basalis mit der Nasenhöhle kommuniziert, und stellt derart die Nebennasenhöhle dar.

18. Der Ductus nasolacrimalis geht durch den hintersten Teil der Fenestra narina und verbindet sich mit dem länglichen Saccus nasolacrimalis, der an der Aussenseite der lateralen Nasenkapselwand fast horizontal liegt.

19. Das Jacobsonsche Organ ist in gewissen jüngeren Stadien an der medialen Wand des primitiven Nasenganges als ein kleines Divertikel angedeutet.

20. In der Nähe der Fenestra narina befindet sich beiderseits subkutan an der Nasendecke je eine Nasendrüse, die an der medialen hinteren Wand der Nasenhöhle in dieselbe einmündet.

21. Die Columella auris ist in gewissen Stadien ein einheitliches Knorpelstück, dessen laterales unteres Ende mit dem Processus retroarticularis knorpelig in Verbindung steht.

22. Entwickelungsgeschichtlich stammt die Columella auris aus dem hyalen Blastem her.

23. Das ventrale Ende des hyalen Blastems bildet das ganz kleine Cornu hyale des Zungenbeins.

24. Aus dem ersten Branchialbogen wird das lange Cornu branchiale primum, aus dem zweiten das kurze Cornu branchiale secundum gebildet.

25. Als Deckknochen zählt man bei dem modellierten Embryo 27 Stück (Squamosa, Quadrato-jugalia, Zygomatica, Postfrontalia, Frontalia, Präfrontalia, Lacrimalia, Nasalia, Prämaxillaria, Maxillaria, Palatina, Vomeres, Parasphenoid und

Pterygoidea). Das Parietale, Transversum und Basitemporale jeder Seite treten erst in späteren Stadien auf.

26. In dem Gebiet des Unterkiefers gibt es jederseits 5 Deckknochen (Angulare, Supraangulare, Complementare, Spleniale und Dentale).

27. Der erste Halsnerv tritt zwischen dem Proatlas und Atlas (nicht zwischen dem Rand des Occipitalloches und dem Atlas) heraus.

28. Der Hypoglossus kommt mit drei Wurzeln durch drei Öffnungen der Occipitalregion aus der Schädelhöhle heraus.

29. Der Accessoriovagus bildet im Foramen jugulare ein Ganglion, Ganglion jugulare, dann direkt ausserhalb der Schädelhöhle wiederum ein Ganglion, Ganglion radicis n. vagi.

30. Der Glossopharyngeus verlässt mit dem Vagus durch das Foramen jugulare die Schädelhöhle und bildet auch gleich danach ein Ganglion, Ganglion petrosum.

31. Das Ganglion geniculi liegt in der Fovea geniculi, d. h. extracranial. Der postcolumellare Ursprung und supracolumellare Verlauf der Chorda tympani entsprechen, trotz des grossen Umweges, den der Nerv macht, dem Typus der Sauropsiden, wie G a u p p ihn angegeben hat.

32. Eine Verbindung zwischen dem R. palatinus des Facialis und dem zweiten Trigeminusast findet an zwei Stellen statt.

33. Der Abducens tritt durch einen eigenen Knorpelkanal in der Wurzel der Pila prootica aus der Schädelhöhle heraus.

34. Der gesamte Trigeminus tritt durch die Fenestra prootica aus der Schädelhöhle heraus und bildet gleich danach extracranial zwei Ganglien (Ganglion ophthalmicum und Ganglion maxillo-mandibulare). Die motorische Wurzel geht direkt in den dritten Trigeminusast, ohne das Ganglion bilden zu helfen.

35. Der Trochlearis besitzt ein eigenes Loch in der Taenia parietalis media, in anderen Fällen tritt er aber mit dem N. opticus durch die Fenestra optica.

36. Das Gehirn wird von der A. carotis interna versorgt, welch letztere durch die Fenestra hypophyseos von der Schädelbasis aus in die Schädelhöhle eintritt.

37. Die Augenhöhle erhält dreierlei Arterien, die A. orbitalis, A. temporo-orbitalis und einen Ast aus der A. ethmoidalis.

38. Die Nasenhöhle wird hauptsächlich von der A. ethmoidalis versorgt.

39. Der Unterkiefer erhält von der A. alveolaris inferior (aus d. A. maxillaris interna) Blut.

40. In der Zunge findet die A. lingualis, die durch die Anastomose der A. collateralis colli mit einem Ast der A. maxillaris interna entsteht, ihre Verzweigung.

41. Das venöse Blut im Innern des Schädels fliesst in dem modellierten Embryo durch den Sinus transversus in die V. jugularis interna.

42. Die in der Augenhöhle entstandene V. capitis lateralis und die V. temporoorbitalis ziehen nach hinten und münden in die V. jugularis interna ein.

Alles in allem zeigt demnach das Primordialcranium der Krokodile zwar in seinen meisten Teilen den prinzipiellen Aufbau, wie wir ihn bei den übrigen Reptilien erkennen, doch finden sich, und zwar ganz besonders in der Ohrregion, gewisse Anklänge an die Verhältnisse bei Vögeln und sogar in einzelnen Punkten an solche der Säuger.

Königsberg i. Pr., Mai 1913.

Literaturverzeichnis.

1. Bender, O., Die Schleimhautnerven des Facialis, Glossopharyngeus und Vagus. In Semon, Zoolog. Forschungsreisen. Jena 1906.
2. — Über Herkunft und Entwickelung der Columella auris bei Testudo graeca. Anat. Anz. Bd. 40. 1911.
3. — Über die Entwickelung des Visceralskelettes bei Testudo graeca. Abhandlungen d. königl. bayer. Akad. d. Wissenschaften. Math.-physik. Klasse. Bd. 25. München 1912.
4. Cords, E., Die Entwickelung der Paukenhöhle von Lacerta agilis. Ein Beitrag zur Lehre vom schalleitenden Apparat der Wirbeltiere. Anat. Hefte. Bd. 38. H. 2. 1909.
5. Fischer, E., Beiträge zur Kenntnis der Nasenhöhle und des Tränennasengangs der Amphisbäniden. Arch. f. mikr. Anat. Bd. 55. 1900.
6. — Das Primordialcranium von Talpa europaea. Anatom. Hefte. Bd. 17. H. 3/4. 1901.
7. Fischer, J. G., Die Gehirnnerven der Saurier. Abhandlungen aus dem Gebiete d. Naturwiss. vom naturwiss. Verein in Hamburg. Bd. 2. Abt. 2. 1852.
8. Fuchs, Hugo, Über das Pterygoid, Palatinum und Parasphenoid der Quadrupeden, insbesondere der Reptilien und Säugetiere, nebst einigen Betrachtungen über die Beziehungen zwischen Nerven und Skeletteilen. Anat. Anz. Bd. 36. 1910.
9. Fürbringer, M., Über die spino-occipitalen Nerven der Selachier und Holocephalen und ihre vergleichende Morphologie. Festschrift für Gegenbaur. Bd. 3. Leipzig. 1897.
10. Gaupp, E., Zur vergleichenden Anatomie der Schläfengegend am knöchernen Wirbeltierschädel. Morph. Arb. Bd. 4. 1895.
11. — Ontogenese und Phylogenese des schalleitenden Apparates bei den Wirbeltieren. Ergebn. d. Anat. u. Entwickelungsgesch. Bd. 8. 1899.
12. — Das Chondrocranium von Lacerta agilis. Anat. Hefte. Bd. 14. H. 3. 1900.
13. — Alte Probleme und neuere Arbeiten über den Wirbeltierschädel. Ergebnisse d. Anat. u. Entwickelungsgesch. Bd. 10. 1900.

14. Gaupp, E., Über die Ala temporalis des Säugetierschädels und die Regio orbitalis einiger anderer Wirbeltierschädel. Anat. Hefte. Bd. 19. H. 1. 1902.
15. — Das Hyobranchialskelett der Wirbeltiere. Ergebn. d. Anat. u. Entwickelungsgesch. Bd. 14. 1904.
16. — Neue Deutungen auf dem Gebiete der Lehre vom Säugetierschädel. Anatom. Anzeiger. Bd. 27. 1905.
17. — Die Entwickelung des Kopfskelettes. Hertwigs Handbuch der Entwickelungslehre der Wirbeltiere. Bd. 3. Abt. 2. 1905.
18. Die Nichthomologie des Unterkiefers in der Wirbeltierreihe. Verhandl. Anatom. Ges. Genf. 1905.
19. — Über allgemeine und spezielle Fragen aus der Lehre vom Kopfskelett der Wirbeltiere. Verhandl. Anatom. Ges. Rostock. 1906.
20. — Das Lacrimale des Menschen und der Säuger und seine morphologische Bedeutung. Anatom. Anzeiger. Bd. 36. 1910.
21. Gegenbaur, C., Vergleichende Anatomie der Wirbeltiere. 1898.
22. Grooser und Brezina, Über die Entwickelung der Venen des Kopfes und Halses bei Reptilien. Morphol. Jahrb. Bd. 23. 1895.
23. Hasse, C., Das Gehörorgan der Krokodile nebst weiteren vergl. anat. Bemerkungen über das mittlere Ohr der Wirbeltiere und dessen Adnexa. Hasses anatomische Studien. Bd. 1. 1873.
24. Hochstetter, F., Beiträge zur Anatomie und Entwickelungsgeschichte des Blutgefässsystems der Krokodile. Voeltzkows Reise in Ostafrika in den Jahren 1903—1905. Bd. 4. 1906.
25. Kunkel, B. W., Zur Entwickelungsgeschichte und vergl. Morphologie des Schildkrötenschädels. Anatom. Anzeiger. Bd. 39. 1911.
26. — The development of the skull of Emys lutaria. Journal of Morphology. Vol. 23. No. 4. 1912.
27. Meek, Alexander, On the morphogenesis of the head of the Crocodile (Crocodilus porosus). Journal of Anatomy and Physiology. Vol. 45 (III. Ser. Vol. VI). 1911.
28. Parker, W. K., On the structure and development of the skull in the crocodilia. Transactions of the zoological society of London. Vol. 119 p. 9. 1883.
29. Peter, K., Die Entwickelung d. Geruchorgans und Jacobsonschen Organs in der Reihe der Wirbeltiere. Hertwigs Handbuch der Entwickelungslehre der Wirbeltiere. Bd. 2. Abt. 2. 1906.
30. Peters, W., Über die Gehörknöchelchen und den Meckelschen Knorpel bei den Krokodilen. Monatsbericht d. Akad. d. Wiss. Berlin. 1868.
31. Rathke, H., Untersuchungen über die Entwickelung und den Körperbau der Krokodile. 1866.
32. — Untersuchungen über die Aortenwurzeln und die von ihnen ausgehenden Arterien der Saurier. Denkschrift der Kaiserl. Akademie der Wissenschaften. Math.-Naturwiss. Klasse. Bd. 13. Abt. 2. 1857.
33. Röse, C., Über das rudimentäre Jacobsonsche Organ der Krokodile und des Menschen. Anatom. Anzeiger. Bd. 8. 1893.
34. — Über die Nasendrüse und Gaumendrüse von Crocodilus porosus. Anatom. Anzeiger. Bd. 8. 1893.

35. Schauinsland, H., Weitere Beiträge zur Entwickelungsgeschichte der Hatteria. Arch. f. mikroskop. Anatom. u. Entwickelungsgesch. Bd. 56. 1900.
36. — Die Entwickelung der Wirbelsäule nebst Rippen- und Brustbein. Hertwigs Handbuch der Entwickelungslehre der Wirbeltiere. Bd. 3. Abt. 2. 1905.
37. Sluiter, C., Das Jacobsonsche Organ von Crocodilus porosus. Anat. Anzeiger. Bd. 7. 1892.
38. Solger, B., Beiträge zur Kenntnis der Nasenwandung und besonders der Nasenmuscheln der Reptilien. Morpholog. Jahrbuch. Bd. 1. 1876.
39. Stannius, H., Lehrbuch der vergleichenden Anatomie der Wirbeltiere. Berlin 1846.
40. Tonkoff, W., Zur Entwickelungsgeschichte des Hühnerschädels. Anatom. Anzeiger Bd. 18. 1900.
41. Versluys, J., Die mittlere und äussere Ohrsphäre der Lacertilia und Rhynchocephalia. Zoolog. Jahrbücher. Abt. f. Anat. u. Ontog. d. Tiere. Bd. 12. H. 2. 1898.
42. — Entwickelung der Columella auris bei den Lacertiliern. Zoolog. Jahrbücher. Abt. f. Anat. u. Ontg. d. T. Bd. 19. H. 1. 1903.
43. Voeltzkow, A., Beiträge zur Entwickelungsgeschichte der Reptilien. Biologie und Entwickelung der äusseren Körperform von Crocodilus madagascariensis Grand. Abhandl. der Senckenbergischen naturforschenden Gesellschaft. Bd. 26. 1902.
44. Vogt, G. und Yung, E., Lehrbuch der praktischen vergleichenden Anatomie. Bd. 2. 1889—1894.
45. Voit, M., Das Primordialcranium des Kaninchens unter Berücksichtigung der Deckknochen. Ein Beitrag zur Morphologie des Säugetierschädels. Anatom. Heft. Bd. 38. H. 3. 1909.
46. Wiedersheim, R., Vergleichende Anatomie der Wirbeltiere. 1909.

Erklärung der Figuren auf Tafel 15—21.

Fig. 1. Primordiales Neuro- und Splanchnocranium eines Embryo von Crocodilus biporcatus, von 13 mm Kopflänge, nach einem bei 33facher Vergrösserung hergestellten Plattenmodell. Verhältnis der Abbildung zum Modell 2 : 5. Dorsalansicht.

Fig. 2. Dasselbe, Ventralansicht (Unterkiefer entfernt).

Fig. 3. Dasselbe, Lateralansicht, rechts.

Fig. 4. Dasselbe, Lateralansicht links (Deckknochen entfernt).

Fig. 5. Primordialer Unterkiefer mit Zungenbein, Ventralansicht.

Fig. 6. Ausguss des Hohlraums der Ohrkapsel. Verhältnis der Abbildung zum Modell 3 : 4. Lateralansicht.

Fig. 7. Derselbe, Medialansicht.

Fig. 8. Atlas und Epistropheus, Verhältnis der Abbildung zum Modell 3 : 4. Seitenansicht.

Fig. 9. Atlas, Rostralansicht.

Fig. 10. Der hintere Abschnitt der Nasenkapsel, von innen gesehen.

Aus dem II. anatomischen Institut in Wien. Prof. F. Hochstetter.

FÄLLE

VON

UNVOLLSTÄNDIGER DREHUNG DER NABELSCHLEIFE.

(LINKSLAGERUNG DES DICKDARMES.)

VON

MARIE v. LEMEŠIĆ UND EUGEN KOLISKO,
WIEN.

Mit 4 Abbildungen im Text.

Bei der Eröffnung der Bauchhöhle einer weiblichen Leiche, die uns bei den Präparierübungen im Seziersaal des zweiten anatomischen Institutes zugewiesen war, zeigte sich die ungewöhnliche Lagerung des Darms, deren genaue Beschreibung wir hier folgen lassen. Unser verehrter Lehrer, Herr Professor Hochstetter, dem wir für seine freundliche Unterstützung zu grossem Dank verpflichtet sind, hatte die Liebenswürdigkeit, uns den Fall zur näheren Untersuchung zu überlassen.

Fall I.

Nachdem die Bauchhöhle geöffnet war, bot sich uns folgendes Bild dar:

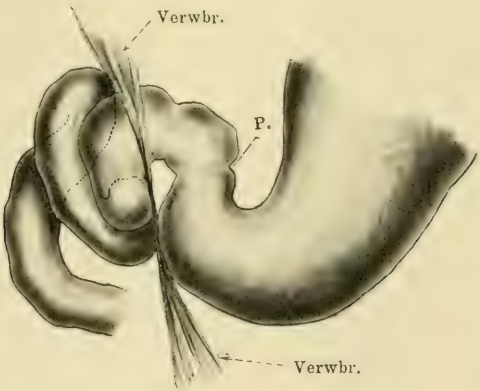

Fig. 1. zu Fall I.

Zunächst liegen die Dünndarmschlingen, von denen einige auch auf die linke Seite übergreifen, frei zutage, während das grosse Netz, stark nach links verzogen, nur etwa ein Drittel des Bauchraumes verdeckt.

Die Leber erstreckt sich durch beide Hypochondrien und ist allenthalben, besonders fest aber rechts, mit dem Zwerchfell verwachsen. Der linke Lappen reicht bis an die seitliche Bauchwand, so dass seine Spitze zwischen achtem und neuntem Intercostalraum an das Diaphragma stösst, und ist mit der Extremitas superior der Milz verlötet, daher berührt der Magen nicht wie gewöhnlich mit seinem Fundusanteil das Zwerchfell, sondern erscheint durch Milz und linken Leberlappen von ihm abgedrängt. Ausserdem besteht im Bereiche dieses Lappens eine Verwachsung[1]) mit dem Magen selbst, die auch auf die Pars condensa des Omentum minus übergreift. Vom rechten Leberlappen zieht in sagittaler Richtung schief nach links und unten eine Verwachsungsbrücke zu einer etwas rechts von der Mitte gelegenen Schleife des Colon hin. Diese Brücke erweist sich als ein Teil des grossen Netzes, das in dieser Weise vom Dickdarm zum rechten Leberlappen emporgezogen und an diesen angeheftet ist. In dorsaler Richtung setzt sie sich, senkrecht zur Ebene des Omentum minus, in aus Fig. 1 (Verwbr.) ersichtlicher Weise an die vordere Wand des Duodenum an, so dass also zwischen jener Colonschleife, Duodenum und Leber eine schiefsagittale Scheidewand sich ausbreitet. Nach Durchtrennen dieser Verbindung zeigt sich, dass die Gallenblase mit ihrem Fundus an die erste Duodenalschlinge fixiert ist und so den Kern der Verwachsungsbrücke bildet.

Die Milz ist im Bereiche ihrer Facies diaphragmatica an das Zwerchfell angewachsen, und an ihrem obern Ende, wie schon erwähnt, mit dem linken Lappen der Leber verbunden. Der craniale Teil ihrer Magenfläche ist frei, der caudale, vom Hilus bis zum Margo anterior von einer Ausstrahlung des grossen Netzes überzogen, die vom queren Teil des Colon und der Flexura lienalis auf sie hinübergreift, sich auch über diesen Rand hinaus auf das Zwerchfell fortsetzt und mit diesem verwachsen ist. Sie kann in ihrem lateralen, unmittelbar

[1]) Die bisher erwähnten Verwachsungen sind sicher pathologischer Natur.

von der Flexura coli sinistra entspringenden Anteil als Ligamentum phrenicocolicum gedeutet werden.

Die Lage des Magens ist, wenn wir davon absehen, dass sein Fundus vom Zwerchfell abgedrängt ist, normal. Das Duodenum kommt in drei dicht neben- und übereinander ge-

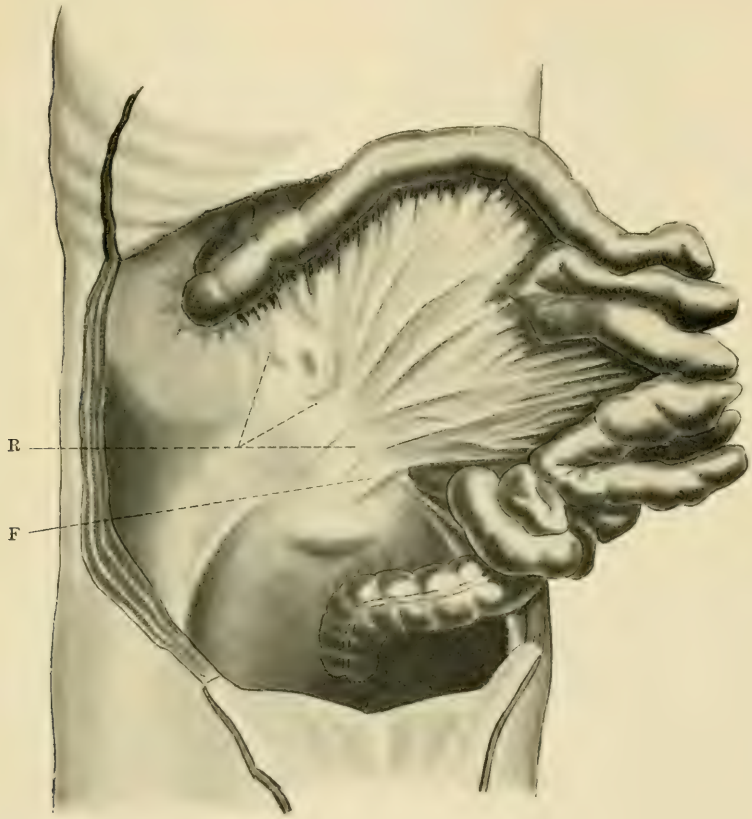

Fig. 2 zu Fall I.

lagerten Schlingen, deren Verlauf auf Fig. 1 zu ersehen ist, unter der oben geschilderten, das Colon mit der Leber verbindenden Verwachsungsbrücke hervor, bleibt in seiner ganzen Ausdehnung auf der rechten Körperseite und geht ohne deutliche Grenze ins Jejunum über. Die Schlingen sind untereinander

verwachsen, mit ihrem cranialen Teil an die Leber geheftet, dorsal mit der hinteren Bauchwand verlötet und zwar nach rechts hin bis zu einer Linie, die, oben an der Vorwölbung der rechten Niere beginnend, bis zur caudalen Grenze des zweiten Drittels ihres Innenrandes herabzieht und dann, links abbiegend, zur Zwischenwirbelscheibe zwischen 2. und 3. Lendenwirbel etwa 2—3 cm rechts vor die Mitte reicht. Von dieser Stelle an, an welcher wir, freilich einigermassen willkürlich, den Beginn des Jejunum ansetzen können, erstreckt sich nun, vor der Wirbelsäule schief von rechts nach links absteigend, die Radix des Mesenteriums für das Jejunoileum (vgl. Fig. 2 R) bis zum Caudalrande des 4. Lendenwirbels, wo sie die Mittellinie erreicht. Eine Peritonealfalte (vgl. Fig. 2 F) setzt diese Linie noch über die Mitte hinaus nach links hin bis zur Fl. sigmoidea, in der Richtung des linken Psoaswulstes fort. Figur 2 zeigt auch, wie durch weitere Falten die Ansatzlinie des Gekröses kompliziert wird.

Wird also, wie dies bei Herstellung von Fig. 2 geschehen ist, das gesamte Convolut des Dünndarms nach links geschoben, so erscheint das freie Peritoneum parietale und die Vorwölbung der rechten Niere. Das ist nur deshalb möglich, weil das Cöcum und Colon ascendens nicht auf der rechten Seite festgewachsen sind, sondern der Anfangsteil des Dickdarms links von dem schief vor der Wirbelsäule verlaufenden Mesenterium untergebracht ist. Denn Blinddarm und der darauffolgende Colonteil hängen frei am gleichen Mesenterium mit dem Dünndarm, an dessen linker Seite und bilden so eine Schlinge, welche, vollständig beweglich, mit ihrem Scheitel (Fig. 3, Coe.) ins Becken herabhängt. Vom 4. Lendenwirbel an aber, lässt sich das Colon nicht mehr von der Wirbelsäule abheben, da es knapp links von der Mitte, hart an der linken Gekrösfläche, zwei Wirbelvorderflächen lang, hinten angewachsen ist. Andererseits zeigt sich, wenn man, wie dies beim Zeichnen der Fig. 3 geschehen musste, das

Convolut des Dünndarmes nach rechts zieht und das Omentum mit dem quer verlaufenden Anteile des Colon emporhebt, dass der jetzt flach ausgebreitete Gekrösfächer, i. e. die linke Seite des Mesenteriums, direkt auch Cöcum und den freien Dickdarmteil in sich schliesst, während in der Gegend, wo das

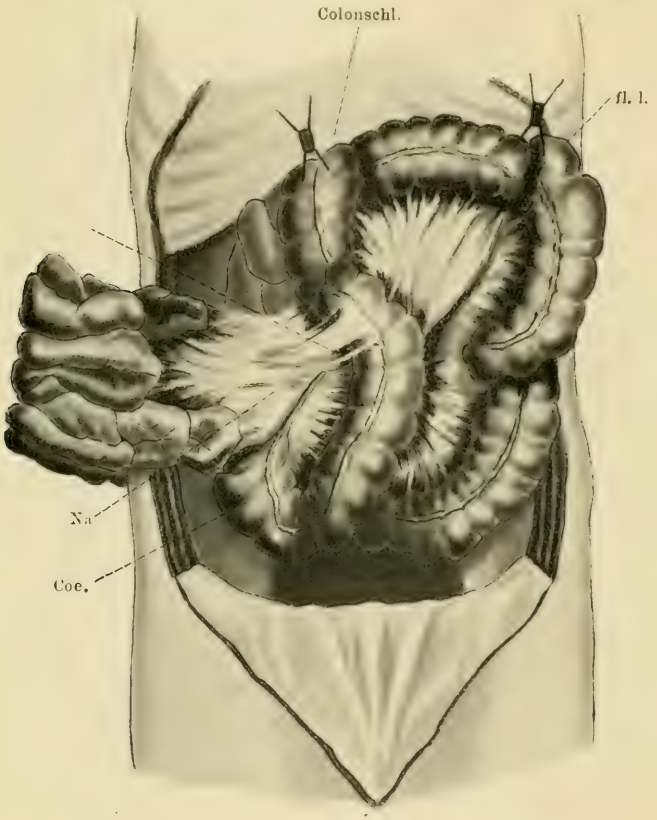

Fig. 3 zu Fall I.

Colon schon hinten fixiert ist, eine Peritonealfalte (Fig. 3, f) von der rechten Circumferenz des festgewachsenen Colonstückes von links oben nach rechts unten auf die Gekrösfläche herabzieht. Einige streifenförmige, narbige Bildungen (Fig. 3, Na.) auf der linken Seite der Mesenterialplatte weisen vielleicht auf einen abgelaufenen pathologischen Prozess hin.

Schiebt man nun auch noch die freie Colonschlinge zu dem Dünndarmpaket nach rechts (Fig. 4), so sieht man, dass auch auf der linken Seite eine ziemlich breite Peritonealfalte, von der hinteren Wand des fixen Dickdarmteiles in der Höhe des

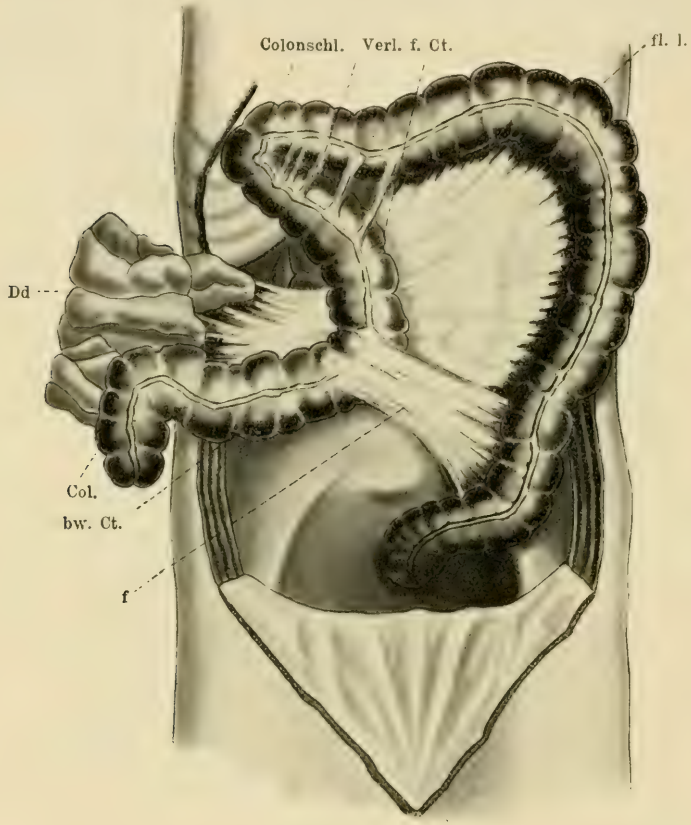

Fig. 4 zu Fall I.

vierten Lumbalwirbels ausgehend, an die Fläche des Mesocolon descendens sich heftet (Fig. 4 f).

Am 2. Lendenwirbel hebt sich nun der Dickdarm von der Wirbelsäule ab, biegt etwas nach rechts (vgl. Fig. 4, Colonschl.) und gelangt so an die Stelle, wo von der Leber

und dem Duodenum, von rechts oben hinten kommend, jene Verwachsungsbrücke (vgl. oben) an seine hintere, obere Circumferenz herantritt; dort wendet er sich in spitzem, nach links unten offenem Winkel nach links (vgl. Fig. 4, Colonschl.) und bildet dann einen queren Teil, der zu dem grossen Netz in Beziehung tritt. Dieses schlägt sich, wie schon erwähnt in seinem am weitesten links gelegenen Teile auf Milz und Zwerchfell über, weicht dann rechts von der Flexura lienalis zurück, indem seine hintere Platte den queren Dickdarmanteil nicht erreicht, sondern in zwischen 2 und 5 cm variirenden Abstand von ihm an der dem Magen zugewendeten Fläche des Mesocolon seine Anwachsungsgrenze findet, während es weiter nach rechts wieder an den Darm herankommt und schliesslich über ihn weg auf Gallenblase und Duodenum übergreift, sowie auch die Schenkel der spitzen Colonflexur mit feinen Ausstrahlungen untereinander verlötet (vgl. Fig. 4, Verl.). Zwischen beiden Platten kann man leicht bis in die Gegend des Vorraumes der Bursa vordringen, wo Verwachsungen den Durchgang versperren; auch das Foramen Winslowi ist durch Verlötungen in der Gegend des Duodenum verschlossen. Von der Flexura lienalis an ist der Dickdarm normal gestaltet und gelagert. Das Pankreas ist verhältnismässig klein und zeigt nicht ganz die typische Gestalt. Da das Duodenum gänzlich auf der rechten Körperseite gelegen ist und nicht die gewöhnliche Hufeisenform zeigt, so setzt sich der Kopf des Pankreas nicht wie gewöhnlich winkelig vom Körper ab, sondern die Drüse erstreckt sich fast rein quer, nur eine schwache Convexität ventral und caudalwärts bildend, gegen den Hilus der Milz. Die Verhältnisse der Ausführungsgänge von Leber, Pankreas und Gallenblase sind normal.

Arteria und Vena mesenterica superior sind verkehrt gelagert, so dass die Arterio etwas vorne und rechts von der Vene zu liegen kommt, ein Lageverhältnis, das durch die unvoll-

ständige Nabelschleifendrehung zu erklären ist. Die Vena mes. inf. mündet 3 cm caudal von der Vereinigungsstelle der Vv. mes. superior und lienalis in die Vena mes. sup. ein. Eine Arteria hepatica accessoria aus der Mes. superior verläuft im Ligamentum hepatoduodenale, caudal resp. rechts vom Ductus choledocus zur Leber. In der Brusthöhe bestehen auf der rechten Körperseite, wo die Leber fest mit dem Zwerchfell verwachsen ist, keinerlei Verlötungen zwischen den beiden Platten der Pleura, links jedoch sind Pleura parietalis und visceralis so fest miteinander verwachsen, dass eine Trennung unmöglich ist.

Durch die Liebenswürdigkeit Professor Tandlers, der so freundlich war, uns zwei in den letzten Jahren im Seziersaal des ersten anatomischen Institutes zur Beobachtung gekommene Fälle zur Verfügung zu stellen, sind wir in der Lage dem eben geschilderten Befunde noch zwei ähnliche hinzuzufügen.

Fall II.

Es handelt sich um ein in situ in Formalin conserviertes Präparat der Bauchhöhle einer weiblichen Leiche. — Die Leber erstreckt sich durch beide Hypochondrien; ihr linker Lappen reicht bis an die seitliche Bauchwand und stösst an die Milz, indem er mit ihr zusammen den Magen vom Diaphragma abdrängt. Es bestehen keinerlei Verwachsungen der Leber mit dem Zwerchfell. Das Duodenum beginnt ganz wenig links von der Mitte und zieht zunächst gerade von links nach rechts (4 cm), dann macht es zwei kleine Krümmungen, die dicht nebeneinander liegen und aneinander geheftet sind, eine nach rechts hinten unten (3 cm) und dann gleich wieder eine nach rechts vorne oben (3 cm); so gelangt es an eine Stelle, die 7 cm rechts von der Mitte am Innenrand der rechten Niere

in der Gegend des Hilus gelegen ist. Von dort überquert es, gerade von links nach rechts ziehend, die Vorwölbung der rechten Niere und biegt, am lateralsten Punkt des äusseren Nierenrandes angelangt, winkelig caudalwärts und nach links ab, indem es ohne Grenze in das Jejunum übergeht. Die Schenkel dieses Winkels sind durch eine Peritonealplatte, die, von der dorsalen Wand des Darmes ausgehend, das ganze untere Drittel der Nierenvorwölbung überzieht, nach hinten zu befestigt. Schlägt man nun in der Weise, wie dies zur Herstellung von Fig. 2 bei unserem Fall I geschehen musste, alle Därme nach links, so liegt das Peritoneum parietale frei zutage und man sieht die Radix mesenterii, stark quer gestellt, von rechts oben nach links unten bis zur oberen Grenze des 4. Lumbalwirbels noch etwas links über die Medianlinie hinaus verlaufen. Ihr craniales Ende findet diese Wurzellinie scheinbar am äusseren Nierenrand. Was jedoch als das oberste Stück der Radix erscheint, erweist sich bei näherer Untersuchung als die untere Grenze der Ansatzfläche jener Peritonealplatte, die von den Schenkeln der die Niere überquerende Darmschlinge auf das Bauchfell der Nierenvorwölbung ausstrahlt und nach Linkslagerung der Därme, von vorne und unten betrachtet, direkt in die Richtung des freien Gekröses sich einstellt. Denn die Wurzel selbst endet schon früher etwas unter jener Stelle, wo das Duodenum an den Innenrand der rechten Niere herantritt und es ist daher bloss eine der ursprünglich freien Darmschlingen durch jene Platte an die hintere Bauchwand geheftet. Wäre dies nicht der Fall, so bestünden die Verhältnisse des später zu beschreibenden Falles III.

Breitet man nun das Mesenterium in der Weise aus, dass die linke Fläche horizontal und nach oben (analog Fig. 3 in Fall I) ausgebreitet liegt, so sieht man wie der Gekrösfächer cranial vom Duodenum und an der rechten Seite von den vielfach

gewundenen Schlingen des Dünndarms umrahmt wird, während caudal die Flexura ultima ilei, das Cöcum und ein Teil des nächstfolgenden Dickdarmabschnittes in ihm eingeschlossen sind. Letzterer biegt dann aufwärts und säumt den linken resp. medialen Rand der Gekrösplatte ein. Auf diese Weise hängt Blinddarm und folgender Colonteil, ganz wie bei unserem Fall I, frei beweglich am gemeinsamen Mesenterium bis tief ins kleine Becken herab. Am Ende der Radix, an der oberen Grenze des 4. Lendenwirbels, ist nun das Colon fixiert (Länge vom Cöcum bis dahin 15 cm), indem es erstens an dieser Stelle an die Wirbelsäule angewachsen ist, zweitens weil von seiner rechten Circumferenz eine Falte, mit der Radixrichtung einen Winkel von 45° bildend, in der Direktion des rechten Psoaswulstes auf das parietale Peritoneum herabzieht, und schliesslich drittens, weil von der linken Circumferenz eine zweite Falte, ähnlich wie die in Fig. 4 von Fall I abgebildete (f), an das Mesosigmoid sich heftet. Nun wendet sich der Dickdarm in einem nach links und unten offenen Winkel von etwa 120° nach links, tritt hinter den Magen und steigt dorsal von ihm schief von rechts unten nach links oben bis zur linken Nierenvorwölbung empor (7 cm). Dort biegt er (Fl. lienalis) caudal und etwas links ab, geht nun als Colon descendens abwärts, macht eine kleine Krümmung mit der Convexität nach innen und geht dann in die Sigmoidschlinge über, die sich durch ihre besondere Länge auszeichnet; ihr breiter Gekrösfächer ermöglicht es sogar sie mit dem Duodenum in Berührung zu bringen, wenn man sie maximal nach rechts und oben zieht. Der Übergang der Flexur ins Rectum und dieses selbst sind normal. Die rechte Hälfte des schief aufsteigenden Colonteiles ist an der hinteren Bauchwand festgewachsen. Die linke Hälfte aber, die Flexura lienalis und das Descendens, können vom Peritoneum parietale abgehoben und ziemlich weit medial verlagert werden, indem die peritonealen Verwachsungen, die von der dorsalen Wand

dieser Darmteile schief nach links und hinten zur Bauchwand ziehen, einen Spielraum lassen. Es besteht eben keine vollständige Verwachsung des Mesocolon descendens mit dem Peritoneum parietale.

Das grosse Netz ermangelt seiner normalen Verbindung mit einem Teil des Dickdarmgekröses und hängt auch nicht frei in die Bauchhöhle herab, sondern es schlägt sich von der Hinterseite des Magens direkt auf den dorsal von letzterem gelegenen Colonschenkel über und ist mit ihm verwachsen; nach links hin hängt es mit dem Lig. gastrolienale zusammen, überzieht die Milz und greift bis auf das Zwerchfell hinüber (Ligamentum phrenicocolicum), nach rechts hin strahlt es mit feinen Ausläufern auf die fixierte Stelle des Colon und den Gekrösfächer aus. Man bekommt den grössten Teil dieser spärlichen Netzreste erst zu Gesicht, wenn man den Magen ganz nach oben klappt.

Fall III.

Es liegt ein in Formalin konserviertes Präparat der herausgenommenen Eingeweide einer weiblichen Leiche vor. — Die Leber ist normal. Der Magen ist steil gestellt, so dass die Hälfte der Länge der Curvatura magna nach links gerichtet erscheint und der ganze Magen die Form eines mit der Öffnung nach aufwärts gekehrten U-Rohres bekommt, dessen Schenkel mit ihren inneren Rändern (Curv. parva) stark genähert sind. Der Pylorus liegt median. Das Duodenum wendet sich zuerst mit einem 4 cm langen, an die hintere Bauchwand fixierten Stück gerade von links nach rechts und etwas nach oben bis zu einer Stelle, wo das Ligamentum hepatoduodenale an seine hintere Wand herantritt; dort löst sich seine Verbindung mit der hinteren Bauchwand, es wird frei und übergeht, den Fächer des Dünndarmgekröses cranialwärts begrenzend, ins Jejunum; dabei zieht es gerade von links nach

rechts, um dann caudalwärts abzubiegen und die erste der das Gekröse seitlich umrahmenden Schlingen zu bilden. Eine Grenze zwischen Duodenum und Jejunum ist natürlich in diesem Falle ebensowenig wie bei den früheren anzugeben. Wäre die beschriebene Schlinge mit Darmwand oder Mesenterium an die Nierenvorwölbung angewachsen, so bestünden Verhältnisse von Fall II. Schlägt man die gesamten Därme nach links, so überblickt man Nierenrelief, freies Peritoneum parietale und die Radixlinie, welche an jener Stelle 4 cm rechts von der Mittelebene beginnt und von rechts oben nach links unten bis zur Mitte in der Gegend des 3.—4. Lendenwirbels verläuft. Wird der Gekrösfächer mit seiner linken Seite nach oben horizontal ausgebreitet, so sieht man an seinem cranialen Rande das Duodenum hinziehen, am lateralen das vielfach gekrümmte Convolut der Dünndarmschlingen hängen und seine caudale Grenze umrahmt in der rechten Ecke von der Flexura ultima ilei, dann vom Cöcum und in der linken Ecke von dem folgenden Colonteil, der dort umbiegt und aufwärts steigt, indem er den medialen Rand der ausgebreiteten Mesenterialplatte bildet. Von der letzten Schlinge des Ileum zur Umbiegungsstelle des Colon, welche sich an der linken Ecke der Gekrösfläche befindet, zieht eine Peritonealfalte, die, in der Ebene des Gekröses gelegen, wie aufgeklebt auf seine Fläche erscheint. Sie bildet gleichsam die Sehne zu dem nach oben concaven Bogen, in dem Flexura ultima ilei, Cöcum und der folgende Dickdarmschenkel das Mesenterium caudalwärts umsäumen. Es hängt also, analog wie bei Fall I und II, der Anfangsteil des Dickdarms am gemeinsamen Gekröse tief ins Becken herab und erst an einer Stelle 4 cm caudal vom Pylorus, gerade dort, wo, von rechts herkommend, die Radixlinie ihr Ende findet, ist der an den Blinddarm anschliessende, aufsteigende Teil des Colon in der Mitte an die Wirbelsäule angewachsen. Nun löst sich der Darm von der linken Fläche des

Dünndarmgekröses, biegt rechtwinklig nach links ab und verläuft, an die hintere Bauchwand fixiert, horizontal, dorsal vom Magen, von rechts nach links zum untern Pol der linken Niere. Dort biegt er nach unten, indem er mit dem beschriebenen horizontalen Teil einen nach rechts und caudalwärts offenen Winkel bildet (45°) und steigt wider zur Mitte schief nach rechts und unten ab; dann geht er caudal und dorsal von diser absteigenden Strecke zurück, so dass nur der caudale Teil der vorderen Darmfläche sichtbar ist und zwar zuerst quer, weiter links dann aufsteigend; schliesslich gelangt er zu einer Stelle, die sich 2 cm links und hinter der beschriebenen, am Nierenpol gelegenen Flexur befindet. Ab- und aufsteigende Strecke bilden zusammen eine Schlinge, die ihren Scheitel in der Mittellinie hat und sich lateralwärts verlagern lässt, da sie von der Mitte her vom Peritoneum parietale abgehoben und fast bis zum Pol der linken Niere zurückgezogen werden kann. Es sind eben nur die beiden Schenkel untereinander, nicht aber ihre dorsale Wand mit dem seitlichen Peritoneum verwachsen. Vom Nierenpol wendet sich der Darm mit einem spitzen Winkel dorsal von beiden Schenkeln senkrecht nach abwärts. Im Bereiche dieser gerade absteigenden, dem Verlaufe eines Colon descendens ähnlichen Strecke, steckt der Darm in einer Bauchfelltasche, deren vordere Wand durch eine Peritonealplatte gebildet wird, die von der vorderen und lateralen Circumferenz des aufsteigenden Schleifenschenkels schief nach links und hinten vor dem eingeschlossenen Darmteil hinweg zum Peritoneum parietale zieht, während letzteres selbst die hintere Wand der Tasche bildet. Es liegen so im hinteren Fach, dorsal von der Bauchfellplatte ein Teil der aufsteigenden Strecke, die zweite Flexur am Nierenpol und die einem normalen Colon desc. ähnliche Darmpartie, ausserhalb der Tasche, ventral von der Platte, also oberflächlich die erste Flexur am Nierenpol und der ihr folgende absteigende Schlingenschenkel. Von der

zweiten Biegung am unteren Ende der Niere bis zum Austritt aus der Tasche ist das Colon wieder an die hintere Bauchwand fixiert und liegt so unbeweglich wie in einem Sack. Dann geht es in die Flexura sigmoidea über. Diese bildet eine sehr grosse, nach links konvexe Schlinge mit freiem Mesosigmoid, doch ist sie kürzer wie die in Fall II. Das Rectum zeigt normale Verhältnisse.

Das grosse Netz strahlt gegen das Ligamentum gastrolineale hin aus, lässt jedoch die Milz selbst vollständig frei. Es bedeckt, von der Curvatura magna her sich ausbreitend, den ganzen horizontalen Anteil des Colon, sowie auch die neben- und hintereinander liegenden Colonschlingen. An den Verwachsungen in diesem Gebiet beteiligt es sich, indem durch seine Ausstrahlung ein Teil der oben beschriebenen Verlötungen gebildet wird. Es greift nach rechts hin noch auf den Pylorus über und setzt sich mit seiner cranialen Ansatzlinie noch über ihn hinaus bis auf das Duodenum fort. Die distalen rechten Ausläufer sind mit der fixierten Colonflexur, welche in der Mitte caudal vom Pylorus gelegen ist, und mit dem Gekrösfächer verbunden.

Das kleine Netz zeigt die normale Gliederung. Doch setzt sich, von dem Strang des Lig. hepato duodenale ausgehend, in gleicher Ebene mit dem Omentum minus selbst, von der Gallenblase herkommend und das kleine Netz gleichsam nach rechts verlängernd, eine Peritonealfalte an die hintere Wand des nicht mehr fixierten, am cranialen Rand des Mesenterium verlaufenden Endteiles des Duodenum an.

Die entwickelungsgeschichtliche Erklärung für die beschriebenen Fälle ist im Anschluss an die Untersuchungen von Toldt (29) und Mall (28) darin zu suchen, dass in der Rotation der Nabelschleife frühzeitig während der Embryonalzeit eine Störung platzgegriffen hat. Der aufsteigende, grössten-

teils dem Dickdarm entsprechende Schenkel dieser Schleife liegt, wie wir durch Toldt und Mall wissen, ursprünglich caudal, dorsal und etwas links von dem absteigenden oder Dünndarmschenkel. Die Schleife hat sich nun zunächst in der normalen Weise entgegen dem Sinne des Uhrzeigers so gedreht, dass der aufsteigende Teil nach links und vorne, der absteigende nach rechts und hinten gewandert ist; daher ist die Ebene, welche man sich durch die beiden Schenkel gelegt denken kann aus der ursprünglich sagittalen und nur etwas nach links abweichenden Lage, in eine fast frontale Richtung übergegangen. In diesem Zeitpunkt, als also die Rotation erst einen Winkel von 90° erreicht hatte, griff ein hemmender Faktor ein, der die weitere Drehung aufhielt, welche ja einerseits einen Teil des Dickdarms vor dem Dünndarm nach rechts, andererseits den Endteil des Duodenum über die Mitte nach links gebracht hätte. Der Darm musste also sein weiteres Wachstum auf Grundlage des bis zu jenem Augenblicke erreichten Lageverhältnisses fortsetzen und so erklärt sich, wieso in den beschriebenen und ähnlichen Fällen der Dickdarm in seiner ganzen Ausdehnung auf der linken, der Dünndarm auf der rechten Körperseite gelegen ist. Welcher Art aber jene hemmenden Einflüsse waren, die die Unterbrechung der Drehung der Nabelschleife herbeiführten, darüber wissen wir nichts anzugeben.

Trifft aber die gegebene Erklärung zu, wovon wir überzeugt sind, so wird es auch verständlich, warum in den drei oben besprochenen und in der Mehrzahl der Fälle, die wir nachfolgend aus der Literatur zusammengestellt haben, ein abnorm verlaufendes Duodenum besteht. Nur in dem ganz kurz beschriebenen Fall von Lochte (10) soll das Duodenum normal gewesen sein, während bei denen von Farabeuf (6), Neugebauer (11), Rainer (12), Sauerbeck (18), Smith (23) und Tandler (25) sowie bei den drei Fällen, die wir bloss nach Referaten kennen lernen konnten, über diesen Punkt nichts

Genaues angegeben war. Dagegen kreuzt in den Fällen von Risel (16), Schiefferdecker (20), Treitz (Fall B und D) (26) das fixierte Duodenum zweimal die Mittellinie, eine Bildungsanomalie, deren nähere Erklärung zu geben wir ausserstande sind; in allen anderen 16 Fällen liegt der Zwölffingerdarm auf der rechten Seite des Körpers und zwar entweder vom Pylorus an oder ein wenig weiter frei an einem Mesoduodenum hängend, das ins Mesenterium des Jejunoileum übergeht [Chiene (1), Sencert (21), Treitz A. (26), vielleicht auch Jaboulay (9) und endlich unser Fall III], oder in mehr oder weniger unregelmässigen Schlingen in der Nierengegend an die hintere Bauchwand fixiert (Fall I, II und die übrigen 12 aus der Literatur). In den Fällen von freiem Mesoduodenum haben wir den Zustand des Anfangsteiles des Dünndarms gewahrt, wie er sich zur Zeit der Hemmung, vor der Vollendung der Nabelschleifendrehung vorfindet, indem das Duodenum, frei beweglich und unabgegrenzt vom übrigen Dünndarme, rechts von der Wirbelsäule verläuft; alle anderen Formen sind nur auf spätere Verlötungen des Mesoduodenum mit dem Peritoneum parietale zurückzuführen, da dieses Gekröse ebenso wie es sonst unter normalen Verhältnissen in der bekannten, durch eine hufeisenförmige Linie begrenzten Fläche anwächst, auch auf dieser abnormen Grundlage mit dem Peritoneum parietale Verbindungen eingeht. Weil infolge Wegfallens einer Flexura duodenojejunalis in allen diesen Fällen die rein topographische Einteilung des Dünndarms in Duodenum und Jejunoileum ihre Berechtigung verliert, halten wir dafür, wie dies ja auch vor uns die meisten Autoren getan haben, den fixierten Anteil als Duodenum, den beweglichen als Jejunum zu bezeichnen. Bei freiem Mesoduodenum ist dann natürlich eine Abgrenzung des Duodenum gegen das Jejunum überhaupt nicht durchzuführen.

Was nun die Lage des Colon betrifft, so besteht die Möglichkeit, dass bei vorzeitigem Stehenbleiben der Rotation der

Nabelschleife der Dickdarm sich in seiner ganzen Länge ebenso frei am Mesenterium erhält wie der Dünndarm. Doch scheint sich dieses Verhalten nur selten zu finden. Im Fall von Eddy (3) hängt der Dickdarm links und caudal vom Dünndarm an der linken Seite des Gekröses. In diesem Falle hatte die Drehung der Schleife nicht einmal 90° erreicht, als sie aufgehalten wurde, und es ist auch die nachträgliche Verwachsung des Mesocolon mit der hinteren Bauchwand unterblieben. Dieser Fall, dem sich die nur ganz flüchtig beschriebenen Fälle von Farabeuf (6) und Lochte (10), möglicherweise aber auch der von Chiene (1) anschliessen, ist also gewissermassen als eine Vorstufe für die folgenden zu betrachten. Je weiter nämlich die Rotation der Nabelschleife fortschreitet, bevor ihr Stillstand eintritt, desto geringer wird, da sich ja der Dickdarm der Milzgegend nähert und das Mesenterium seines absteigenden Teiles mit einem immer grösseren Areale des Peritoneum parietale der hinteren Bauchwand in Berührung kommt, die Wahrscheinlichkeit des Freibleibens dieses Gekrösabschnittes und so sehen wir denn auch in allen Fällen von bis 90° fortgeschrittener und dann erst sistierter Drehung der Schleife sekundäre Beziehungen des Mesocolon der mehr analwärts gelegenen Colonteile sich einstellen, während das Cöcum und ein folgender Abschnitt des Dickdarms von ganz konstanter Länge in einer grossen Zahl von Fällen am gemeinsamen Mesenterium hängen bleiben, indem diese Teile wie bei Fall I—II, die caudale und linke Umrahmung des mit der linken Seite in frontaler Ebene ausgebreiteten Gekrösfächers bilden und weit ins kleine Becken herabreichen. Wird aber das Gekröse in seine natürliche, sagittale Lage gebracht, indem es nach vorne gezogen und seine Fläche senkrecht zur hinteren Bauchwand gestellt wird, so bilden Blinddarm und folgender Colonteil die dorsale Umrandung des Mesenterium und letzterer liegt dann, sobald er das Becken verlassen hat, in unmittelbarer Nachbarschaft der Wirbelsäule,

mit der er in der Gegend des 3.—5. Lumbalwirbels fest verwachsen ist. In diesem Verhalten stimmen unsere Fälle I—III mit den Fällen 2, 5, 7, 8, 9, 11, 12, 13, 15, 16, 17, 18, 19, 21, 24, 26 des Literaturverzeichnisses überein. Descomps (2), Reid (13) und Stieda (24) sprechen von einem stetigen Kürzerwerden des „Mesocolon ascendens" nach oben hin, so dass sich der Dickdarm der Wirbelsäule immer mehr nähert und schliesslich mit ihr verwächst, Grubers (8) in Fig. 2 seiner Abhandlung abgebildetes Präparat zeigt deutlich die durch Emporschlagen der ins Becken herabhängenden Colonschlinge freigelegte Anwachsungsstelle, die der Autor als Flexura hepatica beschreibt; nach Rostowzew (17) und Sencert (21) gehen von der Mittellinie zwei nebeneinander liegende, miteinander verwachsene Mesenteriallamellen aus, von denen aber das Mesocolon kürzer ist wie das Dünndarmgekröse, bei Sauerbeck (18) war die Dickdarmschlinge bis zum Fixierungspunkt (über dem 5. Lendenwirbel) aufgeklappt und bildete die Ursache einer vorhandenen Darmobstruktion; Riechelmann (15) sagt, dass das Colon, „zunächst noch am Mesenterium", aus dem Becken in der Mitte bis hinter den Magen emporstieg; bei Sawin (19) heisst es, dass „das Colon ascendens auch ein Mesenterium hat, das ins Mesenterium des Dünndarms eingeht" und Stieda (24) bemerkt, dass die Radix des gemeinsamen Gekröses eine dreieckige Fläche mit der Spitze nach unten bildete und dass diese Spitze, ganz analog unserem Fall I, in eine scharfe Kante (Fig. 2, F.) auslief. Letztere Angabe findet sich auch bei Treitz A. (26). Es kann der in der Mitte befindliche Anteil des Dickdarmes auch in Schlingen gelegt sein, wie bei Grönroos (7) und Stieda (24), und diese an die linke Seite des Gekröses geheftet sein, analog wie auch bei unserem Fall I Peritonealfalten von der rechten Wand des Colon zum Mesenterium ziehen und wie bei Descomps (2), Fältin (5) und

Reid (13) der gerade aufsteigende Dickdarm an der Anwachsungsstelle in die linke Seite der Mesenterialplatte eingebettet liegt. Schliesslich ist aus der Beschreibung der Fälle von Neugebauer (11), Risel (16), Rainer (12) und Treitz (B—D) (26) wohl zu entnehmen, dass der Anfangsteil des Dickdarms in der Mitte emporstieg, jedoch fehlen genauere Angaben über die Art seiner Fixierung und lässt sich auch nicht feststellen, wie der Übergang vom freien in den festgewachsenen Teil stattfand. Obwohl endlich der Fall von Jaboulay (9) zweifellos der Kategorie der eben erwähnten Fälle zuzuzählen ist, so wird er doch durch folgendes Verhalten kompliziert: Der gesamte Dünndarm buchtet nämlich das in der Mitte verlaufende Mesenterium nach links zu vor und ist wie in einen Bruchsack in das Gekröse aufgenommen; wird aber das Darmconvolut aus diesem Sack herausgezogen, so zeigt sich, dass der Dickdarm auf der linken Körperseite gelagert ist und sein Anfangsteil vor der Wirbelsäule ins Becken herabhängt, genau wie in unsern drei Fällen.

Zur Erklärung dieser charakteristischen, in einer so grossen Zahl von Fällen immer wieder auftretenden Anomalie des ersten Abschnittes des Colon möchten wir bemerken, dass es uns wohl begreiflich erscheint, dass gerade der Teil des Colon, welcher bis zum Zeitpunkt der Hemmung der Nabelschleifendrehung am weitesten nach rechts hin gelangt ist, nämlich das Cöcum und der daran anschliessende Dickdarmteil, ihr freies, mit dem Mesenterium des Dünndarms ein Continuum bildendes Gekröse beibehalten, während für die anderen mehr analwärts befindlichen Darmteile die Verhältnisse für eine sekundäre Anwachsung ihrer Gekröse günstiger liegen; andererseits erscheint uns aber auch bei der intimen, nachbarlichen Beziehung der cranialen Teile des in der Mitte aufsteigenden Dickdarmabschnittes zur Wirbelsäule und der linken Seite des Mesenterialfächers eine Verlötung dieses Abschnittes mit diesen Teilen fast unvermeid-

lich. Dass Cöcum und Colon eine ins Becken herabhängende Schlinge bilden, ist als eine sekundäre Erscheinung aufzufassen, die damit zusammenhängt, dass diese Darmteile ein freies Gekröse besitzen und deshalb ihre Lage in ähnlicher Weise verändern können wie der Dünndarm.

Übrigens wäre noch hinzuzufügen, dass die Lage, welche das Cöcum und der anschliessende Abschnitt des Colon in der Leiche darbieten, nicht auch im Leben immer die gleiche gewesen zu sein braucht. Es erscheint uns vielmehr nicht unwahrscheinlich, dass gewisse Lageveränderungen dieser Darmteile in Abhängigkeit von ihrem Füllungszustande sich eingestellt haben dürften.

Eine weitere Verschiedenheit im Verhalten der einzelnen hier zusammengestellten Fälle zeigt sich auch bei der Betrachtung der Beziehungen des grossen Netzes; denn bei einigen Fällen findet sich wie bei unserem Fall I ein Lig. gastrocolicum, also eine Verbindung, die wir uns aus der Verlötung der hinteren Platte des grossen Netzes mit einem Teile des Mesocolon entstanden denken müssen. Mit unserem Fall I stimmen in dieser Hinsicht überein die Fälle von Gruber (8), Reid (13), Rostowzew (17), Sencert (21) und Stieda (24), während andere nach Art von unseren Fällen II und III in dieser Beziehung eine Reihe von Abweichungen aufweisen.

Dies kommt daher, dass der Dickdarm nur dann die reguläre Verbindung mit dem Netz eingehen kann, wenn ein Mesocolonabschnitt an einer dem Mesocolon transversum normaler Fälle entsprechenden Stelle bestehen bleibt; tritt jedoch frühzeitig eine Verwachsung des Mesocolon mit dem Peritoneum parietale ein, so kann sich das Netz nicht mit der vorderen Fläche des Mesocolon transversum verbinden. Es hängt daher frei von der grossen Magenkurve in die linke Hälfte der Bauchhöhle herab und liegt also zwischen Magen und Colon. Dabei berührt es die meist unregelmässig geformten und ange-

wachsenen Schenkel des Dickdarms und verwächst mit ihnen. Für diese Kategorie von Fällen können als Muster gelten: Unser Fall II und Fall III sowie der fast identische von Sauerbeck (18); ihnen schliessen sich die Fälle von Descomps (2), Grönroos (7), Jaboulay (9), Riechelmann (15), Sawin (19), Smith (23), Treitz A—D (26) und Young (27) an. In einer Anzahl von Abhandlungen fanden wir leider über die Verhältnisse von Colon und Netz keine genauen Angaben vor und müssen daher darauf verzichten, sie hier einzureihen. Bei unseren Fällen II und III, sowie bei denen von Grönroos (7), Riechelmann (15) und Sawin (19) tritt das Colon sogar mit seinem der Anwachsungsstelle an der Wirbelsäule folgenden Anteil hinter den Magen, so dass ein grösseres oder kleineres Dickdarmstück durch den Magen verdeckt ist.

Es lässt sich, wenn man von den Fällen mit von der Mitte aus freiem Mesenterium, die dem Fall von Eddy (3) ähnlich sind, absieht, das Vorhandensein einer Flexura lienalis immer feststellen, nur bei Fall III und in den Fällen von Grönroos (7) und Sauerbeck (18) ist sie durch Schlingenbildung unkenntlich geworden. Das Vorhandensein einer Flexura lienalis in den aufgezählten Fällen steht übrigens auch im Einklang mit den von Toldt an Embryonen gemachten Befunden, nach denen die Flexura lienalis schon sehr frühzeitig zur Ausbildung kommt. Das Colon descendens ist daher auch leicht abzugrenzen und es ergibt sich, dass es in 17 von den aufgezählten Fällen normal gebildet war (2, 5, 9, 11, 12, 13, 15, 16, 19, 20, 21, 24, 26 A—C, 27). Bei unserem Fall II sowie bei denen von Treitz D (26) und Rostowzew (17) bildet es Schlingen, bei den Fällen von Treitz D und in unserem Fall II lässt es sich infolge eines ziemlich langen Mesenterium medianwärts verlagern und in dem Falle von Gruber (8) ist es stark in medialer Richtung verschoben und „zwischen Aorta und Niere“ angewachsen. Schliesslich wäre noch zu erwähnen, dass ausser

unseren Fällen II und III auch in denen von Risel (16), Stieda (24), Schiefferdecker (20) und Treitz C (26) eine abnorm lange Flexura sigmoidea beschrieben wird.

Es liegt nun wohl der Gedanke nahe, dass infolge des abnorm beschränkten Raumes, der dem Colon nach der vorzeitig zum Stillstand gekommenen Rotation der Nabelschleife für seine Ausbildung zur Verfügung steht, der Anstoss zu weiteren Abweichungen gegeben sein würde. Doch beweisen die oben zitierten, unserem Fall I analogen Fälle, dass sich trotzdem ganz regelmässige Beziehungen zwischen Netz und Dickdarm, sowie eine schlingenlose Ausbildung des Colon herstellen können; andererseits sind ähnliche Abnormitäten, wie sie auch bei den anderen zitierten Fällen beobachtet wurden, so insbesondere grosse Schlingen der Flexura sigmoidea und überzählige Schlingen des Colon transversum, ebenso wie Netzanomalien auch bei sonst normalem Situs häufig beschrieben. Wir können sie daher nicht als für die Linkslagerung des Dickdarms charakteristische Bildungen ansehen, sondern ihre Ätiologie bleibt uns hier ebenso dunkel, wie wenn sie nicht in Begleitung von Störungen in der Rotation der Nabelschleife auftreten.

Schliesslich möchten wir bemerken, dass uns die Einteilung des abnorm gelagerten und verlaufenden Colon in die üblichen Abschnitte (ascendens und transversum), wie sie von fast allen Autoren geübt wird, nicht richtig erscheint; denn es ist zu bedenken, dass es sich in jener Gruppe von Fällen, wo der Dickdarm in der Mitte des Körpers in der beschriebenen Weise emporsteigt, keineswegs um ein nach links verschobenes Colon ascendens normaler Fälle, sondern um eine Bildung handelt, die bereits abnormen, von der regelmässigen Entwickelung abweichenden Vorgängen ihre Entstehung verdanken muss; wir haben daher auch kein Recht, jene Abbiegungs- und Anheftungsstelle am Übergang des vor der Wirbelsäule aufsteigenden Darmabschnittes in den nächstfolgenden als Flexura hepatica zu bezeichnen, da kein Grund vorliegt, den in der Mitte befindlichen

Dickdarmteil, der viel länger ist wie jedes normale Colon ascendens und eine ganz andere Lage hat, mit einem solchen zu homologisieren, andererseits ist die Abgrenzung eines Colon transversum nach dem Verhalten des Netzes schon bei der Gruppe von regelmässig, analog Fall I gestalteten Fällen manchmal durch das Übergreifen des Omentum auf den in der Mittellinie emporsteigenden Dickdarmschenkel [Stieda (24)] erschwert und wird, wenn das „Colon transversum" angewachsen ist, unmöglich. Jede Berechtigung verliert aber eine solche Abgrenzung bei Fällen, die wie unser Fall II oder die von Treitz A—D gestaltet sind, wo ein als quer zu bezeichnendes Stück des Dickdarms überhaupt nicht mehr gefunden werden kann.

Fassen wir also in Kürze das Gesagte zusammen, so können wir sagen, dass die in den vielen hier besprochenen Fällen beobachteten Lageanomalien des Darmes und seiner Gekröse eine typische Abweichung von der Norm darstellen. Die wichtigsten Merkmale dieser Abweichung sind: 1. Die Linkslage des Dickdarms, 2. die Rechtslage des Jejunoileum und zumeist auch des Duodenum. Aus der Gesamtzahl der Fälle, für welche diese Merkmale Geltung haben, tritt dann wieder eine grössere Gruppe hervor, für die es charakteristisch ist, dass bei ihr das Cöcum und der daran anschliessende Teil des aufsteigenden Colonschenkels ein freies, mit dem Mesenterium des Dünndarms eine Einheit bildendes Gekröse besitzt, während der folgende Teil dieses Colonschenkels in der Mittellinie vor der Wirbelsäule angewachsen ist. Die Ursache für die beschriebene Lageanomalie sehen wir in einer vorzeitigen Hemmung der Drehung der Nabelschleife, so dass diese Drehung 90° nicht überschreitet. Wodurch aber diese Hemmung verursacht wurde, wissen wir ebensowenig anzugeben wie den Grund, warum der craniale Teil des aufsteigenden Colonschenkels sekundär mit dem Peritoneum parietale der hinteren Bauchwand verwächst.

Literaturverzeichnis.

Im folgenden haben wir aus der Literatur diejenigen Arbeiten zusammengestellt, in denen uns die Tatsache der Linkslagerung des Dickdarms sicher schien, doch haben wir manche Fälle infolge der Kürze der Beschreibungen nicht oder nur wenig für die Details unserer Ausführungen verwerten können. (Die mit einem Stern bezeichneten Arbeiten waren uns im Original nicht zugänglich und sind nur nach Referaten angegeben worden.)

1. Chiene, John, Case in which the innominate veins opened separately into the right auricle and in which the intestines were misplaced, with remarks on the development of the parts. Journ. of Anat. and Phys. Vol. 2. p. 13. 1868.
2. Descomps, Pierre, Anomalie de la torsion intestinale. Torsion incomplète. Journ. de l'Anat. et Phys. Année 45. No. 6. p. 616—631.
3. Eddy, Nathan B., A case of arrested development of Pancreas and Intestine. Anat. Record. Vol. 6. Nr. 8. p. 319. 1912.
4. *Fagge, Hilton, Guys Hospital Reports. Vol. 14. Case 57. 1869.
5. Faltin, R., Bidragtil Kannedomen om Volvulus coeci. Finska Läkaresallskopets Handlingar. Vol. 44. Juli. Fall 11. 1902 und deutsch: Beitrag zur Kenntnis des Volvulus coeci. Nordiskt med. Arkiv. 1902. Afd. I. H. 4. Nr. 19. Fortsetzg.: 1903 Afd. I. H. 1. Nr. 2 u. H. 2. Bihang. Fall 11.
6. Farabeuf, M., Arrêt de l'évolution de l'intestin. Société anat. Séance du 27 Mars 1885. Progrès médical 1885. II Partie p. 14.
7. Grönroos, Hjalmar, Über einen Fall abnormer Lagerung des Darmkanales beim Erwachsenen. Anat. Anz. Vol. 9. p. 89. 1894. Besprochen und demonstriert von Froriep, VII. Anat. Vers. Mai 1893. Anat. Anz. 1893. Vol. 8. p. 41.
8. Gruber, Wenzel, Bull. de l'Académie Impériale de St. Pétersbourg 1862. Tome 5. 3e Série. No. 2. p. 49 [zugleich Fall VII von Toldt (29)].
9. Jaboulay, M., Hernie interne rétropéritonéale développée dans le feuillet droit du mésocôlon ascendant; absence de torsion intestinale. Progrès médical. Année XIX. Tome 14. 2e Sémestre p. 57.

10. Lochte, Ein Fall von Situs viscerum irregularis, nebst einem Beitrag zur Lehre von der Transposition der arteriellen grossen Gefässstämme des Herzens. Zieglers Beiträge. Bd. 24. p. 187.

11. Neugebauer, Über das Auftreten der Leber im Nabel als Fehler erster Bildung. Caspers Wochenschr. f. d. ges. Heilkunde. Jahrg. 1850. p. 607 ff, 616 ff.

12. Rainer, Fr. J., Vier Fälle von topographischen Anomalien des Darmes. Internat. Monatsschr. f. Anat. u. Phys. Bd. 24. p. 247—252. Fall I.

13. Reid, Douglas, G., Imperfect torsion of the intestinal loop. Journal of Anat. and Phys Vol. 42. p. 32.

14. *Reid, John, Edinburgh medical and surg. Journal 1836. Vol. 46. p. 70—74.

15. Riechelmann, W., Über Situs viscerum inversus abdominis. Deutsche Zeitschr. f. Chirurgie. Vol. 74. p. 345. 1904.

16. Risel, W., Die Literatur des partiellen Situs inversus der Baucheingeweide. Centralbl. f. allg. Pathologie. Bd. 20. p. 673. 1909. Fussnote p. 709—710.

17. Rostowzew, M. J., Ein Fall von Linkslagerung des Dickdarmes und Rechtslagerung des Dünndarmes und Meckelschem Divertikel. Berl. klin. Wochenschr. p. 378. 1903.

18. Sauerbeck, Ernst, Über Entwickelungshemmung der Mesenterien und abnorme Lageverhältnisse des Darms, insbesondere des Dickdarmes. Arch. f. klin. Chir. Bd. 89. p. 873. 1909. Fall III, vielleicht auch Fall II.

19. Sawin, W. N., Varietäten der Lage des Magens und Darmes in Abhängigkeit von Abweichungen in der Entwickelung frühester Keimperiode Archiv f. klin. Chirurgie. Bd. 91. p. 518. Fall I.

20. Schiefferdecker, P., Beiträge zur Topographie des Darmes. Arch. f. Anat. u. Phys. 1887. Anat. Abt. p. 235.

21. Sencert, L., Cas d'arrêt de la torsion de l'anse intestinale primitive. Comptes rendus de la Soc. biologique. Tome 57. P. I. p. 325 und derselbe Fall: Gross, G. et L. Sencert, Malformation multiple de la portion sous-diaphragmatique du tube digestif avec considérations sur l'oblitération congénitale de l'intestin grêle. Revue d'orthopédie. p. 399. 1905.

22. *Simpson, Edinburgh med. and surg. Journal. Vol. 52. 1839.

23. Smith, George, A statistical Review of the variations in the anat. positions of the cœcum and the processus vermiformis in the infant. Anat. Record. Vol. 5. p. 555.

24. Stieda, Alexander, Über Situs viscerum inversus partialis abdominis. Diss. Königsberg 1897.

25. Tandler, Julius, Über Mesenterialvarietäten. Wiener klin. Wochenschr. Jahrg. 10. Nr. 9. p. 212. Fall II und III. 1897.

26. Treitz, Hernia retroperitonealis. Prag 1857. Fälle A—D. p. 126.

27. Young, R. Bruce, An abnormal disposition of the colon. Journal of Anat. and Phys. Vol. 19. p. 98. 1885.

28. Mall, Franklin P., Entwickelung des menschlichen Darms und seine Lage beim Erwachsenen. Archiv f. Anat. u. Phys. 1897. Suppl. p. 403.

29. Toldt, C., Über Bau und Wachstumsveränderungen der Gekröse des menschlichen Darmkanales. Denkschr. d. Kais. Akad. d. Wissenschaften, math.-naturw. Klasse. Wien 1879. — Die Darmgekröse im gesetzmässigen und gesetzwidrigen Zustand. Denkschr. d. Kais. Akad. d. Wissensch. math.-naturw. Klasse. Wien 1889.

Figurenerklärung.

Buchstabenbezeichnung der Figuren.

Coe. Cöcum.
P. f. Peritonealfalten.
fl. l. Flexura lienalis.
Na. Streifenförmige Narbe.
P. Pylorus.
Colonschl. Colonschlinge.
f. Ct. Fixierter Dickdarmschenkel.
bw. Ct. Beweglicher Dickdarmschenkel.
Dünndarm.
Verl. Verlötungen des Netzes.
Verwbr. Verwachsungsbrücke.

Aus dem II. anatomischen Institut in Wien, Prof. F. Hochstetter.

Über die Arteria vertebralis und die Intercostalarterien bei Bradypus tridactylus.

Als Nachtrag zur Publikation „Von der Arteria vertebralis thoracica usw." in Band 49 dieser Zeitschrift.

Von

Dr. Max Krassnig,
Wien.

Mit 5 Figuren im Texte.

Bradypus tridactylus gehört mit zu den wenigen Säugern, bei denen die Zahl der Halswirbel nicht sieben beträgt. Die genannte Form besitzt neun Halswirbel.

Es war nun für uns naturgemäss die Frage von grossem Interesse, wie sich in einem solchen Falle die A. vertebralis verhalten würde.

Die Präparation des mir durch die Liebenswürdigkeit des Herrn Prof. F. Hochstetter zur Verfügung gestellten Exemplars ergab an den für uns in Betracht kommenden Gefässen folgendes Resultat:

Aus dem Aortenbogen, der mit seiner Kuppe bis zum caudalen Rande des dritten Brustwirbelkörpers reicht, gehen der Reihe nach die A. anonyma, die Aa. carotis und subclavia sinistra hervor. — Die A. subclavia gibt rechts in der Höhe des neunten Halswirbels, links etwas mehr caudal die kräftige A. vertebralis cervicalis ab, welche das Querfortsatzloch des achten Halswirbels betritt und durch den Kanal der cranial folgenden Querfortsatzlöcher aufsteigt. Wir werden nicht fehlgehen anzunehmen, dass bei Bradypus tridactylus, einem Tiere mit neun Halswirbeln, die A. subclavia und damit auch die Wurzel der A. vertebralis der Arterie des VIII. Cervicalsegmentes entspricht, ebenso wie wir sie bei den Säugern mit sieben Halswirbeln als die Arterie des VI. Cervicalsegmentes erkannt haben.

Interessante Verhältnisse finden wir auch im Gebiete der Aa. intercostales. Die ersten Intercostalräume werden nämlich auf beiden Seiten von Gefässen versorgt, die von dem Typus einer gewöhnlichen A. intercostalis suprema abweichen. Dabei liegt das Bemerkenswerte in dem Verlaufe der A. intercostalis suprema der rechten Seite nur darin, dass sie schon ungefähr 1 cm herzwärts vom Ursprunge der A. vertebralis cervicalis aus der A. subclavia entsteht (vgl. Fig. 1) und nicht wie sonst bei den Säugern peripher vom Abgange der A. vertebralis oder knapp herzwärts von diesem. Im weiteren Verlauf verhält sie sich dann typisch und ventral vor dem Halse der II., III. und IV. Rippe absteigend, gibt sie die I. bis inkl. IV. Intercostalarterie ab.

Eigenartiger ist die Versorgung der vordersten Intercostalräume aber auf der linken Seite. Es entspringt hier aus der A. subclavia, wenige mm nach ihrem Ursprung aus dem Aortenbogen und fast 3 cm herzwärts vom Vertebralisursprung, eine schwache in cranialer Richtung ventral von der IV., III. und II. Rippe aufsteigende Arterie, welche die I. und II. Intercostalarterie abgibt.

Der III. bis inkl. VI. Zwischenrippenraum der linken Seite wird durch steil aufsteigende, gewöhnliche Segmentalgefässe versorgt, die in typischer Weise aus der Aorta dorsalis hervorgehen. Im entsprechenden Abstand entspringt dann aus der Aorta links die A. des VII. Intercostalraumes, welche aber bedeutend mächtiger ist als die vorhergehenden. Sie bildet ja, durch ventral von der VIII. bis inkl. XI. Rippe verlaufende Anastomosen mit den Intercostalarterien der vier folgenden Segmente verbunden, den gemeinsamen Stamm für die VII. bis inkl. XI linke Intercostalarterie.

Auf der rechten Seite entspringt in der Höhe zwischen VIII. und IX. Brustwirbelkörper ebenfalls ein recht starkes Gefäss — wahrscheinlich wohl auch hier ursprünglich das

Wurzelstück der VII. Intercostalarterie — steigt dann cranial bis zum Köpfchen der VIII. Rippe auf, wo sie sich in einen

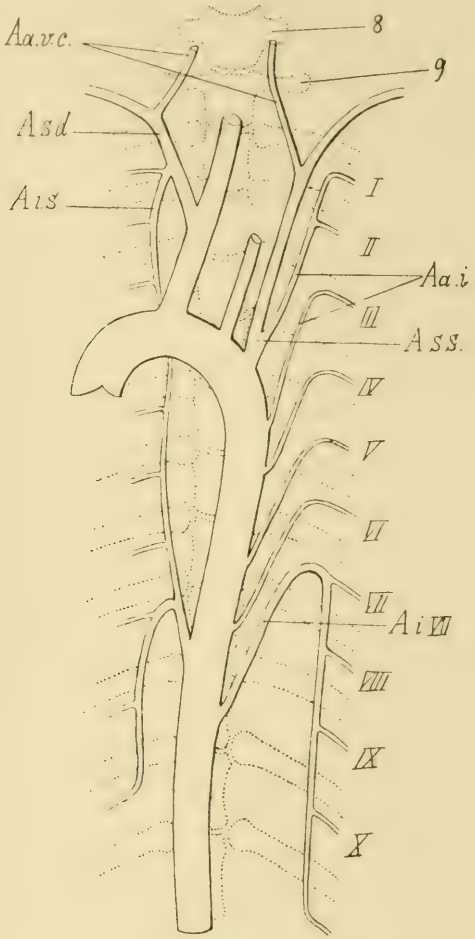

Fig. 1.

Vertebral- und Intercostalarterien von Bradypus tridactylus. (Schematisiert, nat. Gr.) A. i. = A. intercostalis; A. i. s. = A. intercostalis suprema; A. s. (d. s.) = A. subclavia (dextra, sinistra); A. v. c. = A. vertebralis cervicalis.

auf- und einen absteigenden Ast spaltet. Der erstere gibt die VII., VI. und V. Intercostalarterie ab und verbindet sich im IV. Intercostalraum mit dem Ausläufer der A. intercostalis suprema,

der caudal verlaufende Anteil aber entsendet die VIII., IX. und X. Intercostalarterie.

Überblicken wir nun das Verhalten der Intercostalarterien bei dem von uns untersuchten Exemplar von Bradypus tridactylus, so fällt uns, abgesehen von der Asymmetrie der Gefässverteilung auf beiden Seiten, vor allem die schon oben erwähnte, aus dem Anfangsstück der A. subclavia sinistra entspringende Arterie auf, welche die beiden ersten Intercostalräume der linken Seite versorgt. Als eine A. intercostalis suprema können wir sie nicht bezeichnen, weil sie einerseits einen cranialwärts gerichteten Verlauf hat und andererseits ganz ungewöhnlich weit herzwärts aus der A. subclavia entspringt. Eher sieht sie ihrem Verlaufe nach (vgl. die Fig. 1) wie die A. intercostalis secunda aus, der sich wie so häufig durch eine ventral von der II. Rippe verlaufende Anastomose die I. Intercostalarterie angeschlossen hat, deren Wurzelstück aber verloren gegangen ist. Freilich stimmt zur Auffassung unserer Arterie als zweite Intercostalarterie nicht der Umstand, dass sie aus dem Anfangsstück der A. subclavia und nicht aus der Aorta entspringt. Aber diesen Ursprung der in Rede stehenden Arterie aus der A. subclavia möchte ich — freilich kann ich meine Behauptung nicht auch entwickelungsgeschichtlich erhärten — durch eine Art Wachstumsverschiebung erklären, welche wieder als eine Folge der Caudalwärtsverschiebung des Herzens und damit des Aortenbogens aufzufassen ist.

Solche Wachstumsverschiebungen, welche zur Folge haben, dass ursprünglich getrennt entspringende Gefässe im Verlaufe der Ontogenese zu einem einzigen Stamme vereinigt werden, sind in der Entwickelung des Arteriensystems der Säuger keineswegs etwas Seltenes.

In klassischer Weise hat wohl H. Rathke (in Müllers Archiv, 1843: „Über die Entwickelung der Arterien, welche bei den Säugetieren aus dem Bogen der Aorta hervorgehen.")

seine derartige Gefässwanderungen betreffenden Beobachtungen beschrieben, die er an den grossen, aus dem Aortenbogen entspringenden Gefässen gewisser Säuger (Schwein, Rind und Schaf) gemacht hat.

Ich will diese Beobachtungen Rathkes, weil sie zum Verständnis des vorliegenden Falles beitragen können, auszugsweise wiedergeben.

Nachdem Rathke in der oben zitierten Arbeit eingangs darauf hingewiesen hat, dass es sich auch beim Menschen nur um Wachtumsverschiebungen handeln kann, wenn wir beim Erwachsenen den Ursprung der A. subclavia sinistra cranial von der Insertionsstelle des Ductus arteriosus Botalli finden, während der Abgang der A. subclavia sinistra doch ursprünglich caudal von der Einmündung des Pulmonalisbogens in die dorsale Aorta gelegen ist, kommt er dann des Genaueren auf die Verhältnisse beim Schweineembryo zu sprechen.

Bei einem Schweineembryo von 8 Linien gr. L = (2,195 mm × 8) = 17,560 mm findet er den Truncus anonymus, die A. carotis communis und subclavia sinistra ungefähr in gleichen Abständen voneinander aus dem Aortenbogen hervorgehen (vgl. Fig. 2).

Aber schon bei einem um weniges älteren Embryo von ca. 9 Linien = 19,76 mm gr. L. hat durch das Tiefertreten des Herzens und durch das damit verbundene ungleichmässige Wachstum der einzelnen Abschnitte des Aortenbogens eine Annäherung zwischen dem Ursprung des Truncus anonymus und der A. carotis sinistra stattgefunden (vgl. Fig. 3).

Wenn man sich nun weiter vorstellt, dass sich, bedingt durch fortdauernde Wanderung des Aortensystems in caudaler Richtung, der Truncus anonymus an seiner Ursprungsstelle aus der Aorta immer mehr in die Länge ziehen muss, ohne dass sich aber dabei das Gefässstück zwischen dem Ursprung der rechten und linken Carotis communis in gleichem Masse

verlängert, so kommen wir naturgemäss zu jenen Ursprungsverhältnissen der Gefässe aus dem Aortenbogen, welche nach Rathke ein Embryo von 1 Zoll = 26,34 mm gr. L. bietet, bei dem nun auch die linke A. carotis communis als ein knapp

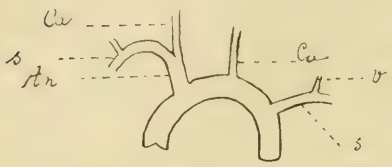

Fig. 2.

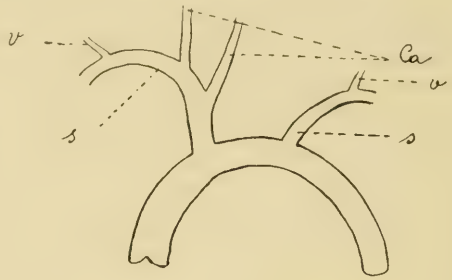

Fig. 4.

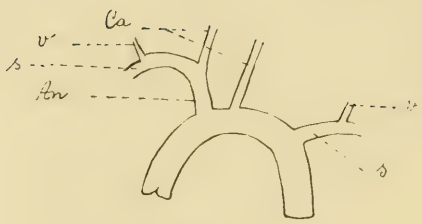

Fig. 3.

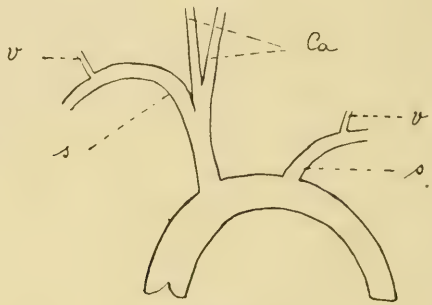

Fig. 5.

Figg. 2—5.

Schematische Darstellungen des Aortenbogens und seiner Äste bei Schweine-Embryonen von 17·56 bzw. 19·75, 26·34 und 28·84 mm gr. L. An = A. anonyma; Ca = A. carotis; s = A. subclavia: v = A. vertebralis.

neben der rechten aus dem Truncus anonymus entspringender Ast erscheint (vgl. Fig. 4).

Aber auch damit macht beim Schweineembryo die Wanderung der Gefässe noch nicht halt. Bei einem Embryo von 1 Zoll und 1 Linie = 28,84 mm gr. L. gewinnen auch die beiden Carotiden einen gemeinsamen Ursprungsstamm

aus der Anonyma und zwar durch einen analogen Verschiebungsvorgang, wie er sich nach der gegebenen Beschreibung zwischen Truncus anonymus und A. carotis sinistra abgespielt und dort zu einem Übergang des Ursprungs der linken Carotis auf die Anonyma geführt hat (vgl. Fig. 5).

Ganz ähnliche, nur noch weiter gehende Wachstumsverschiebungen führen beim Rinde und Schafe schliesslich dazu, dass bei diesen Formen ein einziger starker aus dem Aortenbogen hervorgehender Stamm die Aa. anonyma, carotis sinistra und subclavia sinistra in sich schliesst.

So erkennen wir, dass Wachstumsverschiebungen bei gewissen Säugern eine Vereinigung von ursprünglich getrennt aus dem Aortenbogen entspringenden Gefässstämmen herbeiführen und wir glauben einen ähnlichen Vorgang auch bei Bradypus tridactylus annehmen zu dürfen. Nur betrifft dieser Vorgang in unserem Falle zwei Segmentalarterien und zwar die Arterie des VIII. linken Cervicalsegmentes und (mit Überspringung der Arterien des letzten Hals- und ersten Brustsegmentes, welche verloren gehen) die II. linke Intercostalarterie.

Unentschieden bleibt es, ob die merkwürdigen, eben geschilderten Gefässverhältnisse bei Bradypus tridactylus die für diese Form normalen sind oder ob sie nicht eine Varietät darstellen.

Aber auch im letzteren Falle verliert der eigentümliche Ursprung des Stammes der beiden ersten Intercostalarterien der linken Seite aus der A. subclavia nicht für uns an Interesse.

Aus dem anatomischen Institut zu Giessen.

BEITRAG ZUR ENTWICKELUNG

DER

ÄUSSEREN GENITALORGANE BEIM SÄUGER.

ERSTER TEIL.

VON

B. HENNEBERG,

GIESSEN.

Mit 23 Abbildungen auf den Tafeln 22/23.

Inhaltsverzeichnis.

[Eine Zusammenfassung der Resultate findet sich am Ende dieser Arbeit S. 490].

Seite

Einleitung 427

I. Eigene Beobachtungen 428

Stadium I bei Embryonen mit 7 Urwirbeln 428
„ II „ „ „ 8—9 „ 431
„ III „ „ „ 11—12 „ 432
„ IV „ „ „ 16 „ 434
„ V „ „ „ 23 „ 435
„ VI „ „ „ ca. 27 „ 438
„ VII „ „ „ 32 „ 440
„ VIII „ „ „ 39 „ 443
„ IX „ „ „ 43 „ 445
„ X „ „ „ 48 „ 446

II. Zusammenhängende Darstellung und Vergleichung der eigenen Beobachtungen mit denen anderer Autoren 449

1. Die erste Anlage der Ecto-Entodermverbindung 449

Henneberg: Ratte mit 7 Urwirbeln. — Andersson: Ratte. — Koelliker, Strahl, Giacomini, Minot und Taylor, Tourneux: Kaninchen. — Keibel: Cavia. — Bonnet: Schaf. — Tsukaguchi: Ziege. — Keibel: Schwein. — Bonnet: Hund. — v. Spee, Peters, Herzog, Frassi, Grosser, Strahl, Beneke: Mensch. — Entstehungsweise, Gestalt, Afterkanal. Ort, Zeitliches Auftreten der Ecto-Entodermverbindung.

2. Wanderung der Ecto-Entodermverbindung an das abgerundete Caudalende des Embryos 461

Henneberg: Ratte mit 9 Urwirbeln. — Strahl: Kaninchen. — Bonnet: Schaf.

3. Verlagerung der Ecto-Entodermverbindung an die Ventralseite 462

Henneberg: Ratte mit 12 Urwirbeln. — Andersson: Ratte. — Strahl: Kaninchen. — Bonnet: Schaf. — Keibel: Cavia.

Seite

IV. Erste Anlage der Cloake; hügelartige Vorwölbung der Ecto-Entodermverbindung; Auftreten von Glycogentröpfchen . 464

Henneberg: Ratte mit 16 Urwirbeln. — Keibel: Cavia. — Pohlman: Mensch.

V. Erste Anlage des Schwanzdarms; Längenzunahme der Ecto-Entodermverbindung; Auftreten der Medianrinne; Bildung der Cloakenplatte nach Andersson 466

Henneberg: Ratte mit 23 Urwirbeln. — Strahl: Kaninchen. — Andersson: Ratte. — Disse: Talpa. — Keibel: Mensch.

VI. Längenzunahme des Schwanzdarms. Teilweise Trennung des Schwanzdarms vom Ectoderm; Abgrenzung der eigentlichen Cloakenmembran 474

Henneberg: Ratte mit 27 Urwirbeln. — Disse: Talpa. — Keibel: Mensch. — Keibel und Elze: Mensch.

VII. Einmündung der Wolffschen Gänge in die Cloake; Formveränderung der Cloake; Trennung der Schwanzdarmspitze vom Ectoderm und Bedeutung dieser Erscheinung . . . 476

Henneberg: Ratte mit 32 Urwirbeln. — Keibel: Mensch. — Andersson: Ratte. — Strahl: Kaninchen. — Disse: Talpa. — Ingalls, Keibel: Mensch.

VIII. Anlage des Sinus urogenitalis; Auftreten von Rückbildungserscheinungen am Schwanzdarm; erste Anlage des Cloakenhöckers 480

Henneberg: Ratte mit 39 Urwirbeln. — Andersson: Ratte. — Reichel: Schwein. — Schwarztrauber: Schwein und Schaf. — Dimpfl: Cavia. — Keibel, Felix: Mensch.

IX. Grössenzunahme des Cloakenhöckers; Verlagerung des ventralen Teiles der Cloake in den Höcker; Verschwinden des Schwanzdarms; Bildung der Cloakenplatte 483

Henneberg: Ratte mit 48 Urwirbeln. — Andersson: Ratte. — Disse: Talpa. — Reichel: Schwein. — Fleischmann: Talpa. — Keibel, Robert Meyer, Broman: Mensch.

Zusammenfassung 490

Literaturverzeichnis 493

Figurenerklärung 496

Trotz der grossen Anzahl von Arbeiten über die Entwickelung des Urogenitalapparates der Säuger bestehen über wichtige Erscheinungen im Verlaufe derselben noch heute verschiedene Anschauungen. Um mir über einige derselben Klarheit zu verschaffen, habe ich über die Entwickelung der äusseren Genitalorgane bei der Ratte — weisse, schwarze und schwarzweisse Form von Mus decumanus Pall. — eingehendere Untersuchungen angestellt. Ich wählte diese Form einmal, weil mir davon reichlich Material zur Verfügung stand, sodann aber auch, um die Beobachtungen Anderssons nachzuprüfen, der bei seinen Untersuchungen über die Entwickelung der äusseren Genitalien und des Afters bei den Nagetieren unter anderen Formen auch die Ratte benutzt hat und dabei in wichtigen Punkten zu Resultaten gelangt ist, die von denen anderer Autoren abweichen. Es sei gleich hier gesagt, dass ich in der Lage bin, eine Anzahl der Angaben Andersons durchaus zu bestätigen und ihm bei einigen, mit denen er im Widerspruch zu anderen Autoren steht, beizupflichten. Andere kann ich vervollständigen und weiterführen. Sodann kann ich neue Beobachtungen hinzufügen, und endlich werde ich ihm in Verschiedenem, worin ich zu anderen Resultaten gelangte, widersprechen müssen. Auf solche Weise hoffe ich durch meine Untersuchung zur Klärung einiger Fragen beizutragen.

Die nachfolgende Abhandlung zerfällt in zwei Teile. Im

ersten werden eine Reihe von einzelnen Entwickelungsstadien der Cloake und der Cloakenmembran — wobei auch der Schwanzdarm berücksichtigt wird —, wie ich sie bei der Ratte finde, geschildert. Um diese Befunde mit den bei anderen Säugern festgestellten vergleichen zu können, wird jedesmal der Entwickelungsgrad des betreffenden Embryos kurz skizziert. Im zweiten Teil wird die Entwickelung der genannten Organe im Zusammenhang vorgeführt. Dabei soll dann auf die bei anderen Säugern aufgefundenen Verhältnisse näher eingegangen werden, wobei jedoch im ganzen die älteren Untersuchungen nicht berücksichtigt werden, soweit diese in neuerer Zeit bereits von anderen Autoren eingehend kritisiert wurden. Auf solche Weise werden wir erkennen, wo es sich um für die Säuger allgemeiner gültige Entwickelungserscheinungen handelt und worin unser Untersuchungsobjekt von anderen Formen abweicht.

Die nachfolgende Untersuchung erstreckt sich bis zur Bildung der Cloakenplatte. Eine kurze Zusammenfassung der Resultate findet sich in den Verhandlungen der Anatomischen Gesellschaft 1913. Die weiteren Entwickelungsvorgänge werde ich in einer zweiten Abhandlung schildern.

I. Eigene Beobachtungen.

Stadium I bei Embryonen mit 7 Urwirbeln (cf. Fig. 7, 17, 18).

Die erste Anlage der Ecto-Entodermverbindung, die zur Bildung der Cloakenmembran führt, findet sich bei der Ratte bei Embryonen mit 6—7 Urwirbeln.

Der Embryo ist zu dieser Zeit über die Dorsalseite ge-

krümmt, wie dies Fig. 7, die nach einem etwas schräg gefallenen „Median"schnitt hergestellt wurde, erkennen lässt. Während der grösste Teil des Embryos, nämlich seine mittlere Partie, noch ein reliefartiges Gebilde vorstellt, hebt sich das Kopfende mit der Herzanlage und das Caudalende bereits rundfigurenartig ab. Vorder-, Mittel- und Hinterhirn sind angelegt. Die Flächen der beiden Vorderhirnhälften sind nach vorn gerichtet, die der Mittelhirnhälften dorsalwärts. An den ersteren ist die Anlage des Augenbläschens in Gestalt einer flachen Mulde erkennbar. Die Kopfdarmhöhle hat bereits eine grössere Länge erreicht. Sie ist breit, aber in dorsoventraler Richtung flach. Ihr Eingang hat die Gestalt einer quer zur Längsachse des Embryos liegende Spalte. Die hintere Darmbucht ist eben erst aufgetreten. Der Eingang ist zuerst weit, nimmt aber bald die Form eines sichelförmigen Spaltes an. Das letzte (7.) Urwirbelpaar liegt ungefähr an der Grenze des mittleren und letzten Drittels des Embryos. Fast ebensoweit reicht das geschlossene Medullarrohr. Dann folgt die Primitivrinne, die in ihrer Längsmitte stark verbreitert ist, so dass sie im ganzen lanzettförmig erscheint. Begrenzt wird sie jederseits von einem stark hervortretenden Wulst, der durch die Urwirbelplatte erzeugt wird. Am Caudalende vereinigen sich beide Wülste. Sie werden hier oberflächlich getrennt durch die hier schmal und seicht gewordene Primitivrinne.

Auf den Schnitten zeigt sich folgendes. Der Primitivstreifen findet sich noch am caudalen Abschnitt des Embryos in grösserer Ausdehnung. Er hat hier auf dem Medianschnitt eine Dicke von 6 – 8 Zellagen. Damit soll aber nicht gesagt werden, dass die Zellen geschichtet wären. Dieselben liegen vielmehr ganz ungeordnet. Nur die oberflächlichste zeigt durch ihre epithelartige Anordnung den Charakter des Ectoderms, während die übrigen den des Mesoderms aufweisen. Dieser typische Bau des Primitivstreifens zeigt nur an einer kleinen Stelle eine Abweichung. Dies ist die erste Anlage der Ecto-Entoderm-

verbindung. Dieselbe liegt dort, wo der Gipfel der hinteren Darmbucht sich gegen den Primitivstreifen legt. Es ist dies fast am äussersten Caudalende des Primitivstreifens. An Stelle des letzteren findet sich hier nur ein Ectoderm von ein bis zwei Schichten, die die Fortsetzung der oberflächlichen Schichten des Primitivstreifens vorstellen, während die tieferen mesodermalen hier fehlen. Jenes Ectoderm liegt auf dem einschichtigen cylindrischen Entoderm der hinteren Darmbucht auf. An der dorsalen Oberfläche zeigt sich an dieser Stelle eine flache aber deutliche Primitivrinne. Caudal von der Cloakenmembran folgt noch ein ganz kurzes Stück Primitivstreifen, dessen Zellmaterial mit Ausnahme der oberflächlichsten Schicht, die zum Amnion zieht, in die Allantois übergeht, die bei der Ratte bekanntlich ganz aus mesodermalen Zellen besteht. Wie gering die Ausdehnung der Ecto-Entodermverbindung ist, möge aus der Angabe hervorgehen, dass es in craniocaudaler Richtung nur 2—5 Zellen sind, die auf solche Weise mit dem Entoderm in Berührung treten. Diese Verhältnisse sind zu erkennen in Fig. 17, die das caudale Ende von Fig. 7 bei 180facher Vergrösserung wiedergibt, und in Fig. 18, die einen Schnitt durch einen gleich alten Embryo darstellt, der in der Richtung ** der Fig. 7 durch die Ecto-Entodermverbindung gelegt ist.

Man wird nun sofort die Frage aufwerfen, ob nicht etwa bei noch jüngeren Embryonen eine Anlage der Cloakenmembran vorhanden sei. Die Untersuchung solcher ergab folgendes. Bei 5 Embryonen mit 4–5 Urwirbeln, bei denen noch keine hintere Darmbucht vorhanden ist oder nur die erste Andeutung davon, fand sich an der angegebenen Stelle unveränderter typischer Primitivstreifen mit einer durchschnittlichen Dicke von 6 Zelllagen. Die mesodermale Zellmasse geht ohne Verschmälerung in die Allantois über. Bei solchen – es kamen 7 Embryonen hierfür in Betracht – mit etwas weiter vorgeschrittener Bildung der hinteren Darmbucht und einer Urwirbelzahl von 5 –6 Ur-

wirbeln ist als erstes Anzeichen der entstehenden Cloakenmembran eine Verdünnung des Primitivstreifens über dem Gipfel der Darmbucht zu erkennen. Der Primitivstreifen ist hier 3—5 Zellagen dick und zeigt deutlich mesodermale Elemente. Das nächste Stadium ist dann das zuerst beschriebene, das also als erstes ein Gebilde zeigt, das man als Anlage der Cloakenmembran bezeichnen kann. Denn erst hier berührt sich Ecto- und Entoderm, was das Hauptcharakteristikum der Cloakenmembran vorstellt.

Stadium II bei Embryonen mit 8 u. 9 Urwirbeln.

Bei Embryonen mit 8 und 9 Urwirbeln zeigt sich eine Weiterentwickelung der Ecto-Entodermverbindung. Zur Charakterisierung dieser Embryonen sei folgendes genannt. Das dem mittleren flächenhaften Körperabschnitt fast senkrecht aufsitzende vordere und hintere Körperende hat nicht unbeträchtlich an Volumen zugenommen. Die beiden Vorderhirnhälften sind einander zugewendet, aber noch durch einen weiten Spalt voneinander getrennt. Die ursprünglich dorsal gerichteten Flächen der Mittel- und Hinterhirnanlage sind schräg medianwärts gerichtet. Unter dem Vorderhirn findet sich der querspaltförmige Zugang zur Mundbucht. Der erste Kiemenbogen ist in Gestalt eines kurzen, vorn abgerundeten Wulstes aufgetreten. Ebenso ist die erste Kiemenfurche erkennbar. Der aufgerichtete caudale Teil ist auf seiner Dorsalseite stark gewölbt infolge der Zunahme des Mesoderms. Das geschlossene Medullarrohr reicht noch ein Stück weiter caudal als die Segmentierung. Dann folgt eine längere Strecke Medullarrinne, die in eine kurze Primitivrinne übergeht. Die Rinne ist tief aber nicht mehr so weit wie beim vorhergehenden Stadium. Vordere und hintere Darmbucht haben an Ausdehnung zugenommen und sind mehr röhrenförmig geworden. Leibes- und Darmnabel sind noch sehr weit.

Sagittalschnitte — diese sind am brauchbarsten — zeigen die Ecto-Entodermverbindung an ihrem Entstehungsort, dem Gipfel der hinteren Darmbucht liegen oder wie jetzt, nachdem am Hinterende des Embryos weitere Veränderungen aufgetreten sind, passender zu sagen wäre, am blinden Ende des Darmes. Hier berührt also das einschichtige kubische Darmepithel das Ectoderm, das, im übrigen einschichtig, hier verdickt ist und aus zwei Schichten prismatischer Zellen besteht. Bei zwei der Embryonen dieses Stadiums fand sich das Ectoderm hier zu einem Grübchen eingesenkt mit annähernd radiärer Stellung der Zellen. Bei den übrigen Embryonen scheint das Grübchen zu fehlen, denn ich glaube nicht, dass es infolge ungünstiger Schnittrichtung ganz unsichtbar werden sollte. In der Umgebung der Cloakenmembrananlage findet sich noch Primitivstreifen, also auch kurz vor dem Grübchen.

Stadium III bei Embryonen mit 11 u. 12 Urwirbeln (cf. Fig. 14 u. 19).

Die Untersuchung weiter in der Entwickelung vorgeschrittener Embryonen zeigt, dass nun die Cloakenmembrananlage auf die Ventralseite des Embryos gelangt.

Zur Charakterisierung des allgemeinen Entwickelungsgrades solcher Embryonen folgt die kurze Beschreibung eines Embryos mit 12 Urwirbeln. Der mittlere Körperabschnitt, der durch den 7. bis 10. Urwirbel bestimmt wird, ist jetzt in querer Richtung dorsalwärts gewölbt und ist um seine Längsachse etwas nach rechts gedreht. Vorderes und hinteres Körperende sind je um ca. 90° nach rechts gedreht, so dass die rechte Seite des vorderen der des hinteren Körperabschnittes zugewendet ist. Das freie Ende des betreffenden Körperabschnittes ist jedesmal am weitesten in der Drehung fortgeschritten, wodurch jener spiralig gedreht erscheint. Der vordere Neuroporus ist spalt-

förmig. Die caudale Hälfte des Mittelhirns und das Hinterhirn sind noch offen. Diese Öffnung ist rautenförmig. Ebenso ist das Medullarrohr am caudalen Ende noch offen. Die Medullarrinne nimmt ungefähr die caudale Hälfte des unsegmentierten Körperendes ein. Auf die Medullarrinne folgt noch ein kurzer Endwulst. Von den Kiemenbögen ist jetzt auch der zweite in Gestalt eines länglichen Wulstes vorhanden. An seiner Wurzel liegt das flache Ohrgrübchen. Kopf- und Enddarm haben an Länge zugenommen. Der Darmnabel ist schmaler geworden. Eine geschlossene ventrale Leibeswand ist nur am Caudalende des Embryos vorhanden. Sie hat eine Länge von ca. 0,15 mm, ist flach gewölbt und lässt äusserlich nichts von der Cloakenmembrananlage erkennen. Cranial wird sie durch die hervortretende Allantois begrenzt. Der Darm misst vom Darmnabel bis zum Caudalende bereits ca. 1 mm.

Für die mikroskopische Untersuchung wurden Sagittal- und Querschnittserien verwendet. Ein Schema eines Querschnittes gibt Fig. 14. Die Ecto-Entodermverbindung dieses Schnittes ist in Fig. 19 bei 180facher Vergrösserung dargestellt. Bei der Herstellung der Sagittalserien ist zu berücksichtigen, dass, wie gesagt, das Hinterende des Embryos zu dieser Zeit spiralig gedreht ist. Man muss daher beim Schneiden die Orientierung nur nach dem letzten caudalen Ende des Embryos vornehmen. Dementsprechend bekommt man nur dieses sagittal getroffen, während der ganze übrige Embryo schräg geschnitten wird. Daher sind auch Abbildungen solcher Schnitte wenig instruktiv, und es wurde aus diesem Grunde darauf verzichtet, einen Sagittalschnitt zu reproduzieren. Die Sagittalschnitte zeigen, dass die Ecto-Entodermverbindung an der Ventralseite am caudalen Ende des Embryos liegt. Sie hat an Breite und Länge zugenommen, doch ist ihre Ausdehnung noch jetzt eine sehr geringe. Das direkt an das Ectoderm stossende Darmepithel ist an dieser Stelle wie auch sonst einschichtig cylindrisch. Das Ectoderm

der Anlage ist verdickt und zwar findet sich in craniocaudaler Richtung ein allmählicher Übergang von dem einschichtigen Ectoderm zu dem in der Mitte zweischichtigen Ectoderm der Ecto-Entodermverbindung, während in querer Richtung die Verdickung plötzlich einsetzt (siehe Fig. 19). In jener sind Ecto- und Entoderm deutlich voneinander getrennt. Caudal daran anschliessend findet sich noch eine kurze Strecke, wo Ecto- und Mesoderm zusammenhängen, als Rest des Primitivstreifens.

Stadium IV bei Embryonen mit 16 Urwirbeln (cf. Fig. 1 u. 8).

Wir lassen jetzt die Untersuchung eines Embryos mit 16 Urwirbeln folgen. Bei diesem Stadium ist die Ecto-Entodermverbindung zum ersten Male bei Oberflächenuntersuchung mit dem binokularen Mikroskop deutlich sichtbar. Der Rattenembryo mit 16 Paar Urwirbeln zeigt folgenden Entwickelungsgrad. Er ist hakenförmig über seine Ventralseite gebogen. Das Hinterende legt sich mit seiner linken Seite an die rechte Kopfhälfte. Mund und Stirn sind dem stark hervortretenden Herzen zugewendet. Die Decke des Hinterhirns ist dünn und durchscheinend. Der erste und zweite Kiemenbogen treten deutlich hervor. Die zweite Kiemenfurche und das Gebiet für den dritten Kiemenbogen und die Anlage der Retrobranchialleiste sind erkennbar. Das Gehörgrübchen ist noch weit offen, die Augenanlage schimmert durch die Haut hindurch. Die Extremitätenleiste ist angelegt. Eine längliche Anschwellung am cranialen Ende derselben in der Gegend der stärksten Krümmung des Embryos stellt die Anlage der vorderen Extremität vor. Die Urwirbelleiste ist bis auf ihr letztes Drittel segmentiert. Der hintere Neuroporus ist noch weit offen. Eine Schwanzanlage ist noch nicht vorhanden.

Der geschlossene Abschnitt der ventralen Leibeswand hat etwas an Länge zugenommen. Hier sind jetzt äusserlich sicht-

bare Formveränderungen, die mit der Cloakenmembran in Beziehung stehen, zum ersten Male nachweisbar. Anschliessend an die Medullarrinne, die sich noch auf das abgerundete Caudalende des Embryos erstreckt, hat sich ein kleiner rundlicher Hügel gebildet (cf. Fig. 1). Cranial von diesem folgt ein kleines Grübchen, das durch einen Querwulst von dem noch sehr weiten Leibesnabel abgegrenzt ist. Seitlich von diesen drei Gebilden dem Hügel, Grübchen und Querwulst — wölbt sich die Oberfläche fast halbkugelig hervor. Die Vorwölbung erstreckt sich auch auf die Seitenflächen des Caudalendes des Embryos und geht ohne Grenze in die Wolffsche Leiste über. Erst bei diesem Stadium kann man eigentlich mit Recht von einer Cloakenanlage sprechen, insofern als das blind endende Darmrohr an seinem Ende eine Erweiterung aufweist, die weiterhin zur Cloake wird (cf. Fig. 8). Die weiteste Stelle derselben liegt noch im Bereich des Leibesnabels und zwar am Caudalende desselben. Ihr Querschnitt ist überall rundlich. Die Ecto-Entodermverbindung entspricht dem geschilderten Hügelchen. Hier buchtet sich die Cloake gegen das Ectoderm vor (cf. Fig. 8). Die überall einschichtige Darmwand ist auch hier einschichtig und legt sich direkt an das Ectoderm an. Letzteres ist an dieser Stelle kaum verdickt. Cranial verschmälert sich die Ecto-Entodermverbindung rasch. Dass die Ausdehnung derselben nur gering ist, geht daraus hervor, dass sie nur auf 6 Querschnitten von 10 μ getroffen ist. Cranial von ihr bis zum Leibesnabel und caudal sowie auch seitlich liegen Mesoderm und Gefässe zwischen Darmwand und Ectoderm. Bemerkt sei noch, dass fast stets in ihrem Ectoderm zahlreich — im Entoderm spärlicher — Glycogentröpfchen angetroffen werden.

Stadium V bei Embryonen mit 23 Urwirbeln (cf. Fig. 2, 9, 20).

Die Embryonen mit 23 Paar Urwirbeln sind nicht unbeträchtlich grösser als die mit 16 Paar Urwirbeln. Die Haltung

ist noch ungefähr dieselbe wie beim vorhergehenden Stadium. Die Grosshirnhemisphären treten nach vorn und seitlich stärker hervor und sind in der Medianebene durch eine Furche voneinander getrennt. Jetzt ist auch der dritte Kiemenbogen ziemlich gut ausgebildet. An manchen Exemplaren ist auch die dritte Kiemenfurche erkennbar. Der Oberkieferfortsatz ist deutlich. Die Augengegend ist durch die Augenanlage vorgewölbt, die durch die Haut hindurchschimmert. Das Ohrbläschen ist vollständig geschlossen. Auch dieses ist durch die Haut hindurch sichtbar. Die Wolffsche Leiste ist in der Querrichtung gewölbt. Die vordere Extremität steht seitlich ab, ist höher geworden, aber bedeutend breiter als hoch. Die hintere Extremitätenanlage zeigt sich durch eine Verbreiterung und stärkere Wölbung des caudalen Endes der Wolffschen Leiste an. Die Urwirbelleiste ist bis in die Gegend der hinteren Extremitätenanlage segmentiert. Neu aufgetreten ist die Schwanzanlage. Sie ist kurz und plump und setzt sich auf der Ventralseite durch eine quere Abknickung gegen das Abdomen ab.

An der Ventralseite wird die ganze Gegend von dem gewulsteten Rand des Nabels bis zur Schwanzspitze median von der Ecto-Entodermverbindung eingenommen (cf. Fig. 2). Zwischen den beim vorigen Embryo erwähnten seitlichen Wülsten, die ohne Grenze in die Anlage der hinteren Extremität übergehen, liegt eine Rinne, die wir Medianrinne nennen wollen. Dieselbe ist cranial schmal und scharf begrenzt; während sie caudal, wo die seitlichen Wülste sich abflachen, sich verbreitert und hier ein dreiseitiges schwachgewölbtes Feld vorstellt. Letzteres erstreckt sich auf die Ventralseite des kurzen Schwanzes, wo es an das Hügelchen stösst. Dieses setzt sich distalwärts in einen kurzen Wulst fort, der um das gerundete Schwanzende herumlaufend sich verflachend verschwindet.

Die Cloakenanlage bildet jetzt nicht mehr das Ende des Darmes. Es hat sich vielmehr caudal auf sie folgend

ein kurzer, am Hügelchen endender Schwanzdarm gebildet (Fig. 9). Eine Grenze zwischen beiden ist nicht vorhanden. Auch durch sein Kaliber — er verjüngt sich nur wenig — setzt er sich nicht gegen die Cloake ab. Auf dem Querschnitt ist der Darm, die Cloakenanlage und der Schwanzdarm ungefähr kreisförmig. Der Medianschnitt zeigt, dass die Cloakenanlage sich nach dem Schwanzdarm hin allmählich verjüngt. Die weiteste Stelle des Darmrohres liegt auch jetzt im Bereiche des Leibesnabels gegenüber dem caudalen Rande desselben. Die Strecke, auf welche sich die Darmwand direkt gegen das Ectoderm legt, reicht von dem Hügelchen (dieses mit einbegriffen), bis an den caudalen Rand des Leibesnabels, entspricht also in ihrer Ausdehnung der Cloakenanlage und dem Schwanzdarm. Um eine Anschauung von ihrer Längenausdehnung zu geben, sei gesagt, dass sie bei einem der Embryonen dieses Stadiums auf 16 Querschnitten zu 15 μ getroffen ist. Das äusserlich sichtbare Hügelchen entspricht dem Ende des Schwanzdarmes. Dieser legt sich in seiner ganzen Ausdehnung gegen das Ectoderm. An seinem Ende sendet er eine kleine Ausbuchtung gegen das ventrale Ectoderm, wodurch der Hügel vorgewölbt wird. Hier ist die flächenhafte Ecto-Entodermverbindung am breitesten. Es liegen hier ca. 17 Ectodermzellen in der Breite dem Entoderm an. Cranialwärts verschmälert sie sich allmählich. An den letzten am weitesten cranial gelegenen Schnitten ist die Berührungsstelle der Darmwand so schmal, dass sich nur noch einige Zellen des Ecto- und Entoderms berühren. Auf Querschnitten erscheint das caudale Ende der Ecto-Entodermverbindung dem Hügelchen entsprechend konvex vorgewölbt. Cranial davon liegt sie fast plan in der Leibesoberfläche. Noch weiter cranial ist sie nach aussen konkav. Letzteres wird dadurch bedingt, dass das Mesoderm und wohl auch die mächtiger werdenden Umbilicalarterien seitlich von ihr die Leibeswand vorwölben. Ihr am weitesten cranial reichen-

der Teil liegt in der Tiefe zwischen den oben genannten Wülsten, die durch das Mesoderm vorgewölbt werden. Die Cloakenwand besteht überall aus einem einschichtigen, hohen Cylinderepithel, das Entoderm aus einer Schicht kubischer Zellen (Fig. 20). Nur das Entoderm an der cranialen Abdachung des Hügels ist zweischichtig.

Zwischen Darm und Ectoderm liegen auch im Bereich der Medianebene einige vereinzelte Mesodermzellen. In der Cloakenmembrananlage finden sich im Darmepithel und in den genannten Mesodermzellen, reichlicher im Ectoderm Glycogentröpfchen. Am zahlreichsten sind sie in der zweischichtigen Partie des Ectoderms.

Stadium VI bei Embryonen mit ca. 27 Urwirbeln (cf. Fig. 3, 10, 15, 21).

Die Fortschritte in der allgemeinen Entwickelung der äusseren Körpergestalt bei einem Embryo mit 27 Urwirbeln sind im Vergleich zu dem mit 23 so gering, dass eine Schilderung jener zwecklos erscheint.

Der Schwanz hat an Länge zugenommen und ist jetzt, trotzdem er noch sehr plump ist, schon auf den ersten Blick als solcher zu erkennen (Fig. 3). Er ist gegen das caudale Körperende abgeknickt, so dass seine Ventralseite zu der des Abdomens im rechten Winkel steht. Das Hügelchen ist noch vorhanden. Die Ecto-Entodermverbindung dokumentiert sich bei diesem Stadium äusserlich als rhombisches, flach eingesenktes Feld, das zur Hälfte auf der Ventralseite des Abdomens, zur anderen Hälfte auf der des Schwanzes liegt. Von dem cranialen Winkel dieses Feldes erstreckt sich eine kurze, schmäler werdende Furche nach dem Nabel zu, von dem caudalen läuft eine solche längere scharf begrenzte bis zum Hügelchen. Es

ist dies die Medianrinne. Der Boden des rhombischen Grübchens ist flach vorgewölbt.

Sagittalschnitte zeigen, dass sich die Cloakenanlage jetzt deutlicher gegen den Darm absetzt, dadurch, dass sich jene plötzlicher erweitert als früher (Fig. 10). Das Kaliber der Cloakenanlage ist dasselbe geblieben. An Länge hat sie etwas zugenommen. Die Wolffschen Gänge münden noch nicht in die Cloake, liegen ihr aber schon dicht an. Der Schwanzdarm ist beträchtlich länger geworden. Cloakenanlage und Schwanzdarm zeigen auf dem Querschnitt noch dasselbe rundliche Lumen wie bisher. Sie setzen sich nicht gegeneinander ab. Das Schwanzdarmende legt sich auch bei diesem Stadium mit einer Ausbuchtung gegen das Ectoderm des Hügels. An der Ecto-Entodermverbindung ist insofern eine Veränderung vor sich gegangen, als der Schwanzdarm nur noch mit seinem Anfang und Ende das Ectoderm berührt, während er im übrigen durch Mesoderm von demselben getrennt ist. Die Ecto-Entodermverbindung ist also von jetzt an auf das Abdomen beschränkt. Man kann also nur diesen Teil mit vollem Recht als Cloakenmembran bezeichnen. Aus diesem Grunde sprachen wir bisher nur von einer Ecto-Entodermverbindung oder einer Cloakenmembrananlage. Die Ecto-Entodermverbindung, die der geschilderten rhombischen Einsenkung entspricht, ist flächenhaft (Fig. 15 u. 21). Es berühren hier in der Breite bis sechs Ectodermzellen das Entoderm. Nach dem cranialen Ende zu wird sie, ehe sie aufhört, auf einigen Schnitten ganz schmal. Auch die Anlagerung des Schwanzdarms ist flächenhaft. Das Ectoderm ist überall einschichtig, nur an der Schwanzabknickungsstelle ist es ein- bis zweischichtig und am Hügelchen zweischichtig. Die Darmwand ist einschichtig mit Ausnahme des Schwanzdarmes, wo sie aus zwei bis drei Schichten besteht. Auch bei diesem Stadium finden sich einzelne Mesodermzellen zwischen den beiden Grenzblättern. Die Untersuchung eines

Zwischenstadiums zeigt, dass die Trennung des Schwanzdarms vom Ectoderm in der Weise vor sich geht, dass das Mesoderm von beiden Seiten her zwischen Darm und Ectoderm einwuchert. Zuletzt erfolgt die Loslösung in der Medianebene. Da nun das von den Seiten herkommende Mesoderm das Ectoderm vorwölbt, so hat sich an der Ventralseite des Schwanzes in der Mittellinie, wo das Ectoderm am längsten an der Darmwand haftet, eine Furche, die Medianrinne, die auch nach erfolgter vollständiger Trennung noch bestehen bleibt, gebildet.

Stadium VII bei Embryonen mit 32 Urwirbeln (cf. Fig. 11 u. 22).

Der Embryo ist stark zusammengerollt, so dass die linke hintere Extremität der rechten Nasengrube anliegt. Die beiden Grosshirnhemisphären und das Mittelhirn treten deutlich hervor. Die Augenanlage zeigt ein tiefes Linsengrübchen. Die Nasengruben sind lang und tief und von den deutlich hervortretenden Nasenfortsätzen begrenzt. Am ersten und zweiten Kiemenbogen beginnen sich die Auricularhöcker zu bilden. Der dritte und vierte Kiemenbogen liegt in einem tieferen Niveau als die beiden ersten. Sie bilden zusammen den Boden einer dreieckigen Grube (Sinus praecervicalis). Die distalen zwei Drittel des cranialen Randes des dritten Kiemenbogens sind unter den zweiten geschoben. Der vierte Kiemenbogen steht auf der Höhe seiner Entwickelung. Er ist dreiseitig. Durch die angedeutete vierte Kiemenfurche setzt er sich gegen den ventralen Schenkel der Retrobranchialleiste ab. Das Herz tritt stark hervor und lässt Ventrikel und Vorhöfe deutlich unterscheiden. Die vordere Extremität ist ebenso hoch wie breit. Sie ist ventralwärts gebogen und zeigt die erste Andeutung einer Gliederung. Die Extremitätenscheitelleiste ist ausgebildet. Die hintere Extremität ist noch weit hinter der vorderen in der Entwickelung zurück; sie ist doppelt so breit als hoch. Der

Schwanz hat die Länge von $^3/_4$ des Abstandes zwischen vorderer und hinterer Extremität. Er ist in seiner proximalen Hälfte segmentiert.

Bei dem Embryo mit 32 Urwirbeln hat der Schwanz an Länge bedeutend zugenommen und ist zugleich schlanker geworden. Er ist jetzt ungefähr doppelt so lang wie bei dem Embryo mit 27 Urwirbeln. Die Abknickung des Schwanzes an seiner Ventralseite gegen das Abdomen ist geschwunden, so dass bei Profilbetrachtung der Übergang bogenförmig erscheint. Aus der Gestalt der Cloakenmembran, die sich bei manchen Embryonen nur wenig verändert hat, kann man erkennen, wo die Schwanzabknickung gelegen hat. Mit Berücksichtigung hiervon lässt sich feststellen, dass die Ventralseite des Abdomens caudal vom Nabel nicht an Länge zugenommen hat. Messungen an den Schnitten bestätigen dies. Die Cloakenmembran kann verschiedene Oberflächenbilder zeigen. Sie kann sich in der Hauptsache wie bei dem vorhergehenden Stadium verhalten. Der rhombische Bezirk der Cloakenmembran kann jetzt jedoch besser als lanzettförmig bezeichnet werden. Die Wölbung dieses Feldes und die craniale Fortsetzung als kurze Medianrinne ist bestehen geblieben. Caudalwärts zieht die Medianrinne bis zum Hügelchen, das auch jetzt noch öfters vorhanden ist. Derselbe liegt jetzt nicht mehr ganz am Schwanzende. Letzteres wird vielmehr von einem über jenen hinausgewachsenen Teil des Schwanzes gebildet (Fig. 11). Andere Embryonen mit gleicher Urwirbelzahl zeigen ein etwas anderes Bild der Cloakenmembran. Es fehlt hier am cranialen Ende die Verschmälerung derselben. Sie ist viel mehr an dem den Nabel begrenzenden Wulst am breitesten und verjüngt sich gleichmässig caudalwärts. Das Hügelchen ist bei einzelnen Embryonen ganz, bei anderen beinahe geschwunden.

Die Serien zeigen, dass die Cloake weiter an Ausdehnung zugenommen hat (Fig. 11). Entsprechend der Längenzunahme des Schwanzes ist auch der Schwanzdarm bedeutend in die

Länge gewachsen, reicht aber durchaus nicht bis in die Schwanzspitze, so dass ungefähr das caudale Sechstel des Schwanzes frei vom Darm ist. Während sich die Cloake durch ihr weiteres Lumen cranialwärts einigermassen gegen den Darm abgrenzen lässt, geht sie caudalwärts ohne jede Abgrenzung in den Schwanzdarm über. Letzterer berührt jetzt auch mit seinem caudalen Ende das Ectoderm nicht mehr, sondern ist überall bis zu seinem cranialen Ende durch Mesoderm von demselben getrennt. Hier tritt dann die Cloakenmembran auf, die zuerst schmal, weiter cranialwärts breiter wird. An ihrer breitesten Stelle wird sie von ca. 10 Zellen im Querschnitt gebildet. Sie ist also breiter als bei dem Embryo mit 27 Urwirbeln, wo es 6 Zellen waren. Die Darmwand besteht aus einem einschichtigen Cylinderepithel (Fig. 22). Nur am cranialen Ende der Cloakenmembran ist das Epithel kubisch. Das Ectoderm der Cloakenmembran ist meist zweischichtig. Es hat sich jetzt nämlich auf die bisher vorhandene kubische Zellage (Stratum germinativum) eine oberflächliche flache (Periderm) aufgelagert, nur in der Gegend ihrer Längsmitte, die dem breitesten Teil der lanzettförmigen Flächenansicht entspricht, ist das Ectoderm oft mehrschichtig. Diese neuaufgetretene Ectodermverdickung wird uns bei älteren Embryonen noch beschäftigen.

Auffallende Veränderungen zeigt das Querschnittsbild der Cloake und des Schwanzdarms. Überall ist die Ausdehnung derselben in dorsoventraler Richtung am längsten. Der Querschnitt des Schwanzdarms ist oval, wird dann im Gebiet der Cloake birnförmig mit ventral gerichtetem schmäleren Abschnitt, dann zeigt er die Gestalt eines dorsalwärts abgerundeten Rechteckes, von dem in der Gegend der Einmündung der Wolffschen Gänge je ein seitlicher Zipfel, der die Einmündungsstelle bezeichnet, ausgeht, wodurch die Form des Querschnitts auch im ganzen verändert und kompliziert wird.

Stadium VIII bei Embryonen mit 39 Urwirbeln (cf. Fig. 4, 5, 12).

Der Kopf ist stark vornüber gebeugt und ragt nach vorn weit über das Herz hinaus. Die Nasenpartie tritt deutlich hervor. Die Einsenkung zwischen beiden Nasengruben ist tiefer geworden. Das distale Ende des Oberkieferfortsatzes spitzt sich gleichmässig zu. Der zweite Kiemenbogen liegt in demselben Niveau wie der erste. Es sind bereits alle 6 Auricularhöcker erkennbar. Die Fossa angularis ist angedeutet. Der dritte Kiemenbogen ist fast, der vierte ganz verschwunden. Der Sinus praecervicalis ist als tiefes, rund begrenztes Grübchen vorhanden. Die Milchleiste steht auf der Höhe ihrer Ausbildung. Sie beginnt in der Achselhöhle und endet dorsal von der hinteren Extremität (vgl. Henneberg, 1900). Die vordere Extremität ist länger, als sie an ihrer Basis breit ist. Sie ist schräg caudal gerichtet. Es hat sich eine Endplatte ausgebildet mit deutlicher Scheitelleiste. Die hintere Extremität ist noch nicht so lang wie ihre Ansatzfläche. Auch sie zeigt jetzt eine Scheitelleiste. Der distale unsegmentierte Teil des Schwanzes ist kleiner als dessen Hälfte.

Bei dem Embryo mit 39 Urwirbeln wird der Cloakenhöcker in seiner ersten Anlage sichtbar. Bei reiner Profilbetrachtung (Fig. 5) bemerkt man, dass der Kontur des Abdomens direkt anschliessend an den Nabel, an dem die Haut den Körper verlassend auf den Nabelstrang übertritt, zuerst eine kurze Strecke den Verlauf wie bei jüngeren Embryonen aufweist, dann aber sich auf eine etwa doppelt so lange Strecke flach konvex vorwölbt. Diese Vorwölbung stellt die erste Anlage des Cloakenhöckers vor. Derselbe erstreckt sich seitlich wie bei der Betrachtung von der Ventralseite erkennbar wird (Fig. 4) — schräg aufwärts ziehend und sich verflachend bis zu dem Caudalrande der hinteren Extremität. Der transversale Durchmesser des Höckers ist ungefähr viermal so lang wie der sagittale. Bemerkt sei,

dass all dies nur bei zweckmässiger Beleuchtung sichtbar wird, da die Niveauverschiedenheiten noch sehr geringe sind. In der Einsenkung zwischen Nabel und Höcker liegt das craniale Ende der Medianrinne, das wie ein Grübchen erscheint. Dann läuft dieselbe caudalwärts über den Höcker hin. Auf der cranialen Abdachung oder auf dem Gipfel desselben findet sich in ihr eine schon beim vorigen Stadium beschriebene Ectodermverdickung. An der caudalen Abdachung kann die Medianrinne verschwunden sein, wie dies auch am Schwanz der Fall sein kann.

Sagittalschnitte (Fig. 12) zeigen, dass die Cloake in craniocaudaler und dorsoventraler Richtung recht beträchtlich an Ausdehnung zugenommen hat. Ihre Gestalt ist aus der Figur zu erkennen. Gegen den Darm setzt sie sich durch ihr grösseres Kaliber deutlich ab. Der Zusammenhang mit dem Schwanzdarm ist noch vorhanden, auch ist der Übergang zu demselben noch ein allmählicher. An dem cranialen Ende ist ein cranial gerichteter Zipfel ausgewachsen, die Anlage des Sinus urogenitalis. Im cranialen Teil der ventralen Wand der Cloake hat sich das Mesoderm vermehrt. Der Schwanzdarm hat weiter an Länge zugenommen, doch ist er etwas weniger in die Länge gewachsen als der Schwanz, so dass die darmlose Strecke des Schwanzes etwas länger ist als beim vorher beschriebenen Stadium. An dem nach der Cloake hin gelegenen Teil des Schwanzdarmes ist das Lumen enger als weiter caudal, was als Zeichen der Rückbildung anzusehen ist. Der Querschnitt des Schwanzes ist rundlich oder hat die Gestalt eines kurzen, sagittal gestellten Spaltes. Im caudalen Teil der Cloake ist das Querschnittsbild langgestreckt dreieckig, wobei der spitze Gipfelwinkel ventral, die schmale Basis dorsal gerichtet ist, oder es ist langgestreckt rechteckig, derart, dass die eine kurze Seite der schmalen Cloakenmembran entspricht. Die andere ist dorsal konvex. Diese beiden kurzen Seiten werden allmählich breiter,

so dass die Cloakenmembran an ihrem cranialen Ende am breitesten ist. Die beiden langen Seiten des Rechtecks buchten sich aus, so dass die Figur in der Mitte an Breite zunimmt. Es entsteht die Figur eines Sechsecks. Cranial vom cranialen Ende der Cloakenmembran münden die Wolffschen Gänge ein, dann der Darm. Das Lumen des Sinus urogenitalis ist sichelförmig mit ventral gerichteter Konvexität. Es wird schnell kleiner und verschwindet bald.

Die Cloakenmembran ist in sagittaler Richtung flach vorgewölbt (Fig. 12). Sie ist am schmalsten am caudalen Ende und wird cranialwärts breiter — bis 8 Zellen breit — aber nicht so breit, wie bei dem vorhergehenden Stadium. Am caudalen Ende ist die Cloake, wie gesagt wurde, sehr schmal. Dies kann so ausgeprägt sein, dass sich ventral die beiden lateralen Seiten der Cloake berühren. In diesem Falle hat die Cloakenmembran nur die doppelte Breite wie das Cloakenepithel hoch ist. Letzteres ist ein- bis zweischichtig cylindrisch. Das Ectoderm der Cloakenmembran ist zweischichtig, die obere Schicht, das Periderm, flach. Das Entoderm verhält sich wie das Cloakenepithel, nur ist es hier oft niedriger. Die bei den vorhergehenden Embryonen geschilderte Ectodermverdickung in der Medianrinne findet sich auch jetzt oft.

Stadium IX bei Embryonen mit 43 Urwirbeln.

Bei Embryonen mit 43 Urwirbeln ist der Cloakenhöcker beträchtlich grösser geworden. Er stellt jetzt einen dicken Wulst vor, der den Raum zwischen dem hinteren Rand der Extremitätenwurzel und der Schwanzwurzel einnehmend quer über das Abdomen verläuft. Seine Wölbung in sagittaler Richtung ist nicht mehr gleichmässig, vielmehr ist seine craniale Abdachung länger und schräger als die caudale, die kürzer und steiler ist. Die erstere geht ohne Andeutung einer Grenze in die vordere Leibeswand über. Seitlich tritt der Hügel mit abge-

rundeten, caudal gerichteten Ecken stark hervor, wie dies bei der Betrachtung des Objekts schräg von der Dorsalseite am deutlichsten wird. Das Grübchen dicht am Nabel, die Ectodermverdickung und die Fortsetzung der Cloakenmembran über den Höcker hinüber ist deutlich zu erkennen. Eine Medianrinne am Schwanz ist nicht mehr vorhanden.

Stadium X bei Embryonen mit 48 Urwirbeln (cf. Fig. 6, 13, 16, 23).

Die Zusammenkrümmung des Embryos ist weniger stark wie früher. Der vornüber gebeugte Kopf legt sich mit dem Mund auf die Herzgegend. Die Nasenpartie des Gesichts hat sich stärker entwickelt. An der Nasenwurzel sind ca. 6 Tasthaaranlagen sichtbar. Die Fossa angularis hat durch die Verwachsung des ersten und sechsten Auricularhöckers einen Abschluss bekommen. Ihren Boden bildet grösstenteils der ehemalige zweite Auricularhöcker. Die primitive Scapha ist in Gestalt einer auf den vierten und fünften Auricularhöcker entlang laufenden Leiste angelegt (vgl. Henneberg, 1908). Die drei pectoralen und der abdominale Milchhügel sind länglich rund Die beiden inguinalen liegen als flache Hügelchen an der Wurzel der hinteren Extremität. Das Herz tritt nicht mehr so stark hervor wie früher. Herz und Leber setzen sich äusserlich nicht mehr voneinander ab. Die Hand zeigt die Anlage von 5 Strahlen. An der hinteren Extremität setzt sich die breite Endplatte scharf gegen den proximalen Teil ab. Strahlen sind noch nicht angedeutet. Das unsegmentierte Stück des Schwanzes beträgt $^1/_6$ des ganzen Schwanzes.

Die Veränderungen, die inzwischen an der Cloake vor sich gegangen sind, erscheinen bei den Embryonen mit 48 Urwirbeln ziemlich beträchtlich. Trotzdem lässt sich dieses Stadium aus dem vorhergehenden ohne Schwierigkeit in seinen Formverhältnissen ableiten, so dass es nicht nötig ist, noch ein Zwischen-

stadium zu beschreiben. Der Cloakenhöcker tritt jetzt bedeutend stärker hervor (Fig. 6). Er lässt sich jetzt mit einer dreiseitigen Pyramide mit einer grossen caudalen und zwei kleineren, gleichgrossen, cranial gerichteten Seiten vergleichen. Spitze und Kanten der Pyramide sind stark abgerundet. Die caudal gerichtete Seite ist dadurch entstanden, dass die caudale Abdachung an Höhe bedeutend zugenommen hat und zwar am stärksten in der Medianebene, wodurch sie die Gestalt eines Dreiecks angenommen hat. Der Gipfelwinkel desselben ist abgerundet. Die beiden cranialen Seiten sind aus der cranialen Abdachung hervorgegangen, indem sich diese in querer Richtung wölbte und eine stumpfe mediane Kante ausbildete. Die beim Embryo mit 43 Urwirbeln erwähnten Ecken sind in die beiden seitlichen Kanten der Pyramide mit aufgegangen. Die Abrundung der Kanten und der Spitze ist so stark, dass man erst bei einem etwas älteren Stadium mit Recht von ihnen sprechen könnte. Es wurde aber schon bei diesem Embryo die Gestalt einer dreiseitigen Pyramide zum Ausgangspunkte der Beschreibung gewählt, um die Schilderung leichter verständlich zu machen. Die Medianrinne findet sich sowohl auf der geschilderten stumpfen cranialen Kante wie auch auf der caudalen Fläche. Das Grübchen am cranialen Ende derselben liegt jetzt infolge von Wachstumsvorgängen nicht mehr an der Basis des Hügels, sondern in der Längsmitte der cranialen Kante. Die Ectodermverdickung in der Verbreiterung der Medianrinne liegt auf der abgestumpften Pyramidenspitze. Sie variiert in ihrer Grösse bei verschiedenen Individuen. Am Schwanz ist die Medianrinne nicht mehr vorhanden.

Die Cloake hat sich in craniocaudaler Richtung nicht mehr, in dorsoventraler etwas vergrössert (Fig. 13). Die Gestalt derselben lässt sich nur nach einer plastischen Rekonstruktion vollständig erkennen. Mit der ventralen Partie ihrer caudalen Hälfte liegt sie im Cloakenhöcker. Ein Zusammenhang mit

dem Schwanzdarm ist, da dieser bereits fast vollständig verschwunden ist, nicht mehr vorhanden. Der Sinus urogenitalis hat weiter an Grösse zugenommen, ebenso wie die ventral vor ihm liegende Mesodermmasse, die sich später an der Bildung des Cloakenhöckers hervorragend beteiligt. Die Rückbildung des Schwanzdarms hat weiter grosse Fortschritte gemacht. Bei einem Embryo fand sich noch ein craniales lumenführendes, mit der Cloake kommunizierendes Stück. Bei einem anderen war noch ein mittleres lumenloses Stück erhalten. Auf dem Querschnitt erscheint jetzt das Cloakenlumen als sagittal gestellter Spalt. Cranialwärts wird die Querschnittsfigur jedoch komplizierter (Fig. 16).

Es ist nun einer bei Embryonen dieses Stadiums neu aufgetretenen Erscheinung zu gedenken. Bei Durchmusterung von Querserien bemerkt man, dass der ventrale, an die Cloakenmembran angrenzende Teil der Cloake sein Lumen verloren hat und die beiden gegenüberliegenden Wände sich dicht gegeneinander gelegt haben. Dadurch ist in Kontinuität mit der Cloakenmembran eine solide sagittale Platte entstanden (Fig. 23). Diese ganze Epithelmasse stellt die Cloakenplatte vor. Der Bau der Cloakenplatte ist ein komplizierterer als der der Cloakenmembran. Erstere besteht, wie aus ihrer Genese ohne weiteres einleuchtet, in ihrem ventralen oberflächlichen Abschnitt aus der ehemaligen, jetzt überall schmal gewordenen Cloakenmembran. Dorsal an diesen Abschnitt schliesst sich dann kontinuierlich der Teil an, der durch Zusammenlagerung der seitlichen Wände der Cloake entstanden ist. Letztere bestehen aus einem mässig hohen Cylinderepithel, das im cranialen Abschnitt der Platte zweischichtig, im caudalen einschichtig ist. Der von der Cloakenmembran gelieferte Teil der Cloakenplatte setzt sich aus einer oberflächlichen Lage eines niedrigen zweischichtigen Ectoderms und dem diesem anliegenden ein- bis zweischichtigen Entoderm zusammen. In der Fig. 23 ist also

die ganze Epithelmasse, die zwischen den beiden mit Klopf bezeichneten Punkten liegt, die Cloakenplatte.

Zwischen den an seinem caudalen Ende weiten Sinus urogenitalis und der Cloake findet sich natürlich keine Grenze. Die bei den vorhergehenden Embryonen erwähnte lokale Verdickung des Ectoderms der Cloakenmembran zeigt auch das vorliegende Stadium, und zwar liegt dieselbe im Bereich des Sinus urogenitalis, oder an der Stelle der stärksten Vorwölbung der Cloakenplatte, die entsprechend der Wölbung des Höckers in sagittaler Richtung gebogen ist.

II. Zusammenhängende Darstellung und Vergleichung der eigenen Beobachtungen mit denen anderer Autoren.

1. Die erste Anlage der Ecto-Entodermverbindung.

Bei der Ratte findet sich die erste Andeutung einer Ecto-Entodermverbindung, die in der Folge zur Bildung der Cloakenmembran führt, bei Embryonen mit 6—7 Urwirbeln und zwar in der Medianebene am caudalen Ende des Primitivstreifens (cf. Fig. 7, 17, 18). Derselbe ist hier an einer engbegrenzten Stelle durch eine andere Bildung ersetzt. Gegen jene Stelle ist die Kuppe der hinteren Darmbucht gerichtet. Hier berührt das einschichtige Entoderm der hinteren Darmbucht das ein- bis zweischichtige Ectoderm. Es fehlt also hier das Mesoderm des Primitivstreifens, das caudal hiervon wieder auftritt, um sofort in die Bildung der Allantois überzugehen. Bei Embryonen, die um ein

Geringes in der Entwickelung zurück sind, zeigt der Primitivstreifen an der geschilderten Stelle seine normale Dicke und keine gegen seinen sonstigen Bau abweichende Verhältnisse. Dann folgen solche Embryonen, bei denen der Primitivstreifen auf Kosten des Mesoderms an der in Frage kommenden Stelle etwas weniger dick ist und dann das anfangs geschilderte Stadium. Danach kann es nicht fraglich sein, dass die Ecto-Entodermverbindung durch das Schwinden der mesodermalen Elemente des Primitivstreifens entstanden ist. Möglich ist es, dass hierbei die Ausbildung der hinteren Darmbucht eine Rolle spielt.

Vergleichen wir unsere Beobachtungen mit denen Anderssons (1909), der, wie bereits bemerkt wurde, ebenfalls die Ratte untersucht hat, so zeigt sich, dass, während wir viele seiner Beobachtungen bestätigen werden, unsere Anschauungen über dieses frühste Stadium der Ecto-Entodermverbindung auseinandergehen. Andersson fand bei Rattenembryonen von 2 mm Steiss-Nackenlänge etwas vor dem caudalen Ende des Primitivstreifens auf einem Schnitt das Entoderm vom Mesoderm losgelöst und mit dem Entoderm verschmolzen. Seine Fig. 1 a zeigt auf dem Querschnitt eine Ecto-Entodermverbindung an der Dorsalseite liegend. Beide Keimblätter bilden zusammen eine Epithelmasse von ca. 7 Zellschichten, die sich durch ihre Färbung sehr deutlich vom Mesoderm abgrenzt. Leider sagt Andersson nichts über den Entwickelungsgrad des Embryos, bei dem er den genannten Befund erhebt. Die Massangabe (2 mm Steiss-Nackenlänge) lässt jedoch erkennen, dass dieser Embryo bereits über die Ventralseite gekrümmt war, denn bei über die Dorsal- oder rechte Seite gekrümmten Embryonen wäre diese Messung widersinnig. Wäre der Embryo in letzterer Weise gekrümmt gewesen, so hätte Andersson diese Tatsache auch nicht unerwähnt lassen können. Wie wir nun aber gezeigt haben, tritt die Ecto-Entodermverbindung be-

reits auf, wenn der Embryo noch über die Dorsalseite gekrümmt ist. Andersson hat also nicht, wie er annimmt, das frühste Stadium der Ecto-Entodermverbindung vor sich gehabt. Freilich sind wir nicht in der Lage, seine Figur und Beschreibung für ein bestimmtes späteres Stadium in Anspruch zu nehmen, da wir, obgleich uns eine sehr grosse Anzahl von Embryonen in dicht aufeinander folgenden Stadien vorliegen, niemals ein derartiges Bild eines so mächtigen Epithelstranges zu Gesicht bekamen. Da es nach unserer Beobachtung nicht zur Bildung eines Epithelstranges kommt, so verwenden wir auch nicht die Bezeichnung „Koellikerscher Strang".

Dieses frühste Stadium der Ecto-Entodermverbindung ist auch bei anderen Säugern beobachtet worden. Im folgenden wollen wir eine Reihe solcher Beobachtungen kurz wiedergeben, ohne dabei auf Vollständigkeit Anspruch zu erheben.

Koelliker (1883) fand bei Kaninchenembryonen von 3—4 Urwirbeln am hinteren Ende der Embryonalanlage eine Verschmelzung von Ento- und Ectoderm, eventuell mit einer Einbuchtung dieser beiden Keimblätter und Andeutungen eines diesen Epithelstrang durchsetzenden Kanales. Über die Bedeutung dieser Erscheinung sprach er keine Vermutung aus, noch stellte er nähere Untersuchungen darüber an. Er empfahl die von ihm gemachte Wahrnehmung weiterer Prüfung. Richtig erkannte er, dass die Ecto-Entodermverbindung keine primitive sei, da sie beim ersten Entstehen des Primitivstreifens nicht vorhanden sei.

Bald darauf beschrieb Strahl (1886) bei Kaninchenembryonen von 5 Urwirbeln mitten auf dem Endabschnitt des Primitivstreifens eine kleine Einbuchtung des Ectoblasts. Dieser ist hier verdickt und reicht bis auf den ebenfalls verdickten Entoblast herunter, während der Mesoblast fehlt und sich rings um diese Stelle gegen den Ectoblast abgrenzt. Für die erste Anlage der Cloakenmembran glaubt Strahl eine Ver-

dickung des Entoblasts ansprechen zu müssen, wie er dies bei einem Embryo mit einem Urwirbelpaar beobachtete. Sodann geht hier eine seitliche Loslösung des Mesoblasts vom Ectoblast am Boden des Primitivstreifens vor sich, während nach vorn und hinten zunächst ein Zusammenhang noch erhalten bleibt. Bei weiter entwickelten Kaninchenembryonen (11 und 13 Urwirbeln) verbreitert sich, nach Strahls Figuren 8 u. 10 zu urteilen, die Ecto-Entodermverbindung, variiert jedoch in der Breite. Sie liegt auch jetzt nach Verschluss des Enddarms durchaus auf der Dorsalseite des Embryos. Ganz ähnlich war der Befund bei einem Hundeembryo, den Strahl beiläufig schildert.

Giacomini (1888) fand bei Kaninchenembryonen mit zwei Urwirbeln am hinteren Ende des Primitivstreifens eine grübchenartige Einsenkung des Ectoderms in das Mesoderm, während das Entoderm keinerlei Abweichungen zeigte (Fig. 4). Die nächste Erscheinung ist eine kleine Einbuchtung des Entoderms bei einem ein wenig weiter entwickelten Embryo. Bei Embryonen mit 5 Urwirbeln ist zwischen beiden Einsenkungen das Mesoderm geschwunden, so dass sich Ento- und Ectoderm berühren (Fig. 5). Giacomini glaubt, dass die Einsenkung des Ectoderms das Schwinden des Mesoderms veranlasst. Während zuerst die beiden in Berührung miteinander getretenen Keimblätter deutlich voneinander getrennt sind, verschmelzen sie dann, und es bildet sich ein epithelialer Strang (S. 15 u. 16). In diesem tritt bei Embryonen mit 6 Urwirbeln ein feiner Kanal auf, den Giacomini Canalis analis nennt (Fig. 6). Die weitere Entwickelung hat er nicht verfolgt.

Minot u. Taylor (1905) erwähnen in ihrer Normentafel vom Kaninchen die Aftermembran zum ersten Male erst bei einem Embryo mit 9 Ursegmenten.

Tourneux (1908) beschreibt ganz kurz den Befund bei Kaninchenembryonen von 3 und 4 Urwirbeln. Bei ersterem

Stadium findet sich noch Mesoderm zwischen Ecto- und Entoderm, bei letzterem ist es geschwunden, und das verdickte Ectoderm der Primitivrinne tritt mit dem Entoderm in Berührung. Es ist dies also eine Bestätigung der Beobachtungen Strahls, dessen Ausdruck: „seitliche Loslösung des Mesoderms vom Ectoderm des Primitivstreifens" Tourneaux offenbar anders, als es gemeint ist, aufgefasst hat.

Keibel (1888) fand bei zwei Caviaembryonen, bei denen noch keine Urwirbel angelegt waren, an der typischen Stelle einen scharf begrenzten Ectoblaststrang, der den Mesoblast durchsetzend an das einschichtige Entoderm herantritt. Zwei nicht sehr viel jüngere Embryonen zeigten keine Spur des Ectoblaststranges. Bei einem Embryo mit 3 Urwirbelpaaren ist der ectoblastische Strang mit dem an dieser Stelle verdickten Entoderm verschmolzen und zeigt in der Mitte eine Auflockerung, welche fast ein Lumen vortäuschen könnte. Bei älteren Stadien, schon bei solchen mit 5 und 6 Urwirbelpaaren konnte Keibel den Ectoblaststrang nicht mehr finden und schliesst daraus, dass sich derselbe beim Meerschweinchen nicht erhält und nicht direkt in die definitive Aftermembran übergeht. Den Verdacht, dass ungünstige Schnittrichtung hier zu einer Täuschung geführt haben könnte, weist Keibel zurück. Bei einem etwas weiter entwickelten Embryo fand sich dann eine wirkliche Cloakenmembran an der Ventralseite des Embryos.

Die Tatsache, dass bei den beiden jüngsten Caviaembryonen das Ectoderm nicht mit dem Entoderm verschmolzen ist, sondern sich beide nur berühren, hat Andersson (S. 20) zu der Annahme veranlasst, dass Keibel hier gar nicht die in Frage kommende Ecto-Entodermverbindung vor sich gehabt habe, sondern ein durch Läsion entstandenes Artefact. Demgegenüber möchten wir darauf hinweisen, dass auch von uns bei der Ratte und von anderen Autoren bei anderen Formen nur eine Berührung der beiden Grenzblätter konstatiert wurde, so dass

kein Grund vorliegt, die Richtigkeit von Keibels Befund zu bezweifeln.

Bonnet (1888 und 1889) beobachtete bei zwei Schafembryonen mit zwei Ursegmenten im Caudalende des Primitivstreifs einen soliden, von dem umgebenden Mesoblast deutlich abgrenzbaren (A. A. S. 108 und 114) Epithelstrang, der den Ectoblast mit dem einschichtigen Darmentoblast verbindet. Bei dem einen der Embryonen (A. A. S. 113) war in dem Strange eine Trennung zwischen Ecto- und Entoblast erkennbar. Schon bei Schafembryonen (Arch. 1889) mit 5 Urwirbeln ist der Strang zu einer aus verdicktem Ectoderm und zweischichtigem Entoderm (S. 93) bestehenden Platte, der Aftermembran, geworden, in der die beiden Epithelblätter deutlich voneinander getrennt sind. Sie liegt an der Dorsalseite ganz am Caudalende des Embryos. Ein Grübchen findet sich hier nicht. Über die Entstehung des Stranges gab das Material keine Auskunft.

Tsukaguchi (1912) fand bei einem Embryonalschild der Ziege von 0,85 : 1,5 mm, bei dem noch keine Urwirbel angelegt waren, auf Querschnitten eine Erscheinung, die er für die erste Andeutung der Aftermembran halten möchte (S. 453). Die beiden Grenzblätter nähern sich im caudalsten Abschnitt des Schildes in der Mittellinie an zwei Stellen einander, indem sie das hier nur spärliche axiale Mesoderm beiseite drängen. Nach seiner Figur 22 b ist das Ectoderm hier verdickt (drei- bis vierschichtig), das Entoderm einschichtig. Die Berührung ist flächenhaft. — Eine deutliche Aftermembran ist bei einem Embryo mit 5 Urwirbelpaaren vorhanden. Die Figur 23 b zeigt ein einschichtiges Ecto- und Entoderm und eine breite Berührungsfläche. Die beiden Grenzblätter (S. 462) sind zu einem indifferenten Knoten verwachsen. Auch bei diesem Embryo kann man von einer doppelten Anlage sprechen. Ob die beiden Anlagen sich künftig vereinigen, oder ob nur die eine derselben

als definitive Aftermembran übrig bleibt, lässt Tsukaguchi unentschieden.

Von den geschilderten weichen die Verhältnisse beim Schwein nicht unbedeutend ab.

Keibel (1894) fand beim Schwein die erste Anlage der Aftermembran noch vor dem Auftreten der Urwirbel. Bei zwei Keimscheiben von ca. 1,5 mm Länge rät er allerdings bei der Deutung der vorhandenen Ecto-Entodermverbindung zur Vorsicht, da jene weiter cranial liegt als dies sonst bei anderen Formen gefunden wird. Eine etwas weiter vorgeschrittene Keimscheibe von 2,1 mm Länge zeigt die Ecto-Entodermverbindung am Ende des Primitivstreifens. In den beiden ersten Fällen handelt es sich um eine flächenhafte Berührung der beiden Grenzblätter, in letzterem berührt das Ectoderm vermittelst eines keilförmigen Fortsatzes das Entoderm. Auch das Entoderm ist an der Berührungsstelle etwas verdickt. Nähere Angaben über diese erste Anlage beim Schwein macht Keibel im zweiten Teil seiner Studien. Er fand bei neun 14tägigen Keimscheiben vom Schwein von $1^1/_2$– $2^1/_2$ mm Länge, bei denen noch keine Urwirbel aufgetreten waren, folgende, im wesentlichen immer wiederkehrende Befunde. Die Aftermembran stellt einen vom Ectoderm ausgehenden, vom lateralen Mesoblast meist deutlich gesonderten ausgesprochenen Zellstrang vor, der sich dem Entoderm bis zur Berührung nähert. Dieser Strang sendet eine Zellmasse nach hinten, die gegen das ausserembryonale Cölom vordrängt und das Mesoderm beutelartig gegen das Cölom vorstülpt (S. 105). Der Zellpfropf wird also aus dem Primitivstreifengebiet in das Gebiet der mesodermalen Allontoiswucherung vorgeschoben und ist gegen das ausserembryonale Cölom hin nur durch eine dünne Schicht Mesoderm abgegrenzt (S. 111). Im einzelnen lagen einige Variationen vor. Die auffälligste Abweichung bestand darin, dass die Zellwucherung, welche den Primitivstreifen über die Aftermembran hinaus fortsetzt, nicht

gegen das Cölom vorspringt, sondern sich dem Ectoderm anschmiegt (S. 159). Verschiedentlich erwähnt Keibel das Vorkommen von Chromatintropfen oder -bröckeln in dem Gebiet der Aftermembran (S. 109/110). Ältere Embryonen — geschildert werden solche mit 2 bis zu solchen mit 13 Urwirbeln — zeigen eine ziemlich breite Berührungsfläche. Nur bei den jüngsten ist noch eine kurze zapfenartige Ectodermbildung vorhanden, später ist die Berührung der kaum oder nicht verdickten Grenzblätter eine flächenhafte.

Über den Hund finden sich nähere Angaben bei Bonnet (1901). Bei Embryonen von 8—10 Urwirbeln, also relativ spät, tritt nach Bonnet (S. 273) nahe dem hinteren Ende des Urmundrinnenrestes eine sehr deutliche Cloakenhaut auf. In der bekannten Weise löst sich das Mesoderm rings um eine längliche Ectodermverdickung ab, deren untere Fläche durch eine feine Spalte von einer ihr kongruenten Verdickung des Entoderms getrennt ist. Hinter der Cloakenhaut findet sich stets noch ein seichter, sehr kurzer Rest der Urmundrinne. Einen der Bildung der Cloakenhaut vorangehenden Ectoderm und Entoderm verbindenden Epithelstrang wie beim Schafe (oder Kaninchen) hat Bonnet beim Hunde nicht finden können. Der Ort der Entstehung der Cloakenhaut am Ende der Urmundrinne oder etwas vor diesem ist nach Bonnets Meinung gleichgültig, da der ganze Rest der Urmundrinne schliesslich entweder in der an Grösse zunehmenden Cloakenhaut oder der ventralen Urmundlippe aufgeht. In der Cloakenhaut (S. 273) finden sich zahlreiche sich intensiv färbende Tröpfchen von verschiedener Grösse (Fig. 49 u. 54). Bonnet nennt sie chromatophile Körner. Dieselben hat Bonnet auch in der Cloakenhaut des Schafes gefunden und abgebildet. Strahl hat sie in der Wand des Augenbechers und andere Autoren in anderen Organanlagen nachgewiesen. Stets fanden sie sich nach Bonnet an Stellen, wo zahlreiche Mitosen unverkennbar eine rege Wachstums-

energie durch Zellteilung markieren, und sie dürfen daher nach seiner Meinung wohl als Ausdruck lebhaften Stoffumsatzes betrachtet werden. Wir kommen auf diese Körner noch einmal zurück.

Es folgen nun einige Angaben über die erste Anlage der Cloakenmembran beim Menschen.

Bei v. Spees (1896) Embryo Gle, der noch keine Ursegmente aufweist, liegt die Stelle, an der sich die Ecto-Entodermverbindung finden müsste, noch an der Dorsalseite. Der Medianschnitt (Fig. 1) zeigt jedoch, dass hier im Bereich des Primitivstreifens eine solche Verbindung nirgends vorhanden ist.

Bei dem Petersschen (1899) Embryo erwähnt v. Spee, der die Beschreibung der Keimanlage geliefert hat, keine Ecto-Entodermverbindung, man müsste denn auf eine solche beziehen die Bemerkung: „Nur an einem (cranialen?) Ende scheint der zellige Teil des Mesoblastes nicht ganz die Medianlinie zu erreichen“ (S. 11).

Herzog (1909) macht keine Angaben, die sich auf die Anlage eines solchen Gebildes bei seinem Embryo deuten liessen.

Frassi (1907) bildet dagegen eine Ecto-Entodermverbindung ab bei einem menschlichen Embryo, der ebenfalls noch keine Urwirbel zeigte. Die Länge des Keimschildes beträgt 1,17 mm. Sein Alter wird auf weniger als 10 Tage geschätzt. In seiner Entwickelung steht er zwischen den Speeschen Embryonen Herff und Gl. Die Berührungsstelle der beiden Grenzblätter liegt an der Dorsalseite und ist flächenhaft; Ecto- und Entoderm sind deutlich von einander getrennt.

Ebenso ist eine ausgesprochene Ecto-Entodermverbindung bei dem neuerdings von O. Grosser (1913) beschriebenen menschlichen Embryo vorhanden. Der Primitivstreifen dieses Embryos, der in seinen allgemeinen Formverhältnissen dem Typus des Speeschen Embryos Gle folgt, geht „am caudalen

Ende in einen streifenförmigen medianen Zusammenhang von Ecto- und Entoderm über, der sich bis in den Haftstiel und den Anfang des Allantoisganges verfolgen lässt, die Cloakenmembran" (S. 656).

Bei einem noch nicht beschriebenen, im Besitze von Strahl befindlichen menschlichen Embryo, der noch keine Urwirbel zeigt, ist in der Caudalgegend das Mesoderm in der Medianebene beträchtlich dünner und weniger zusammenhängend als seitlich davon. An einer kleinen Stelle berühren sich hier die beiden Grenzblätter. Es ist möglich, dass es sich hier um die erste Anlage der Ecto-Entodermverbindung handelt. — Bei dem Embryo Strahl-Beneke (1910) zeigen die Schnitte durch das Hinterende nur schwer zu deutende Bilder, so dass über die uns hier interessierende Bildung nichts Sicheres zu erkennen ist.

Mit Hilfe der angeführten Untersuchungen sind wir imstand, uns ein für die Säuger im allgemeinen gültiges Bild von der frühsten Ecto-Entodermverbindung zu machen. Was die Entstehungsweise anbelangt, so schloss, wie bereits erwähnt, schon Koelliker daraus, dass jene beim ersten Entstehen des Primitivstreifens nicht vorhanden ist, dass sie keine primitive sei. Strahl vermutete in einer Verdickung des Entoblasts an jener Stelle, wo bald darauf die Ecto-Entodermverbindung auftritt, die erste Anlage derselben. Durch eine Loslösung des Mesoblasts am Boden des Primitivstreifens kommt es sodann zur Berührung der beiden primären Keimblätter. Giacomini meint, dass die Einsenkung des Ectoderms das darunterliegende Mesoderm an jener Stelle beseitigte. Tourneux nennt beim Kaninchen als Ursache das Schwinden des Mesoderms. Nach Anderssons Meinung wird jener Epithelstrang durch Verdickung des Ecto- und Entoderms hervorgerufen (S. 21). Sodann sagt er, dass der Darm durch Ausbuchtung seiner Wand das Mesoderm zur Seite schiebt, wonach es also das Entoderm ist, was

die Verbindung mit dem Ectoderm verursacht (S. 21). Für diese Auffassung haben wir keine Anhaltspunkte an unseren Präparaten gefunden. Endlich meint er, dass aller Wahrscheinlichkeit nach die Ecto-Entodermverbindung, oder wie er es nennt, der Koellikersche Strang durch die Tätigkeit des Entoderms entstände (S. 69). Nach unserer Untersuchung ist es bei der Ratte allein oder doch in erster Linie das Schwinden der mesodermalen Elemente des Primitivstreifens, welches jene Berührung herbeiführt. Unter Schwinden verstehen wir dabei nicht etwa ein Zugrundegehen der mesodermalen Zellen, sondern ein Verdrängtwerden oder Ausweichen derselben nach den Seiten hin. Möglicherweise wirkt hierbei die Ausbildung der hinteren Darmbucht und eine geringe Verdickung des Ecto- und Entoderms mit. Für das Kaninchen und die Ratte ist also festgestellt, dass die Ecto-Entodermverbindung sicher eine sekundäre, durch Schwinden des Mesoderms herbeigeführte Erscheinung ist, und vermutlich gilt dies auch für andere Säuger.

Auf die Tatsache, ob die Ecto-Entodermverbindung seitlich mit dem Mesoderm in Verbindung steht oder nicht, worauf von verschiedenen Beobachtern wiederholt hingewiesen wird, sind wir nicht näher eingegangen, da sie uns keine Bedeutung zu haben scheint. Es handelt sich nach unserer Meinung dabei um Erscheinungen, die bei dem allmählichen Schwinden des axialen Mesoderms auftreten müssen und die zur Loslösung des seitlichen Mesoderms von der Ecto-Entodermverbindung führen.

Die Gestalt dieser Ecto-Entodermverbindung ist nach Schilderung der Autoren entweder die eines Epithelstranges, oder es handelt sich um eine flächenhafte Berührung. Bildet sie einen Strang, so ist nach Angabe der Beobachter oft eine Verschmelzung des Ectoderms und Entoderms vorhanden. Dies wird beschrieben vom Kaninchen, vom Schaf und vom Meerschweinchen. Einen Strang ohne Verschmelzung zeigt nach Keibel das Schwein, sowie im ganz frühen Stadium Cavia. Eine flächen-

hafte Berührung findet sich beim Kaninchen nach Tourneux, beim Hund nach Bonnet, bei der Ziege nach Tsukaguchi, beim Menschen nach der Figur, die Frassi zur Monographie seines sehr jungen menschlichen Embryos gibt, und nach meinen Beobachtungen bei der Ratte. Mein Befund über dieses Objekt weicht in diesem Punkte von dem Anderssons ab. Dieser Autor beschreibt, wie wir gesehen haben, einen zusammenhängenden Epithelstrang, während meine Präparate stets nur eine flächenhafte Berührung der beiden Grenzblätter zeigen. Für später auftretende Fragen, z. B. für die Herkunft des Epithels des Sinus urogenitalis, ist es von Bedeutung, schon bei diesen frühen Stadien festzustellen, ob bei der Ecto-Entodermverbindung nur eine Berührung oder eine Verschmelzung beider Blätter vorliegt. In letzterem Falle würde es zu einer Vermischung ecto- und entodermaler Elemente kommen können, und ob diese bei einer event. nachher eintretenden Trennung wieder rückgängig gemacht oder bestehen bliebe, würde man nicht unterscheiden können. Wir möchten übrigens vermuten, dass bei einer Nachuntersuchung oben genannter Objekte auch bei dem einen oder anderen derselben nur eine Berührung der beiden Grenzblätter konstatiert werden wird, wo man jetzt eine Verschmelzung annimmt. Letztere wird nämlich leicht durch Schrägschnitte vorgetäuscht. Nur genaue Quer- oder Medianschnitte sind hier massgebend.

Erwähnt sei noch, dass beim Kaninchen von verschiedenen Beobachtern an der Ectodermseite ein kleines Grübchen beschrieben wird, das schon bei Oberflächenbetrachtung die Lage der Ento-Ectodermverbindung erkennen lässt. Darüber, ob an jener Stelle die beiden sich berührenden Keimblätter verdickt sind, lauten die Angaben auch bei demselben Objekt verschieden.

Gleich von dem ersten Beobachter jener Ecto-Entodermverbindung, Koelliker, waren Spuren eines Kanals in dem

Epithelstrang gefunden worden. Daraufhin sprach Bonnet die Vermutung aus, dass man es hier mit einem den Primitivstreifen durchsetzenden Kanal zu tun habe, der wie der Neuroporus ein Rudiment des Blastoporus vorstelle. Er schlug für diese Bildung die Bezeichnung Afterkanal oder Afterblastoporus vor. Das Vorhandensein jenes Kanals bestätigte kurz darauf Giacomini. Bei anderen Säugern ist jener Kanal noch nicht gefunden worden.

Was den Ort betrifft, an dem die Ecto-Entodermverbindung zuerst auftritt, so stimmen alle Untersucher darin überein, dass dieselbe an der Dorsalseite am hinteren Ende des Primitivstreifens gelegen sei.

Um das zeitliche Auftreten der Ecto-Entodermverbindung und den Entwickelungsgrad der Embryonen zu jener Zeit vergleichen zu können, führen wir hier zusammenfassend an, dass dann die Zahl der Urwirbel beträgt beim Kaninchen 3—5, bei der Ratte 6—7, bei Cavia 0—3, beim Schwein 0, bei der Ziege 0—5, beim Schaf 2, beim Hund 8—10, beim Menschen 0—?.

Wie man sieht, bestehen in bezug auf das erste Stadium der Ecto-Entodermverbindung bei verschiedenen Säugern gewisse Verschiedenheiten. Geklärt und gedeutet können diese erst werden, wenn noch mehr Formen untersucht sein werden. Als feststehend kann angesehen werden, dass bei Vertretern der Carnivora, Rodentia, Artiodactyla und beim Menschen schon sehr frühzeitig an der Dorsalseite des Embryos am Caudalende des Primitivstreifens eine später zur Cloakenmembran Beziehungen gewinnende Ecto-Entodermverbindung auftritt.

II. Wanderung der Ecto-Entodermverbindung an das abgerundete Caudalende des Embryos.

Verfolgen wir nun die weitere Entwickelung der Ecto-Entodermverbindung, so sehen wir, wie diese infolge der Verände-

rungen am hinteren Embryonalende beim Rattenembryo mit 9 Urwirbeln an das abgerundete Caudalende gelangt, dabei aber ihre Lage am Gipfel der hinteren Darmbucht beibehält. Jetzt fand sich bei 2 von 10 Embryonen mit 8—10 Urwirbeln an jener Stelle ein kleines Grübchen an der freien Oberfläche, das somit bei der Ratte etwas später aufzutreten scheint als bei anderen Säugern. Das Ectoderm ist deutlich zweischichtig und zeigt radiär zum Grübchen gestellte Zellen.

Diesem Stadium dürften die Kaninchenembryonen Strahls mit 11 und 13 Urwirbeln entsprechen, doch liegt bei diesen die Ecto-Entodermverbindung noch ausgesprochen dorsal, ist breiter, beide Keimblätter sind verdickt. Ein Grübchen wird nicht erwähnt (Fig. 10 u. 11).

Ungefähr denselben Entwickelungsgrad zeigen auch die Schafembryonen mit 10 Urwirbeln bei Bonnet. Die Aftermembran hat hier an Ausdehnung zugenommen. Das Ectoderm scheint mit dem Entoderm zusammenzuhängen. In beiden Epithelblättern finden sich massenhaft Chromatintropfen, eine Erscheinung, auf die wir später eingehen werden.

III. Verlagerung der Ecto-Entodermverbindung an die Ventralseite.

Bei Rattenembryonen mit ca. 12 Urwirbeln gelangt nun die Ecto-Entodermverbindung durch stärkeres Wachstum der dorsalen Partien des Embryos - einer Erscheinung, die in ihrem weiteren Verlauf zur Einrollung des Caudalendes des Embryos führt — an die Ventralseite (Fig. 14 u. 19). Die Ecto-Entodermverbindung hat an Ausdehnung etwas zugenommen, ist vorgewölbt und besteht aus einem dreischichtigen Ectoderm und einschichtigen Entoderm, die beide deutlich voneinander getrennt sind.

Dieses Stadium entspricht dem Rattenembryo Anderssons von 2,5 mm Steissnackenlänge. Es unterscheidet sich

Wlst
Hgl
Mdr
Hgl
Mdr
Klohk
Ent
Klo
Mas
Klo
Klo
Hgl

unser Befund von dem seinigen nur dadurch, dass bei unseren Präparaten sich das verdickte Ectoderm deutlich von dem einschichtigen Entoderm trennen lässt, während Andersson hier eine zusammenhängende Zellmasse darstellt.

Ganz ähnliche Verhältnisse finden sich bei einem neuntägigen Kaninchen, wie es Strahl (S. 163) schildert, und von dem er einen Längs- und Querschnitt (Fig. 12 und 13) abbildet. Auf die von ihm hier erwähnten, zwischen dem Ecto- und Entoderm liegenden Zellen, von denen Strahl nicht sagen konnte, wohin sie gehören, wollen wir weiter unten eingehen.

In welcher Weise bei Schafembryonen die weiteren Veränderungen sich vollziehen, beschreibt Bonnet (Arch. S. 93) bei solchen mit 12—23 Urwirbeln und einem Alter bis 18 Tage 6 Stunden. Zu dieser Zeit tritt die Ventralverlagerung der Ecto-Entodermverbindung ein. Es geschieht dies durch den in dorsoventraler und sagittaler Richtung zunehmenden Endwulst, wodurch die Aftermembran zuerst caudalwärts und dann allmählich immer mehr ventral in die definitive Afterregion verlagert und schliesslich von dem aus dem Endwulst hervorgehenden Schwänzchen überwachsen wird. Bei älteren Schafembryonen von 24 Tagen fand Bonnet (S. 94) den Durchbruch der Aftermembran in der von Koelliker und Strahl geschilderten Weise sich anbahnen. Die Aftermembran besteht auch um diese Zeit nur aus den beiden jetzt in ihren gegenseitigen Grenzen allerdings verwischten Epithelblättern. Niemals fand sich dazwischen Mesoblast wie Mihalcovics angibt.

Ein gleiches Verhalten, das er als erste Andeutung der definitiven Aftermembran bezeichnet, fand Keibel bei einem Meerschweinchenembryo, der von einem Tier stammte, welches 16 Tage 18 Stunden vorher geworfen hatte. Der verdickte Ectoblast der Aftermembran hängt seitlich noch mit dem Mesoblast zusammen, ein Beweis, dass die Aftermembran im Bereich

des Primitivstreifens liegt. Die Lage derselben entspricht ungefähr der des ehemaligen Ectoblaststranges.

Wie man sieht, ist bereits bei mehreren Säugern (dem Schaf, Kaninchen und der Ratte) verfolgt worden, in welcher Weise die dorsal angelegte Ecto-Entodermverbindung auf die Ventralseite des Embryos gelangt. Ausdrücklich verneint wird dieser Vorgang für das Meerschweinchen, bei dem die Cloakenmembran als ein Novum und unabhängig von dem dorsalen Ectoblaststrang entstehen soll.

IV. Erste Anlage der Cloake; hügelartige Vorwölbung der Ecto-Entodermverbindung; Auftreten von Glycogentröpfchen.

Durch Erweiterung des Endabschnittes des Darmes kommt es bei der Ratte bei Embryonen mit ca. 16 Urwirbeln zur ersten Anlage der Cloake. Es erweitert sich aber nicht etwa nur der Teil des Darmes, der ventral-median von der Ecto-Entodermverbindung nach aussen abgeschlossen ist, sondern ein viel grösseres Stück, nämlich der ganze Enddarm bis zum Nabel (Fig. 8). Die Ecto-Entodermverbindung buchtet sich über die Körperoberfläche vor, was früher nur angedeutet war. Hierdurch wird ein kleiner Hügel hervorgerufen, mit Hilfe dessen es jetzt möglich ist, schon äusserlich bei Lupenbetrachtung die Lage der Ecto-Entodermverbindung zu erkennen (Fig. 1). An dieser Stelle bildet die Kloake eine kleine Ausbuchtung. Die Ecto-Entodermverbindung liegt noch durchaus am Körperende und ist von geringer Ausdehnung, so dass sie noch relativ weit vom Leibesnabel entfernt ist. Cranial von ihr bis zum Nabel liegt Mesoderm mit Gefässen zwischen dem Ecto- und Entoderm. Die Verdickung des Ectoderms ist fast verschwunden. Dadurch dass sich dieser älteste Teil der Ecto-Entodermverbindung sie wächst später noch bedeutend in die Länge — hügelartig

vorwölbt, sind wir imstande, ihn auch in späteren Stadien mit Sicherheit wiederzuerkennen und sein Schicksal zu verfolgen.

Bemerkenswert ist das Auftreten von Glycogentröpfchen in der Ecto-Entodermverbindung bei Embryonen dieses Stadiums. Zuweilen treten dieselben schon noch früher auf. Sie werden noch bei den ältesten Stadien, die in dieser Abhandlung beschrieben werden, gefunden und lassen sich fast in allen unseren Serien nachweisen. Bei einigen fehlten sie jedoch vollständig. Hier liegt die Vermutung nahe, dass die Behandlung der betreffenden Embryonen das Glycogen zum Verschwinden gebracht hat. Zum Nachweis des Glycogens verwandten wir die Bestsche Färbung, aber auch mit gewöhnlichem Karmin gefärbte Schnitte lassen die Glycogentröpfchen erkennen. Jene von Disse (1905 S. 497) und Bonnet beobachteten Körnchen und Tröpfchen, die von letzterem Autor, wie bereits erwähnt, chromatophile Körner genannt werden, sind danach unzweifelhaft Glycogentröpfchen. Wenn Disse sagt, sie kämen in anderen Regionen nicht vor und seien für die Cloakenmembran charakteristisch, so ist dies jedoch nicht ganz richtig. Man darf nur sagen, die Ecto-Entodermverbindung sei eine Prädilektionsstelle für Glycogen. Wir fanden nämlich in jener Gegend Glycogentröpfchen, wenn auch seltener, auch an anderen Stellen des Cloakenepithels, z. B. an der Mündung der Wolffschen Gänge, spärlicher im Lumen der Cloake und aussen auf der Cloakenmembran aufliegend und im Epithel des Schwanzdarms. So massenhaft wie in der Herzwandung war aber das Glycogen niemals in der Cloakenmembran anzutreffen.

Diesem Stadium dürfte ungefähr der von Keibel beschriebene Meerschweinchenembryo von 2,4 mm grösster Länge und einem Alter von 18 Tagen $2^1/_2$ Stunden entsprechen. Es fand sich bei ihm caudal von der Aftermembran deutlich Primitiv-

streif. Der Ectoblast, der seitlich zum Teil mit dem Mesoderm zusammenhing, war verdickt.

Während der jüngste von Pohlman (1911, S. 3) berücksichtigte menschliche Embryo (2,1 mm) in der Hauptsache die gleichen Entwickelungsverhältnisse zeigt, ist bei ihm bemerkenswerter Weise noch keine Cloakenmembran vorhanden, vielmehr ist die Cloake von allen drei Keimblättern begrenzt. Zum ersten Male begegnet Pohlman einer Cloakenmembran bei einem Embryo von 3,5 mm (Male 164). Danach kommt dieser Autor zu der Ansicht, dass sich beim Menschen die Cloakenmembran erst bilde nach Bildung der Cloake, wenn jene Gegend bereits ventral liegt, eine Ansicht, die wir nach dem oben Gesagten nicht teilen können.

V. Erste Anlage des Schwanzdarmes; Längenzunahme der Ecto-Entodermverbindung; Auftreten der Medianrinne; Bildung der Cloakenplatte nach Andersson.

Eine grössere Veränderung bringt nun die Anlage des Schwanzdarmes mit sich, die Hand in Hand mit dem Auftreten der Schwanzanlage geht, wie dies Rattenembryonen mit 23 Urwirbeln schon deutlich erkennbar zeigen (Fig. 2). Die Schwanzanlage bildet sich durch Auswachsen des Caudalendes des Embryos. Dabei wird auch das blinde Ende der Cloake, das durch die Ecto-Entodermverbindung mit dem Ectoderm des Schwanzes fest verbunden ist, zu einem zuerst noch sehr weiten und gegen die Cloake in keiner Weise abgegrenzten Schwanzdarm ausgezogen, der, wie aus dem Gesagten hervorgeht, median-ventral dem Ectoderm anliegt (Fig. 9). Die Untersuchung von Zwischenstadien lässt deutlich erkennen, dass der caudale, den Hügel bildende, nach aussen durch die Ecto-Entodermverbindung abgeschlossene Teil der Cloakenanlage nun

zu dem caudalen Ende des Schwanzdarmes wird, eine Tatsache, die von Wichtigkeit ist, und auf die wir weiter unten (S. 476) zurückkommen werden.

Durch jene Veränderungen nimmt die Ecto-Entodermverbindung an Länge zu (Fig. 20). Letzteres geschieht auch weiter noch dadurch, dass sich das Abdomen in craniocaudaler Richtung verlängert, wobei der in seiner Wand liegende Teil der Ecto-Entodermverbindung mit in die Länge wächst. Endlich schwindet cranial in der Medianebene das Mesoderm, das die ventrale Wand der Cloake von dem Ectoderm trennt, und es legt sich das Entoderm an das Ectoderm an. So reicht jetzt die Ecto-Entodermverbindung cranial bis zum Nabel. — An ihrem Caudalende bildet sie das genannte Hügelchen. Weiter cranial liegt sie am Boden einer Rinne, die wir Medianrinne genannt haben, und die dadurch hervorgerufen wird, dass sich jetzt seitlich von der, einen median verlaufenden Streifen vorstellenden Ecto-Entodermverbindung das Mesoderm stärker hervorwölbt, wozu auch die immer mächtiger werdenden Umbilicalgefässe beitragen. Die Ecto-Entodermverbindung ist caudal breit und verschmälert sich nach dem Nabel hin sehr beträchtlich. Zwischen den beiden Blättern derselben liegen vereinzelte Mesodermzellen, die bei der Weiterbildung der Ecto-Entodermverbindung hier liegen geblieben sind (Fig. 20). Danach nehmen wir an, dass die von Strahl beim Kaninchen in jüngeren Stadien an jenem Ort gefundenen Zellen ebenfalls dem Mesoderm entstammten.

Zum Vergleich ist hier Anderssons Rattenembryo von 3,1 mm Steissnackenlänge (S. 5) heranzuziehen, da dieser den gleichen Entwickelungsgrad zu besitzen scheint, wie aus der Angabe hervorgeht, dass Anlagen zu den vorderen Extremitäten hervorzutreten beginnen und ausserdem ein kurzer Schwanz nunmehr differenziert sei. Die Rinne am Abdomen nennt Andersson Anourogenitalrinne. Da sich diese Rinne auch bei etwas älteren Embryonen auch am Schwanz findet und dieser

Abschnitt der Rinne niemals zum Anus und Urogenitalhöcker in Beziehung tritt, so scheint uns jener Name nicht ganz passend. Wir haben sie daher mit dem indifferenten Namen Medianrinne bezeichnet. Einen Schwanzdarm erwähnt Andersson nicht, doch muss er vorhanden gewesen sein, da ja der Schwanz selbst vorhanden ist.

Näher einzugehen ist auf Anderssons Angabe (S. 5) über eine zu dieser Zeit auftretende Veränderung an der Cloakenmembran, die zur Umwandlung derselben in die Cloakenplatte führen soll. Auf einigen der cranialen Querschnitte durch jene fand er eine eigentümliche Differenzierung in derselben. Die lateralen Zellen der Cloakenmembran traten bedeutend kräftiger als die medianen hervor, die sich als abgestorben erwiesen. Diese abgestorbenen und zerfallenden Mittelzellen werden von den lebenskräftigen Seitenzellen hinausgedrängt. Letztere legen sich dann fest gegeneinander und schliessen die Öffnung. An solchen Stellen ist nun keine breite, im Niveau der Körperoberfläche gelegene membranartige Aneinanderlagerung von Ecto- und Entoderm mehr vorhanden, sondern nach Anderssons Auffassung eine schmale, in der Medianebene stehende Platte, in der die beiden genannten Blätter ineinander übergehen. Diese Bildung nennt Andersson Cloakenplatte.

Diese Beobachtungen Anderssons können wir in keiner Weise bestätigen. Ein Zugrundegehen der mittleren Zellen der Cloakenmembran haben wir trotz der grossen Zahl untersuchter Serien niemals gesehen. Dass der craniale Teil der Cloakenmembran schmaler ist als der übrige, erklärt sich nach unserer Meinung in folgender Weise. Die Verlängerung der Cloakenmembran in cranialer Richtung erfolgt wie gesagt zu dieser Zeit durch das Schwinden des zwischen dem Ecto- und Entoderm gelegenen Mesoderms. Es schwindet nun aber das Mesoderm in der Regel nur in der Medianebene und lässt also von

vornherein nur eine ganz schmale Verbindung zwischen Ecto- und Entoderm zustande kommen, während es dicht seitlich davon an Masse zunimmt und das Ectoderm vorwölbt. Würde die Verschmälerung der Cloakenmembran tatsächlich durch ein Ausstossen der Mittelzellen herbeigeführt, so müsste sich dieser Vorgang bei jedem Embryo, bei dem sich an einen breiteren Teil der Ecto-Entodermverbindung ein schmalerer anschliesst — und das ist bei jedem Embryo dieses und der folgenden Entwickelungsstadien der Fall — nachweisen lassen. Wir haben das aber bei keinem gefunden. Wir können daher auch das Verschmelzen des seitlichen Ectoderms der Cloakenmembran mit dem Entoderm derselben, wie es Andersson in seiner Fig. 3 b wiedergibt, nicht anerkennen. Auch bei anderen Säugern und beim Menschen ist derartiges bisher nicht beobachtet, was natürlich kein Beweis gegen das Vorkommen jenes Prozesses bei der Ratte sein würde. Die tiefe Medianrinne, wie sie Andersson in seiner Figur 7 d wiedergibt, und die er durch Ausstossung der Mittelzellen entstanden erklärt, wird nicht durch einen derartigen Prozess, sondern durch Zunahme des Mesoderms, das ventral vom Schwanzdarm und Cloake nach der Medianebene vorwächst und zugleich seitlich von der Medianebene das Ectoderm vorwölbt, hervorgerufen.

Auf eine Schwierigkeit in seiner Auffassung macht Andersson (S. 30) selbst aufmerksam. Er sagt, dass die Abgrenzung, die er bezüglich der Cloakenmembran und Cloakenplatte vornimmt, nicht auch mitunter ihre Misslichkeiten mit sich bringen könne. Noch ehe sich der Ano-Urogenitalhöcker ausbilde, würde nämlich die Cloake und besonders ihr cranialer Teil so gegen das ventrale Ectoderm niedergepresst, dass wieder eine breite membranähnliche ecto-entodermale Verbindung an Stelle einer typisch niedrigen Cloakenplatte entstehe. Man könne einwenden, sagt er, dass hierfür die Bezeichnung Cloakenmembran passender wäre als Cloakenplatte. Trotz-

dem hält er es für zweckmässig, diese Bildung als membranähnliche Cloakenplatte zu bezeichnen, um nicht noch einen neuen Terminus einführen zu müssen. Ein Unterschied zwischen der Cloakenmembran und der membranähnlichen Cloakenplatte bestehe betreffs der Zeit des Auftretens und des Baues beider Bildungen. Die späteren zeigten nicht die typische Stärke, die die Membran charakterisiere, da sie nur aus nichtverdicktem Ecto- und Entoderm bestehe.

Hierzu möchten wir folgendes bemerken. Was die von Andersson erwähnte Tatsache betrifft, dass auch bei älteren Embryonen die Ecto-Entodermverbindung am cranialen Ende breit und membranartig sei, so haben wir diese Erscheinung ebenfalls beobachtet und im ersten Teil unserer Untersuchung bei dem Embryo mit 32 Ursegmenten erwähnt. Wir glauben nun aber nicht, dass diese sekundär aus einer schmalen Verbindung durch Niederpressung hervorgegangen ist, sondern nehmen an, dass bei den betreffenden Embryonen die Ecto-Entodermverbindung sich von vornherein breit und membranartig gebildet hat, indem das mesodermale Gewebe sich weiter lateral als gewöhnlich zurückzog. Für unsere Auffassung spricht, dass man bei manchen Embryonen Übergangsformen, nämlich eine mittelbreite Verbindung antrifft. — Auch was Andersson über den Bau beider Bildungen sagt — die spätere Bildung bestehe aus unverdicktem Ecto- und Entoderm und zeige nicht die typische Stärke der früheren — können wir nicht gelten lassen. Die später noch vorhandene Cloakenmembran, die Andersson membranähnliche Cloakenplatte nennt, hat nach unseren Befunden denselben Bau wie die früh vorhandene Cloakenmembran, was nach unserer Auffassung selbstverständlich ist, da diese ja mit jener identisch ist.

Fragt man, wie Anderssons Befunde zu erklären sind, so lassen sich folgende Vermutungen aufstellen. Zuerst ist die Möglichkeit zuzugeben, dass ausnahmsweise ein derartiger Pro-

zess vorkommt, und dass Andersson ihn zufällig angetroffen hat. Vielleicht aber handelte es sich bei den Präparaten, die eine Ausstossung der Mittelzellen zeigten, um nicht ganz tadelloses Material. Sagt doch Andersson selbst (S. 67), sein Material sei nicht im Hinblick auf eine histologische Untersuchung präpariert worden. Oder aber könnte man daran denken, dass jene Bilder, die die Zellausstossung zeigen, durch Schrägschnitte hervorgerufen wurden. Wir erhielten wenigstens mehrfach Bilder, wie Andersson sie in seiner Figur 7c wiedergibt, bei der vor der Cloakenmembran ein ausgestossener Zellhaufen zu liegen scheint, wenn bei Querschnitten durch das Abdomen ein mit jenem zusammenhängender Flächenschnitt von der Schwanzwurzel abgetrennt wurde. Auf eine sichere Entscheidung müssen wir verzichten. Diese kann natürlich nur die Nachprüfung der Präparate Anderssons selbst liefern. Da wir die geschilderte Zellausstossung Anderssons nicht anerkennen, können wir auch seine auf diese Erscheinung begründete Terminologie nicht gelten lassen. Wir sprechen von einer breiten und schmalen Ecto-Entodermverbindung (s. Andersson S. 32) und verstehen unter der letzteren das, was Andersson Cloakenplatte nennt. Auf die Bildung, die wir Cloakenplatte nennen, werden wir weiter unten eingehen.

Man könnte nun einwenden, dass unsere Bezeichnung als schmale Ecto-Entodermverbindung zwar in den Fällen passe, die Andersson als niedere Cloakenplatte (Fig. 20) bezeichnet und in denen die Cloake auf einer medianventral verlaufenden Linie an dem Ectoderm befestigt ist, nicht aber in solchen, wo nach der Abbildung zu urteilen wirklich eine sagittal gestellte Epithelplatte zwischen Cloake und Ectoderm vorhanden ist, wie in seiner Fig. 21. Hierauf möchten wir erwidern, dass wir Bilder wie die genannte Figur nur dann gefunden haben, wenn die Ecto-Entodermverbindung nicht genau quer, sondern in dorso-ventraler Richtung schräg getroffen war, so dass es sich

also vermutlich auch bei Andersson um einen Schrägschnitt handelt. Die Untersuchung von Sagittalserien, von deren Benutzung Andersson nichts erwähnt, gibt unzweideutigen Aufschluss über die Form und den Bau der Ecto-Entodermverbindung.

Ähnlich wie bei unserem Rattenembryo von 23 Urwirbeln liegen nach Disse die Verhältnisse beim Maulwurfsembryo des entsprechenden Stadiums. In Betracht kommt hier der jüngste Maulwurfembryo von Disse, der nach dem Entwickelungsgrad seiner Cloake runder Querschnitt der Cloake (S. 498) und des Schwanzdarmes (S. 495), der sich deutlich gegen die Cloake absetzt und dem Ectoderm nicht mehr anliegt; die Wolffschen Gänge münden noch nicht in die Cloake den eben geschilderten Rattenembryonen jedenfalls sehr nahe steht. Das Entoderm der dorsalen Wand ist niedrig, das der ventralen beträchtlich höher und am höchsten im Bereich der Cloakenmembran (S. 497 oben). In dieser grenzen sich die beiden Keimblätter überall deutlich voneinander ab, dabei ist das Ectoderm viel dünner als das Entoderm. Auf Disses Angaben über die Dicke und Zahl der Zellschichten in der Cloakenmembran einzugehen, halten wir nicht für nötig, da wir diese Tatsache einmal nicht für sehr wichtig halten und zweitens Anlass haben zu der Annahme, dass den Autoren häufig Schrägschnitte durch die Cloakenmembran vorgelegen haben, die nicht als solche gewürdigt wurden und wodurch eine grössere Dicke der Cloakenmembran vorgetäuscht wurde. Nur genau quer zur Cloakenmembran gelegte Schnitte oder Sagittalschnitte sind hier massgebend. Der Schwanzdarm setzt sich durch eine starke Verengerung des Lumens gegen die Cloake ab (S. 498). Auch Glycogentröpfchen hat Disse gefunden, wie aus der Angabe hervorgeht, dass in das Protoplasma der Entodermzellen, soweit sie der Cloakenmembran angehören, zahlreiche Körnchen eingelagert seien, die sich in Hämalaun stark färben (S. 497).

In bezug auf die Entwickelung der Cloake scheint Keibels (1896 S. 62) erster menschlicher Embryo (Alter 15—18 Tage, 3 mm grösste Länge) zwischen unseren Rattenembryonen von 16 und 23 Urwirbeln zu stehen. Wie die Rekonstruktion und die Querschnitte (Fig. 18—46, Tafel VI) zeigen, ist die Cloake langgestreckt und im grossen und ganzen seitlich komprimiert. Die Wolffschen Gänge haben die Cloake noch nicht erreicht. Die Cloakenmembran ist nicht so lang wie die Cloake. Es liegt cranial vielmehr Mesoderm zwischen ventraler Cloakenwand und Ectoderm. Die Cloakenmembran ist caudal stark vorgebuchtet, mit ihrem cranialen Abschnitt liegt sie in einer Furche zwischen zwei seitlichen Wülsten. Ein beginnender Schwanzdarm ist vorhanden. Sein kleines Lumen fasst Keibel als den letzten Rest des Canalis neurentericus auf (S. 62). In der Cloakenmembran ist das Ectoderm sehr dünn, das Entoderm bildet eine recht dicke Zellmasse. — Ein Vergleich von Keibels Modell mit den Medianschnitten der Rattenembryonen von 23 und 27 Urwirbeln legt mir die Vermutung nahe, dass die ganze caudale Partie der Cloake bei dem menschlichen Embryo die Anlage des Schwanzdarms vorstellt. Dafür scheint uns folgendes zu sprechen. Bei dem menschlichen Embryo ist ebenso wie bei der Ratte eine kleine ventrale Ausbuchtung der Cloake oder, wie wir sagen, der Schwanzdarmanlage vorhanden, die ein äusserlich sichtbares Hügelchen vorwölbt. Die Weiterentwickelung bei der Ratte hat uns nun gezeigt, dass diese Ausbuchtung beim Längerwerden des Schwanzdarms stets an der Spitze desselben liegt. Sie ist also von vornherein als ein Teil des Schwanzdarmendes aufzufassen. Danach wäre also auch bei dem menschlichen Embryo nicht der Rest des Canalis neurentericus, wie Keibel meint, sondern das ganze caudale Ende der Cloake als Schwanzdarmanlage aufzufassen. Sicheres lässt sich hierüber darum nicht sagen, weil der nächstfolgende menschliche Embryo Keibels in seiner Entwickelung bereits zu weit vorgeschritten ist.

VI. Längenzunahme des Schwanzdarms; teilweise Trennung des Schwanzdarms vom Ectoderm; Abgrenzung der eigentlichen Cloakenmembran.

Die fortschreitende Entwickelung führt nun, wie dies bei einem Rattenembryo von 27 Urwirbeln geschildert wurde, zu einer deutlicheren Abgrenzung der Cloake gegen den Darm (Fig. 10). Der Querschnitt durch Cloake und Schwanzdarm ist noch rundlich (Fig. 15). Zugleich mit dem Schwanz wächst der Schwanzdarm bedeutend in die Länge. Dabei bleibt sein caudales Ende mit dem Ectoderm im Zusammenhang, welche Stelle auch jetzt noch äusserlich durch das Hügelchen markiert ist, während er in seinem übrigen Verlauf durch Mesoderm vom Ectoderm getrennt wird. So ist, abgesehen von der Schwanzdarmspitze die Ecto-Entodermverbindung von jetzt an auf das Abdomen beschränkt. Erst diesen auf solche Weise abgegrenzten Teil der Ecto-Entodermverbindung kann man mit Recht Cloakenmembran nennen (Fig. 21). Die Trennung des Entoderms vom Ectoderm geschieht in der Weise, dass das Mesoderm von beiden Seiten her nach der Medianlinie vorwächst. Dabei bleibt der Schwanzdarm in der Medianebene am längsten mit dem Ectoderm im Zusammenhang, während das Mesoderm seitlich davon das Ectoderm vorwölbte. So entstand auch am Schwanz eine Medianrinne, die nach vollständiger Loslösung des Schwanzdarms vom Ectoderm noch eine Zeitlang bestehen bleibt (Fig. 3).

Wie es scheint — genau lässt sich dies nicht bestimmen — zeigt der zweite Talpaembryo von Disse ungefähr dasselbe Stadium wie der Rattenembryo mit 27 Ursegmenten. Bei ersterem haben nämlich wie bei unserem Rattenembryo die Wolffschen Gänge die Cloake erreicht, ohne jedoch mit dem Lumen derselben in Verbindung getreten zu sein (S. 500); die Lichtung der Cloake stellt infolge seitlicher Kompression durch

das wuchernde Mesoderm einen sagittal gerichteten Spalt vor, der sich nur nach der dorsalen Wand mehr erweitert. Die Cloakenmembran ist schmäler geworden. Sie erscheint wie ein schmaler medianer Streifen (S. 502). Ihre Länge gleicht der Länge der Cloake. In ihr sind Ecto- und Entoderm überall zu unterscheiden. Das Entoderm ist hier auch an den Seitenwänden (S. 503) verdickt.

Die im allgemeinen übereinstimmende Gestalt der Cloake und die Ausbildung des Schwanzdarms veranlassen uns, Keibels (1896) zweiten menschlichen Embryo (gr. Länge 4,2 mm, Alter ca. 23 Tage) mit dem Rattenembryo von 27 Urwirbeln zu vergleichen. Die Cloake ist langgestreckt, seitlich komprimiert und geht ohne Grenze in den Schwanzdarm über (S. 69). Die Wolffschen Gänge haben die Cloake erreicht. Die Cloakenmembran liegt mit ihrem cranialen Teil in einer sehr flachen Rinne, die sich nach der caudalen Seite ganz verliert (S. 70). Der Schwanzdarm ist ziemlich beträchtlich entwickelt. Seine Spitze verschmilzt mit Chorda und Medullarrohr. Das craniale Ende der Cloakenmembran liegt nur wenig unterhalb des cranialen Endes der Cloake. Im Bereich der Cloakenmembran ist Ecto- und Entoderm nicht mehr zu unterscheiden (S. 128). Ein Vergleich von Keibels erstem mit dem zweiten Embryo zeigt, dass der letztere in seiner Entwickelung soweit vorgeschritten ist, dass man — wie bereits gesagt wurde — nicht erkennen kann, wo die Ausbuchtung und das Hügelchen am caudalen Ende der Cloakenmembran, das bei dem ersten Embryo deutlich hervortritt, geblieben ist.

Ein ungefähr gleiches Entwickelungsstadium der Cloakenmembran zeigt auch noch der zehnte menschliche Embryo (Strahl) der Normentafel Keibel-Elze mit einer grössten Länge von 4 mm und ca. 30 Urwirbeln. Die Wolffschen Gänge liegen der Cloake an, münden aber noch nicht ein. Nach der Abbildung zu urteilen (S. 30, Fig. 9 q) ist der craniale Teil der

Cloakenmembran bereits in eine Cloakenplatte umgewandelt. Ecto- und Entoderm sind nicht voneinander trennbar.

VII. Einmündung der Wolffschen Gänge in die Cloake; Formveränderung der Cloake; Trennung der Schwanzdarmspitze vom Ectoderm und Bedeutung dieser Erscheinung.

Wie die Rattenembryonen mit 32 Urwirbeln zeigen, wird die vorher einfache Gestalt der Cloake, wie sie der rundliche Querschnitt anzeigte, jetzt so kompliziert, dass nur eine plastische Rekonstruktion eine deutliche Vorstellung davon geben kann. Es prävaliert jetzt der sagittale Durchmesser über den queren. Die Wolffschen Gänge münden nun in die Cloake ein, was auch Einfluss auf die Gestaltung derselben hat. Der Schwanzdarm ist zugleich mit dem Schwanz weiter beträchtlich in die Länge gewachsen (Fig. 11). Auch sein caudales Ende hat sich nun vom Ectoderm abgelöst. Trotzdem ist das Hügelchen, das sein Ende markierte, oft noch infolge einer Mesodermvorwölbung zu erkennen. Caudal vom Ende des Schwanzdarms hat sich eine vom Darm freie Schwanzspitze ausgebildet. Die Medianfurche am Schwanz ist noch erhalten und reicht bis zum Hügelchen. Die Cloakenmembran (Fig. 22) variiert in der Breite. Ungefähr in der Längsmitte derselben findet sich jetzt oft eine Verdickung des Ectoderms. Diese Verdickung erhält sich lange und wird uns noch weiter begegnen. Auf die Loslösung der Schwanzdarmspitze vom Ectoderm ist näher einzugehen. Erinnern wir uns daran, dass dieser Abschnitt der Ecto-Entodermverbindung sich schon frühzeitig durch seine Vorwölbung, die ein äusserlich sichtbares Hügelchen bildet, charakterisierte. Mit diesem Teil war die Ecto-Entodermverbindung an der Ventralseite des Embryos in Erscheinung getreten und diese Verbindung der beiden Grenzblätter war, wie wir gesehen haben,

identisch mit jener frühsten beim Embryo an der Dorsalseite aufgetretenen Ecto-Entodermverbindung, die dann auf die Ventralseite verlagert worden war. Von hier aus hatte sie sich dann durch Schwinden des Mesoderms weiter cranial ausgedehnt, und es war der Teil der Ecto-Entodermverbindung entstanden, den wir jetzt Cloakenmembran nennen. Jener zuerst entstandene Abschnitt aber, der also der Schwanzdarmspitze entspricht, verschwindet, wie wir gesehen haben, wieder, ohne dass aus ihm eine dauernde Bildung hervorgeht. Diese Tatsache ist es, die uns veranlasst hat, jene erste Ecto-Entodermverbindung nicht wie dies andere Autoren getan haben, von vornherein als Cloakenmembran oder Aftermembran zu bezeichnen, denn jene geht bei der Ratte nicht direkt aus ihr hervor. Wie sich dies bei anderen Säugern verhält, ist aus den Angaben ihrer Untersucher nicht zu ersehen, da diese hierauf nicht ihr Augenmerk gerichtet haben.

Möglich ist wohl, dass der geschilderte Vorgang bei der langschwänzigen Ratte deutlicher in Erscheinung tritt als bei kurzschwänzigen Formen. Es scheint mir aber, nach den Figuren zu urteilen, als ob auch letztere sich ebenso wie die Ratte verhielten.

Vielleicht findet sich die geschilderte Erscheinung auch beim Menschen. Jenes kleine Hügelchen bleibt nämlich auch nach Trennung der Schwanzdarmspitze noch erkennbar. Es wird jetzt durch eine Hervorwölbung des Mesoderms gebildet. Nun beschreibt Keibel (1896) bei zwei menschlichen Embryonen (S. 132 und 90) im Alter von 39 bis 51 Tagen ein kleines Höckerchen an der Ventralseite der Schwanzspitze, für das ihm eine Erklärung fehlte. Möglicherweise handelt es sich dort um eine identische Bildung.

Das Auftreten eines Afterkanals, die Hügelbildung und das lange Bestehenbleiben jener Ecto-Entodermverbindung an der geschilderten Stelle lässt die Vermutung aufkommen, dass hier

Verhältnisse vorliegen, die auf einen hier einmal vorhandenen After hindeuten.

Dem von mir geschilderten Rattenembryo mit 32 Ursegmenten entspricht der von Andersson beschriebene Rattenembryo von 4,2 bis 4,9 Steissnackenlänge. Ein Vergleich meiner Angaben mit den seinigen zeigt, dass ich letztere fast in allen Punkten bestätigen und vielfach ergänzen konnte. Die von ihm erwähnten Einzelheiten, wie das Verhalten der Medianrinne, die Länge des Schwanzdarms, die Gestalt der Cloake, die Wolffschen Gänge stimmen mit meinen Beobachtungen überein. Widersprechen muss ich ihm nur auch hier in seiner Erklärung, die er von der Verschmälerung der Ecto-Entodermverbindung durch Ausstossung der Mittelzellen gibt.

Dass die Weiterentwickelung beim Kaninchen sich ähnlich verhält wie bei der Ratte, zeigt der von Strahl beschriebene und abgebildete Kaninchenembryo von 10 Tagen $1^1/_2$ Stunden (S. 164). Wie der Längsschnitt zeigt, steht der Schwanzdarm nicht mehr mit dem Ectoderm in Berührung. An der Cloakenmembran selbst sind beide Keimblätter verdickt. Zwischen beiden ist jedoch noch eine Grenze vorhanden.

Auch der dritte von Disse beschriebene Talpaembryo, bei dem die Wolffschen Gänge offen in die Cloake einmünden, ist wohl mit unserem Rattenembryo von 32 Urwirbeln in der Entwickelung der Cloake etc. gleichzustellen. Disse legt bei diesem Embryo Gewicht auf die Tatsache, dass die dorsale Cloakenwand sich von der Chorda entfernt habe und die Cloake nach der Bauchseite hin verlagert worden sei. Da aber die Cloake von vornherein direkt mit der Bauchfläche durch die Cloakenwand in allernächster Beziehung steht, so vermögen wir jener Konstatierung nicht jene Wichtigkeit beizulegen. Auch bei diesem Embryo erwähnt Disse die stark färbbaren Körner im Protoplasma der Entodermzellen am kranialen Ende der Cloakenmembran, die wir als Glycogentropfen erkannt haben.

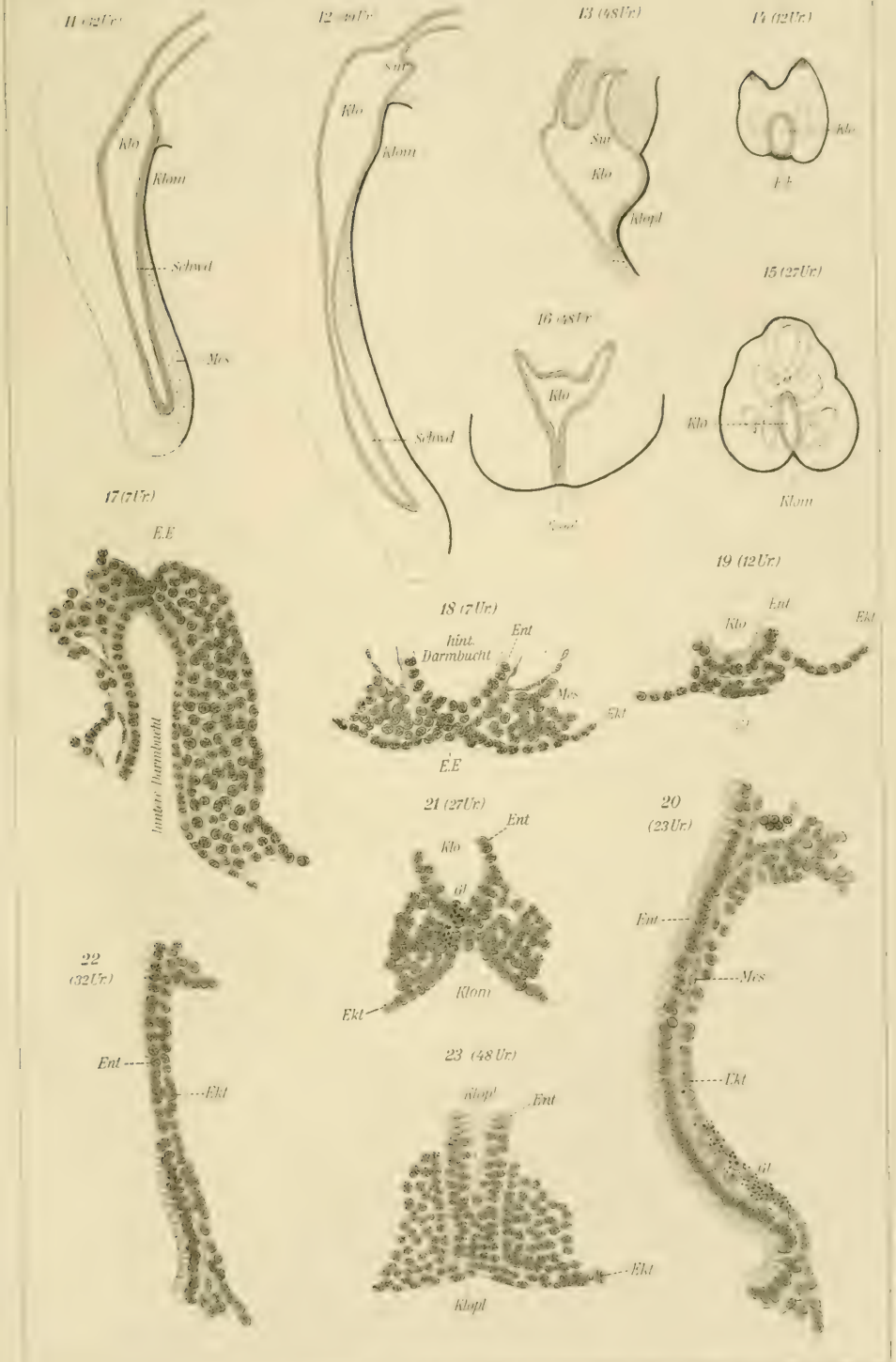
11 (32Ur)
Klo
Klom
Schwd
Mes
12 (48Ur)
Sur
Klo
Klom
Schwd
13 (48Ur)
Sur
Klo
Klopf
14 (12Ur)
Klo
15 (27Ur)
Klo
Klom
16 (48Ur)
Klo
Caud
17 (7Ur)
E.E
hintere Darmbucht
18 (7Ur)
hint. Darmbucht
Ent
Mes
Ekt
E.E
19 (12Ur)
Ent
Klo
Ekt
20 (23Ur)
Ent
Mes
Ekt
Gl
21 (27Ur)
Ent
Klo
Gl
Klom
Ekt
22 (32Ur)
Ent
Ekt
23 (48 Ur)
Klopf
Ent
Ekt
Klopf

Einen gleichen Entwickelungszustand der Cloakenmembran zeigt der von Ingalls (1907) beschriebene menschliche Embryo mit 35 Urwirbeln (4,9 Nackensteisslänge, 4,7 mm Scheitelsteisslänge). Die Cloakenmembran (S. 553) ist in der Flächenansicht spindelförmig gestaltet und ist in ihrer Mitte am dünnsten. Von den zwei sie bildenden Schichten ist die ectodermale die dünnere, obwohl Darmentoderm und Körperectoderm dort, wo sie aneinanderzuliegen kommen, beide eine Verdünnung erfahren. Das Ectoderm besteht also aus einem glatten, einschichtigen, dasEntoderm aus einem niedrigen zweischichtigen Epithel (Fig. 7). Der Schwanzdarm besitzt ebenso wie die Cloake ein verhältnismässig grosses Lumen, das bis in den Bereich des zweiten Coccygealsegments zu verfolgen ist. Die Wände des Schwanzdarms werden gegen das Ende des Schwanzes hin immer unregelmässiger in ihrer Dicke, oft kommt es fast zur Bildung eines dorsalen Kammes und die Grenzen nach aussen werden oft schwer bestimmbar. Noch weiter caudal dringen dichte Massen von Mesodermzellen, die dorsal mit den Urwirbeln zusammenhängen, ventralwärts um den Darm zwischen ihn und das Ectoderm. Der Darm, dessen Wände dicker und dessen Lumen entsprechend kleiner geworden ist, lässt sich dann nicht von dieser Mesodermmasse abgrenzen. An seinem Ende verliert der Darm seine Lichtung und geht mit der Chorda, dem Nervenrohr und dem Mesoderm in eine gemeinsame Zellmasse (Schwanzknospe) über. Die Wolffschen Gänge haben die Cloake erreicht, münden aber nicht in dieselbe ein.

Die Gestalt der Cloake, sowie die Ausbildung des Schwanzdarms veranlassen uns, Keibels (1896) dritten menschlichen Embryo (35 Urwirbel; grösste Länge 6,5 mm, Alter 27 Tage) zu dem Rattenembryo von 32 Urwirbeln oder doch zwischen diesen und den nächstfolgenden zu stellen. Die Cloake ist wesentlich kleiner als beim vorhergehenden menschlichen Embryo Nr. 2.

(S. 73.) Der Schwanzdarm ist gegen die Cloake deutlich abgesetzt, ziemlich lang aber dünn. Die Cloakenmembran ist absolut kürzer geworden. Die Wolffschen Gänge münden in das ventrale Harnblasen-Harnröhrengebiet. Vom unteren Ende der Wolffschen Gänge sprossen die Nierenknospen dorsalwärts hervor. Die Cloakenfurche (unsere Medianrinne) ist geschwunden (S. 74), und es liegt die Cloakenmembran durchaus im Niveau der Körperoberfläche. Der Schwanzdarm zeigt dicht caudal von der Cloake beginnende Rückbildungserscheinungen (S. 131).

VIII. Anlage des Sinus urogenitalis; Auftreten von Rückbildungserscheinungen am Schwanzdarm; erste Anlage des Cloakenhöckers.

Bei Weiterentwickelung des Embryos gewinnt auch die Cloake an Ausdehnung. Sie setzt sich beim Rattenembryo mit 39 Urwirbeln durch ihr grösseres Kaliber deutlich vom Darm ab (Fig. 12). Ihr Epithel ist ein- bis zweischichtig. Als neue Bildung ist an ihrem cranialen Ende ventral vom Darm ein kleiner, zipfelförmiger Fortsatz ausgewachsen, die erste Anlage des Sinus urogenitalis. Der Schwanzdarm hat an Länge zugenommen. Das caudal von ihm entstandene Schwanzstück ist noch länger geworden. Als erste Rückbildungserscheinung an jenem ist es zu deuten, dass sein auf die Cloake folgender Abschnitt ein engeres Lumen zeigt als der übrige Schwanzdarm. Die Cloakenmembran hat an Breite abgenommen. Fast regelmässig ist jetzt die bereits erwähnte lokale Verdickung des Ectoderms in ihrer Längsmitte oder cranialen Hälfte anzutreffen. Dieselbe bleibt lange bestehen und wird zu der bekannten Epithelanhäufung an der Spitze des Phallus. An ihrem caudalen Ende ist die Cloakenmembran am schmalsten. Hier finden sich schon Anfänge der Cloakenplatte, doch soll darauf erst beim nächsten Stadium eingegangen werden, wenn jene Er-

scheinung deutlicher ausgesprochen ist. Dies scheint übereinzustimmen mit dem Befund bei Keibels (1896) viertem menschlichen Embryo (Nl. 9,1 mm; Alter ca. 30 Tage), von dem er sagt (S. 75), dass die Cloakenmembran ziemlich hoch sei, sich also in eine Cloakenplatte umgebildet habe. Dieser Embryo entspricht auch in seiner Allgemeinentwickelung dem Rattenembryo mit 40 Urwirbeln.

Als wichtigste Erscheinung tritt zu dieser Zeit ein Höcker auf (Fig. 4 u. 5), aus dem die äusseren Genitalien und das Perineum hervorgehen. Derselbe führt in der embryologischen Literatur verschiedene Namen. Nur auf einige derselben aus der neuesten Literatur sei eingegangen. Andersson nennt jenen Höcker Ano-Urogenitalhöcker, weil er nicht nur den Geschlechtshöcker vorstellt, sondern aus seinem basalen Teil Damm und Analregion hervorgehen (S. 75). Fleischmann und seine Schüler wenden verschiedene Bezeichnungen für ihn an (orale Afterlippe, Urallippe), bis Fleischmann (1907) als eine Benennung, die besser als die vorher von ihnen benutzten sei, für die Säuger den Terminus Phalloperinealhöcker empfiehlt (S. 579). Wir möchten aus Gründen, die sich später ergeben, die Bezeichnung Genitoperinealhöcker für noch passender halten. Im folgenden werden wir ihn mit seinem alten Namen als Cloakenhöcker oder in abgekürzter Form als Höcker bezeichnen.

Bei Rattenembryonen mit 39 Urwirbeln ist der Höcker bei Oberflächenbetrachtung gerade erkennbar in Gestalt einer flachen Vorwölbung am Abdomen zwischen Nabel und Schwanzwurzel (Fig. 4 u. 5). Derselbe entsteht durch Wucherung des Mesoderms durchaus als eine einheitliche Bildung und nicht durch Concrescenz zweier getrennt entstandener seitlicher Hälften, wie man dies lange Zeit angenommen hat. Mit Entschiedenheit weist Andersson bei seinen Rattenembryonen von 5,1 bis 5,8 mm Steissnackenlänge nach, dass der Ano-

Urogenitalhöcker (S. 33) durch Anwachsen der ganzen präcaudalen Partie und nicht durch Verwachsung zweier wulstförmiger lateraler Partien entsteht. Er beweist dies durch Erörterungen, wie sich bei etwas älteren Embryonen der im Ano-Urogenitalhöcker liegende Teil der Cloake in Wirklichkeit verhält und wie er sich verhalten müsste, wenn ein Zusammenwachsen stattgefunden hätte. — Schon Reichel (Arch. 1893) hatte diesen Entstehungsmodus beim Schwein erkannt. Der Genitalhöcker, sagt er, entsteht — entgegen der älteren und noch neuerdings durch Nagel vertretenen Anschauung — von vornherein als unpaares Gebilde (S. 775). Fleischmann und seine Schüler gehen bei ihren Untersuchungen, bei denen sie mit wenigen Ausnahmen nur Embryonen benutzten, die bereits einen deutlichen Höcker zeigen, nicht näher auf die Bildung desselben ein. Die wenigen Angaben, die sich über diesen Punkt in ihren Arbeiten finden, seien hier angeführt.

Nach Schwarztrauber (1904) erhebt sich die Urodäalregion zwischen Schwanzwurzel und den hinteren Extremitäten bei jungen Embryonen von Schwein und Schaf in Gestalt eines kegelförmigen Zapfens, Urallippe, welcher die Anlage für After- und Urogenitalöffnung, sowie die äusseren Genitalien, d. h. Penis, Clitoris, Scrotum und Labia majora bedeutet (S. 54). Diese Angabe ist für die einheitliche Entstehung des Höckers nicht massgebend, da Schwarztraubers jüngste Embryonen (Schweine und Schafe von 1.4 cm Scheitel-Steisslänge) bereits einen ausgebildeten Höcker zeigen, die Entstehung desselben also an ihnen nicht studiert werden konnte. Letzteres gilt jedoch für Dimpfls (1906) Untersuchung. Dieser Autor sagt: Als ganz neue Bildung tritt bei 22—24tägigen Caviaembryonen an der Hautoberfläche zwischen Schwanz und Nabel die Afterlippe auf, indem eine mediane Partie der Körperwand ventral vorgewölbt wurde (S. 34).

Für den Menschen sprach sich Keibel schon 1896 gegen

eine paarige Anlage des Höckers aus (Arch. S. 140). Robert Meyer (1911) gibt an, dass sich beim menschlichen Embryo von 7 mm grösster Länge die Cloakengegend nach aussen vorzubauschen beginnt als Anlage des sog. Cloakenhöckers (S. 266). Er sagt also nichts Näheres über die Entstehung des Höckers. Nach Felix (1911) stellt der Cloakenhöcker ursprünglich ein paariges Gebilde dar, das auf beiden Seiten der Cloakenmembran liegt (S. 923); der paarige Zustand geht durch die Erhebung der gesamten vorderen Bauchwand in den Unpaaren über. Unter dem genannten paarigen Gebilde versteht Felix die beim menschlichen Embryo, wie auch von uns bei der Ratte beschriebenen Längswülste zur Seite der Cloakenmembran. Die objektiven Befunde, die von Felix erhoben wurden, decken sich also mit denen anderer Autoren und den unsrigen, nur in der Auffassung besteht eine Differenz. Felix betrachtet die seitlichen Wülste als ein Entwickelungsstadium des Höckers, während andere Autoren und wir jene für die Höckerbildung für bedeutungslos halten und die erste Phase der Höckerbildung erst in der unpaaren Erhebung der vorderen Bauchwand erblicken. Die Auffassung von Felix kann leicht missverstanden und als identisch mit der älteren Lehre von der paarigen Anlage des Höckers angesehen werden.

IX. Grössenzunahme des Cloakenhöckers; Verlagerung des ventralen Teiles der Cloake in den Höcker; Verschwinden des Schwanzdarmes; Bildung der Cloakenplatte.

Bei Rattenembryonen mit 48 Urwirbeln hat der Cloakenhöcker schon beträchtlich an Grösse zugenommen und ähnelt bereits einer dreiseitigen Pyramide mit abgerundeter Spitze und Kanten (Fig. 6). Die Medianrinne findet sich jetzt noch sowohl auf seiner cranialen wie caudalen Fläche. Die Ectodermverdickung liegt an der Pyramidenspitze. Sie variiert in

ihrer Grösse. Die Cloake ist dem sich bildenden Höcker gefolgt und liegt nun mit der ventralen Partie ihrer caudalen Hälfte in demselben (Fig. 13 u. 16). Sie hat sich dementsprechend hauptsächlich in dorsoventraler Richtung vergrössert. Der Sinus urogenitalis hat weiter an Ausdehnung gewonnen, das Mesoderm vor seiner ventralen Wand hat an Masse zugenommen. Der Schwanzdarm ist fast ganz verschwunden. Das Lumen der Cloake erscheint sagittal spaltförmig. — Zu dieser Zeit tritt als die Bildung, die uns hier am meisten interessiert, die Cloakenplatte auf (Figg. 16 u. 23). Wie wir im ersten Teil geschildert haben, bildet sie sich dadurch, dass sich die gegenüberliegenden Wände des ventralen schmalen Abschnittes der Cloake von der Cloakenmembran her beginnend auf eine Strecke hin gegeneinanderlegen und miteinander verschmelzen. So entsteht eine epitheliale sagittal gestellte Platte, die in ihrem an der Leibesoberfläche liegenden Abschnitt aus der jetzt schmalen, ehemaligen Cloakenmembran besteht, in dem daran anschliessenden tieferen aus den vereinigten Wänden der Cloake. Sie besteht also aus dem zweischichtigen Oberflächenectoderm — das wie auch sonst von dem einschichtigen Periderm und dem einschichtigen Stratum germinativum gebildet wird — und im übrigen ganz aus Ectoderm. Durch ihren Bau, ihre Genese und die Zeit ihres Auftretens unterscheidet sie sich durchaus von der Cloakenmembran. Es erweist sich daher als zweckmässig, die Bezeichnungen Cloakenmembran und Cloakenplatte, die bisher in verschiedener Weise gebraucht wurden, als feste Termini für zwei ganz bestimmte, unter sich verschiedene Bildungen zu gebrauchen.

Vergleichen wir unsere Beobachtungen mit denen Anderssons, so wären hier seine Rattenembryonen mit einer Steissnackenlänge von ungefähr 6,5 mm (S. 10) heranzuziehen. Auch sein Embryo von 9 mm = 25 mm Totallänge ist hier insofern zu berücksichtigen, als von diesem eine Zeichnung

(Fig. 12) die Entwickelung des Höckers wiedergibt, woraus zu erkennen ist, dass derselbe etwas weiter als unser Embryo von 48 Urwirbeln entwickelt ist. Der Befund bei ersterem stimmt gut mit dem von uns geschilderten überein, nur möchten wir die Höckeranlage nicht als kugelig bezeichnen. Der Urogenitalsinus hat die Gestalt eines breiten dorsoventral zusammengedrückten Ganges. Vom Schwanzdarm sind nur noch unbedeutende Spuren in der äussersten Schwanzspitze zu sehen. Die Querschnittsfigur 26 zeigt, dass bei dem Embryo von 6,5 mm die Cloakenplatte in unserem Sinne sich zu bilden beginnt. Dies Gebilde nennt Andersson „hohe Cloaken-Platte" (S. 36) und beschreibt ihre Entstehung bei Entwickelungsstadien, die auf seinen Embryo von 9 mm folgen, als durch Zusammenpressung der Cloakenwände herbeigeführt. Das Verhältnis der so entstandenen hohen Cloakenplatte zur niedrigen — früheren, durch Ausstossung der Mittelzellen gebildeten — geht aus Andersson's Angabe hervor, wonach er die hohe Cloakenplatte für dieselbe Bildung wie die niedrige hält, welche nur durch Zusammenpressung der Cloakenwände vergrössert worden ist (S. 32). Wir würden hier sagen: die schmale Cloakenmembran ist dadurch, dass sich die einander gegenüber liegenden Wandteile der Cloake, die sich an die Cloakenmembran anschliessen, aneinander gelegt haben, zur Cloakenplatte geworden. Während wir also in bezug auf die Entstehung der „niedrigen Cloakenplatte" Andersson widersprechen mussten, bestätigen wir seine Beobachtungen über die Bildung der „hohen Cloakenplatte".

Entsprechend gestalten sich die Vorgänge bei Talpa, wie uns der fünfte Embryo Disses zeigt. Bei demselben beginnt die Teilung der Cloake; der Schwanzdarm hat die Verbindung mit der Cloake verloren, ist aber noch durch die ganze Länge des Schwanzes zu verfolgen (S. 507), ebenso hat sich bei ihm der Cloakenhöcker gebildet (S. 519), und zwar, wie Disse

betont, als unpaare Vorwölbung der Bauchwand im Bereich der Cloake. Zu dieser Zeit bildet sich bei Talpa auch die Cloakenplatte. Sie entsteht wie bei der Ratte durch Verwachsung der Seitenplatten der Cloake und bildet nun eine sagittal gestellte Epithelplatte. Das Verhalten derselben zur Cloakenmembran ist nun bei Talpa unzweifelhaft dasselbe wie bei der Ratte, doch ist die Auffassung Disses eine andere als die unsrige. Disse lässt auch jetzt noch die Cloakenmembran vor, d. h. ventral von der Cloakenplatte fortbestehen, während nach unserer Auffassung beide ein einheitliches Gebilde, das wir Cloakenplatte nennen, vorstellen. Disses Auffassung geht aus folgenden Sätzen hervor. „Die Cloakenplatte erstreckt sich von der Wand des Sinus urogenitalis bis zur Cloakenmembran. Von dieser selbst ist die Cloakenplatte deshalb schwer zu trennen, weil der entodermale Anteil der Cloakenmembran sich an der Bildung der Platte beteiligt (S. 514). Die Cloakenplatte ist lediglich entodermaler Abkunft; sie geht aus den Seitenwänden des Sinus urogenitalis hervor und bildet sich unabhängig von der Cloakenmembran. Das Entoderm der Cloakenmembran wird in die Cloakenplatte einbezogen (S. 517). — Die Cloakenplatte stösst an die im Integument liegende Cloakenmembran an (S. 520). — Die Cloakenmembran wird durch die Cloakenplatte verstärkt (S. 529). — Mit der Cloakenmembran bleibt die Cloakenplatte auch später nach wie vor in Verbindung (S. 525)." — Gegen diese Auffassung Disses hat auch bereits Andersson, dem wir uns hierin durchaus anschliessen, opponiert (S. 39). Ebenso hat Andersson mit Recht Disses Schilderung über die Richtung, in welcher die Aneinanderlagerung der Cloakenwände zur Bildung der Cloakenplatte erfolgt — sie soll von dem Lumen her beginnen — dahin kritisiert, dass jenes zwar vorkommen könne, aber daraus nicht, wie Disse es tut, gefolgert werden dürfe, dass die Cloakenplatte unabhängig von der Cloakenmembran entstehe. — Auch

betreffs einer anderen Erscheinung möchten wir Disse nicht beistimmen. Er schildert nämlich (S. 515), dass die Entodermzellen, bevor sie sich mit ihren freien Flächen aneinander legen, Ausläufer aussenden, die die Verbindung anbahnen. Bei der Ratte haben wir dergleichen niemals beobachtet. Ähnliche Bilder haben wir freilich zu sehen bekommen, doch handelte es sich dabei stets um Flächenschnitte und die scheinbaren Zellausläufer waren in Wirklichkeit die Grenzen von schräg oder quer getroffenen Zellen.

Über die Bildungsweise der Cloakenplatte seien weiter noch folgende Angaben hier angeführt. Reichel (Würzburger Verhandlungen, 1893) fand bei einem 11 mm langen Schweinsembryo, bei dem der Genitalhöcker im Erscheinen begriffen war, an Stelle der Cloakenmembran ein in der Medianebene stehendes schmales epitheliales Septum, das nach seiner Ansicht durch fortschreitende Teilung und Vermehrung der Zellen aus der Cloakenmembran hervorgegangen ist, und das er Cloakenseptum nennt (S. 9). Das Material des der Cloake benachbarten Teiles des Cloakenseptums wird durch Auseinanderweichen seiner Zellreihen zur teilweisen Wandbildung des späteren Sinus urogenitalis mit verwendet. Nach Reichel entsteht also die Cloakenplatte auf eine andere Weise als wir dies beschrieben haben. Für die Ratte kommt jene Bildungsart sicher nicht in Betracht. Die Anordnung der Zellen in der Cloakenplatte lässt bei der Ratte noch deutlich erkennen, dass jene durch Aneinanderlagerung der Cloakenwände entstanden ist, und wir möchten annehmen, dass dies auch für das Schwein gilt.

Nach Fleischmann (1902) entsteht bei Talpa die Cloakenplatte dadurch, dass die caudale Zone des Urodäums (Cloake) „eine solide Entodermplatte wuchern lässt" (S. 659). Er konnte zu dieser — wie inzwischen Disse ebenfalls an Talpa nachgewiesen hat — irrtümlichen Auffassung gelangen,

weil ihm, wie er selbst sagt, verbindende Stadien fehlten. Richtig erkannte er den Aufbau der Cloakenplatte aus entodermalen Zellen, welche von einer einschichtigen Ectodermlage bedeckt sind (S. 660), und zwar lehrten ihn dies die direkte Untersuchung der Schnitte, an denen oft die Grenze zwischen Ectoderm und Entoderm direkt wahrnehmbar war, wie auch vergleichend anatomische Erwägungen. — Dass die Angaben Fleischmanns so lauten, als ob die Cloakenplatte erst sekundär in Beziehung zum Höcker trete — was, wie wir gesehen haben, nicht der Fall ist — hat bereits Andersson bemerkt. Die betreffenden Sätze lauten bei Fleischmann: „Als Neuprodukt tritt eine solide Wucherung der analen Urodäumwand von flacher, plattenähnlicher Gestalt auf und gewinnt innige Beziehungen zu einem kleinen Höcker der ventralen Körperwand (S. 657). Nachdem die Afterlippe entstanden ist, tritt das Urodäum mit der caudalen Fläche derselben von der Basis bis fast zum Gipfel in untrennbaren morphologischen Zusammenhang" (S. 657). Ebenso sagt Fleischmanns Schüler Dürbeck (1907): „Die Uralplatte legt sich dem caudalen Lippenabfall an." (S. 541.)

Wie sich beim Menschen die uns interessierenden Vorgänge verhalten, darüber geben uns die Untersuchungen von Keibel und Robert Meyer Auskunft. In Betracht kommt hier der fünfte Embryo Keibels (1896) mit einem Alter von 32 bis 33 Tagen (Nl. 11,5 mm). Derselbe zeigt (S. 77) einen deutlichen Geschlechtshöcker; die Teilung der Cloake ist soweit vorgeschritten, dass ein Teil der Harnröhrenanlage bereits gebildet ist. Vom Schwanzdarm ist nur ein zum übrigen Darm in keiner näheren Beziehung stehender Rest vorhanden (S. 131). Statt der Cloakenmembran findet sich jetzt eine in sagittaler Richtung hohe, aber transversal dünne Zellplatte, der man mit Recht den Namen Cloakenplatte beilegen kann. Ectoderm und Entoderm sind in dieser Cloakenplatte nicht mehr abgegrenzt.

Wenn aber kein Ectoderm nachträglich in die erste Anlage der Cloakenmembran eingetreten sei und die Wachstumsenergie in ihren entodermalen und ectodermalen Bestandteilen die gleiche sei, dann überwiegt nach Keibels Ansicht der Anteil des Entoderms bei weitem (S. 129). Cranial endet die Cloakenplatte dicht unter der Spitze des Geschlechtshöckers mit einem kleinen Epithelhöcker. Aus dem Angeführten und den Abbildungen (S. 80) geht hervor, dass hier eine wirkliche Cloakenplatte in unserem Sinne vorliegt, wenn auch Keibel über ihre Entstehung durch Aneinanderlagerung des Cloakenepithels keine Angaben macht.

Nach Robert Meyer besteht die Cloakenmembran — wir würden sagen die Cloakenplatte — beim menschlichen Embryo von 5 mm grösster Länge aus einem mehrschichtigen Entoderm, das aussen von einem einschichtigen Ectoderm bedeckt ist. Auch bei einem Embryo von 7 mm findet er, dass beide Blätter noch deutlich getrennt sind und das etwas verdickte Ectoderm das stärker verdickte Entoderm überzieht. Robert Meyer unterscheidet nicht zwischen Cloakenmembran und Cloakenplatte und gibt auch nicht an, dass die Cloakenplatte durch Zusammenlagerung des Cloakenepithels entsteht.

Endlich ist noch auf die Angabe über die Bildung der Cloakenplatte in einem neueren Lehrbuch der Entwickelungsgeschichte, dem von Broman, hinzuweisen. Es heisst dort: „Die Cloakenmembran erfährt sekundär eine starke Verdickung und zwar dadurch, dass die caudale Partie der entodermalen Cloake durch starke Proliferation des Epithels von Entodermzellen vollständig ausgefüllt wird. Auf diese Weise geht die dünne Cloakenmembran in eine dicke Epithelplatte in die sog. Cloakenplatte über“ (S. 464).

Wie man sieht, ist für den Menschen die Umwandlung der Cloakenmembran in die Cloakenplatte durch Aneinanderlagerung der Cloakenwände noch nicht nachgewiesen. Die von

den Autoren gegebenen Abbildungen lassen es jedoch kaum zweifelhaft erscheinen, dass auch beim Menschen jener Vorgang in derselben Weise verläuft wie bei Ratte und Maulwurf.

Zusammenfassung.

1. Die erste Anlage der Cloakenmembran ist bei jungen Embryonen (mit 0 bis ca. 10 Urwirbeln) verschiedener Säuger und des Menschen an der Dorsalseite am hinteren Ende des Primitivstreifens gefunden worden, indem sich dort Ecto- und Entoderm, die hier oft etwas verdickt sind, an einer kleinen Stelle berühren (S. 449—461; Figg. 7, 17, 18).

2. Diese Ecto-Entodermverbindung gelangt infolge von Wachstumsvorgängen bald an die Ventralseite des Embryos (S. 462; Figg. 14 u. 19).

3. Die Cloake bildet sich durch Erweiterung des Endabschnittes des Darmes (S. 464; Fig. 8).

4. Der Schwanzdarm bildet sich durch Auswachsen des blinden Endes der Cloake. Dabei wächst die Ecto-Entodermverbindung mit in die Länge, so dass in der ersten Zeit der Schwanzdarm durch diese median-ventral mit dem Ectoderm in Verbindung steht (S. 466; Figg. 9 u. 20).

5. Bei diesem Vorgang kommt, wie sich bei der Ratte beobachten lässt, der älteste zuerst angelegte Teil der Ecto-Entodermverbindung an das Ende des Schwanzdarms zu liegen (S. 466; Fig. 9).

6. Die Ecto-Entodermverbindung gewinnt, abgesehen vom Eigenwachstum, zuerst durch Schwinden des Mesoderms cranialwärts an Ausdehnung, so dass sie zu einer gewissen Zeit als schmaler medianer Streifen vom Nabelstrang bis zur Schwanz-

spitze reicht (S. 467; Figg. 9 u. 20), wird dann aber vom Schwanz her durch Auftreten von Mesoderm, das sich zwischen Ecto- und Entoderm einschiebt, verkürzt (S. 474; Fig. 10). Hierbei schwindet bei der Ratte die Ecto-Entodermverbindung des Schwanzdarms zuletzt am Schwanzdarmende (S. 474). Dieser zuerst entstandene Teil der Ecto-Entodermverbindung wird also nicht zur Cloakenmembran (S. 476). Der übrigbleibende craniale Teil der Ecto-Entodermverbindung stellt die Cloakenmembran vor (S. 474; Fig. 10).

7. Durch Wucherung des Mesoderms seitlich von der Ecto-Entodermverbindung entsteht seitlich von dieser je ein Längswulst. Hierdurch kommt dieselbe in eine Längsrinne - die Medianrinne — zu liegen (S. 467, 468, 474; Figg. 2—4 u. 21).

8. Die ersten Rückbildungserscheinungen am Schwanzdarm bestehen in einer Verengerung des Lumens seines auf die Cloake folgenden Abschnittes (S. 480; Fig. 12). Dann schwindet zuerst dieser Abschnitt und schliesslich der ganze Schwanzdarm (S. 484; Fig. 13).

9. Bei der Ratte entsteht der Sinus urogenitalis als ein ventral vom Darm ausgehender Fortsatz der Cloake (S. 480; Fig. 12).

10. Es erweist sich als zweckmässig, die Bezeichnungen Cloakenmembran und Cloakenplatte, die bisher öfter in verschiedenem Sinne gebraucht wurden, als feste Termini für zwei ganz bestimmte unter sich verschiedene Bildungen zu gebrauchen.

11. Die Cloakenmembran (S. 474) ist ein Abschnitt der Cloakenwand und stellt eine schmale, in der Leibesoberfläche zwischen Nabel und Schwanzwurzel gelegene epitheliale Membran vor, die in der Flächenansicht zuerst lanzettförmig, später streifenförmig erscheint. Sie besteht aus dem Ectoderm des Integuments und dem Darmentoderm. Beide Blätter lassen sich bei der Ratte stets gegeneinander abgrenzen, so dass es also

nicht zu einer Vermischung ecto- und entodermaler Elemente kommt. Letzteres scheint auch für den Menschen zu gelten (S. 479). In der Cloakenmembran finden sich Glycogentröpfchen (S. 465).

12. Zwischen Nabel und Schwanzwurzel tritt ein Höcker auf, der in der Literatur verschiedene Namen führt. Wir nennen ihn mit dem alten Namen Cloakenhöcker oder, da aus ihm die äusseren Genitalien und das Perineum hervorgehen, Genitoperinealhöcker (S. 481; Figg. 5 u. 6).

13. Der Cloakenhöcker entsteht von vornherein als eine unpaare einheitliche Bildung durch Wucherung des seitlich von der Cloake gelegenen Mesoderms (S. 481—483), wobei der ventrale schmale Abschnitt der Cloake mitgehend in den Höcker zu liegen kommt (S. 484; Figg. 13 u. 16).

14. Die Cloakenmembran wandelt sich in die Cloakenplatte um. Dies geschieht in der Weise, dass sich die einander gegenüberliegenden Epithelwände des ventralen schmalen Abschnittes der Cloake von der Cloakenmembran her beginnend auf eine Strecke hin gegeneinanderlegen und sich miteinander vereinigen (S. 484; Figg. 16 u. 23).

15. Die Cloakenplatte stellt eine sagittal stehende Epithelplatte vor, die in ihrem an der Leibesoberfläche liegenden Abschnitt aus der ehemaligen, jetzt schmalen Cloakenmembran besteht, in dem daran anschliessenden tieferen aus den vereinigten Wänden der Cloake. Sie besteht also aus dem Oberflächenectoderm — das wie auch sonst von dem einschichtigen Periderm und dem einschichtigen Stratum germinativum gebildet wird — und im übrigen ganz aus Entoderm (S. 484; Fig. 23).

Literaturverzeichnis.

1. Andersson, Untersuchungen über die Entstehung der äusseren Genitalorgane und des Afters bei den Nagetieren. Arkiv för Zoologi Bd. 5. Nr. 4. 1909.
2. Bonnet, R., Über die Entwickelung der Allantois und die Bildung des Afters bei den Wiederkäuern und über die Bedeutung der Primitivrinne und des Primitivstreifs bei den Embryonen der Säugetiere. Anat. Anz. 3. Jahrg. 1888.
3. — Beiträge zur Embryologie der Wiederkäuer, gewonnen am Schafei. Fortsetzung. 2. Vom Auftreten der ersten Ursegmente bis zur Bildung der Extremitätenstummel. Arch. f. Anat. u. Phys. Anat. Abt. 1889.
4. — Beiträge zur Embryologie des Hundes. 1. Fortsetzung. Anat. Hefte. Bd. 16. 1901.
5. — Lehrbuch der Entwickelungsgeschichte. 2. Aufl. 1912.
6. Broman, J., Normale und abnorme Entwickelung des Menschen. 1911.
7. Dimpfl, Teilung der Kloake bei Cavia cobaja. Morphol. Jahrb. Bd. 35. 1906.
8. Disse, Untersuchungen über die Umbildung der Cloake und die Entstehung des Cloakenhöckers bei Talpa europaea. Anatom. Hefte. I. Abt. Bd. 27. 1905.
9. Felix, Die Entwickelung der Harn- und Geschlechtsorgane. Handbuch d. Entwickelungsgeschichte d. Menschen. Herausgegeb. von F. Keibel und Fr. P. Mall. 1911.
10. Fleischmann, Die Stilistik des Urodäum und Phallus bei den Amnioten. Morphol. Jahrb. Bd. 30. 1902. S. 653.
11. Fleischmann, Die Stilcharaktere am Urodäum und Phallus. Morph. Jahrb. Bd. 36. 1907.
12. Frassi, L., Über ein junges menschliches Ei in situ. Arch. f. mikr. Anat. Bd. 70. 1907. S. 492.
13. Frassi, L., Weitere Ergebnisse des Studiums eines jungen menschlichen Eies in situ. Arch. f. mikr. Anat. Bd. 71. 1908. S. 667.

14. Giacomini, Sul canale neurenterico e sul canale anale nolle vesicole blastodermiche di coniglio. Torino 1888.
15. Grosser, O., Ein menschlicher Embryo mit Chordakanal. Anat. Hefte. Bd. 47. 1913.
16. Henneberg, Die erste Entwickelung der Mammarorgane bei der Ratte. Anat. Hefte. I. Abt. Bd. 13. 1900.
17. — Beiträge zur Entwickelung der Ohrmuschel. Anat. Hefte. 1. Abt. Bd. 36. 1908.
18. — Zur Entwickelung der Cloakenmembran. Verhandlungen der anatomischen Gesellschaft. 1913.
19. Herzog, A contribution to our knowledge of the earliest. known stages of placentation and embryonic development in man. The American journal of anatomy. Vol. 9. 1909.
20. Ingalls, Beschreibung eines menschlichen Embryos von 4,9 mm. Arch. f. mikr. Anat. Bd. 70. S. 506. 1907.
21. Keibel, Die Entwickelungsvorgänge am hinteren Ende des Meerschweinchenembryos. Arch. f. Anat. u. Phys. Anat. Abt. Jahrg. 1888. S. 407.
22. — Studien zur Entwickelungsgeschichte des Schweines. Morphologische Arbeiten. Bd. 3. 1894.
23. — Zur Entwickelungsgeschichte des menschlichen Urogenitalapparates. Arch. f. Anat. u. Phys. Anat. Abt. S. 55. 1896.
24. — Studien zur Entwickelungsgeschichte des Schweines (Sus scrofa domesticus). II. Morphologische Arbeiten. Bd. 5. 1896.
25. — u. Elze, Normentafel zur Entwickelungsgeschichte des Menschen. 1908.
26. — u. Mall, Handbuch der Entwickelungsgeschichte des Menschen. Leipzig 1910.
27. Kölliker, Über die Chordahöhle und die Bildung der Chorda beim Kaninchen. Sitzungsber. d. Würzb. Phys. med. Ges. 1883.
28. Meyer, R., Zur Kenntnis der normalen und pathologischen Abschnürung der männlichen Harnröhre und Präputialbildung. Arch. f. Anat. u. Phys. Anat. Abt. 1911.
29. Minot and Taylor, Normal plates of the development of the rabbit. Normentafel z. Entwickelungsgeschichte d. Wirbeltiere. Herausgegeben von F. Keibel. 5. H. 1905.
30. Peters, Über die Einbettung des menschlichen Eies. 1899.
31. Pohlman, The development of the cloaca in human embryos. The american journal of anatomy. Vol. 12. p. 1—23. 1911—1912.
32. Reichel, Die Entstehung der Missbildungen der Harnblase und Harnröhre an der Hand der Entwickelungsgeschichte bearbeitet. Arch. f. klin. Chir. Bd. 46. 1893.
33. Reichel, P., Die Entwickelung der Harnblase und Harnröhre. Verhandlungen d. phys.-med. Gesellschaft zu Würzburg. 1893.
34. Schwarztrauber, Kloake und Phallus des Schafes und Schweines. Morph. Jahrb. Bd. 32. 1904.

35. Spee, Graf v., Neue Beobachtungen über sehr frühe Entwickelungsstufen des menschlichen Eies. Arch. f. Anat. u. Phys. Anat. Abt. 1896.

36. Strahl, Zur Bildung der Cloake des Kaninchenembryos. Arch. f. Anat. u. Phys. Anat. Abt. 1886.

37. Strahl und Benecke, Ein junger menschlicher Embryo. Wiesbaden 1910.

38. Tourneux, Fr., Sur les premiers développements de la membrane-cloacale chez l'embryon de lapin. Compt. rend. de l'association des anatomistes 10. réunion. Marseille 1908. p. 183.

39. Tsukaguchi, Zur Entwickelungsgeschichte der Ziege (Capra hircus). Beiträge zur Entwickelung der Wiederkäuer. Anat. Hefte. Bd. 46. p. 415. 1912.

Figurenerklärung.

Figg. 1—6 stellen Oberflächenbilder der Cloakengegend (Abdomen und Schwanz) von Rattenembryonen verschiedener Entwickelungsstadien bei 15facher Vergrösserung vor und zwar

Fig. 1 von einem solchen mit 16 Urwirbeln von vorn. Medianschnitt in Fig. 8 bei 40facher Vergr.

Fig. 2 mit 23 Urwirbeln von vorn. Medianschnitt in Fig. 9 bei 40facher Vergrösserung.

Fig. 3 mit 27 Urwirbeln von vorn. Medianschnitt in Fig. 10 bei 40facher Vergrösserung. Querschnitt in Fig. 15, bei 40facher Vergrösserung.

Fig. 4 mit 39 Urwirbeln schräg von vorn. (Die rechte hintere Extremität ist amputiert.) Medianschnitt in Fig. 12 bei 40facher Vergrösserung.

Fig. 5 mit 39 Urwirbeln von der Seite. Medianschnitt in Fig. 12 bei 40facher Vergrösserung.

Fig. 6 mit 48 Urwirbeln von vorn. Medianschnitt in Fig. 13 bei 40facher Vergr. Querschnitt durch den Cloakenhöcker in Fig. 16 bei 40facher Vergrösserung.

Figg. 7—13 stellen Schemata von Medianschnitten durch Cloake und Schwanzdarm — nur Fig. 7 durch den ganzen Embryo — von Rattenembryonen bei 40facher Vergrösserung vor und zwar

Fig. 7 durch einen solchen mit 7 Urwirbeln (etwas schräg getroffen). Der caudale Teil ist in Fig. 17 bei 180facher Vergrösserung dargestellt. Ein Schnitt durch die Ecto-Entodermverbindung in der Richtung ** ist in Fig. 18 bei 180facher Vergrösserung dargestellt.

Fig. 8 mit 16 Urwirbeln.

Fig. 9 mit 23 Urwirbeln. Die Ecto-Entodermverbindung in Fig. 20 bei 180facher Vergrösserung.

Fig. 10 mit 27 Urwirbeln.

Fig. 11 mit 32 Urwirbeln. Die Cloakenmembran in Fig. 22 bei 180facher Vergrösserung.

Fig. 12 mit 39 Urwirbeln.

Fig. 13 mit 48 Urwirbeln.

Figg. 14—16. Schemata von Querschnitten durch die Cloakengegend verschiedener Embryonen bei 40facher Vergr.

Fig. 14 mit 12 Urwirbeln. Die Ecto-Entodermverbindung in Fig. 19 bei 180facher Vergr.

Fig. 15 mit 27 Urwirbeln. Die Cloakenmembran in Fig. 21 bei 180facher Vergrösserung.

Fig. 16 mit 48 Urwirbeln. Es ist nur der äussere Umriss des Cloakenhöckers gezeichnet. Die Cloakenplatte ist in Fig. 23 bei 180facher Vergr.

Fig. 17 bis 23 stellen Schnitte durch die Ecto-Entodermverbindung, die Cloakenmembran und die Cloakenplatte von Rattenembryonen bei 180facher Vergrösserung vor und zwar

Fig. 17. Teil von Fig. 7 Medianschnitt (etwas schräg) durch das Caudalende eines Embryo mit 7 Urwirbeln.

Fig. 18. Querschnitt durch die Ecto-Entodermverbindung eines Embryos mit 7 Urwirbeln in der Richtung der Linie ** der Fig. 7.

Fig. 19. Teil von Fig. 14. Querschnitt durch die Ecto-Entodermverbindung eines Embryos mit 12 Urwirbeln.

Fig. 20. Teil von Fig. 9. Medianschnitt durch die Ecto-Entodermverbindung eines Embryos mit 23 Urwirbeln.

Fig. 21. Teil von Fig. 15. Querschnitt durch die Cloakenmembran eines Embryos mit 27 Urwirbeln.

Fig. 22. Teil von Fig. 11. Medianschnitt durch die Cloakenmembran eines Embryos mit 32 Urwirbeln.

Fig. 23. Teil von Fig. 16. Querschnitt durch die Cloakenplatte eines Embryos mit 48 Urwirbeln.

Die abgebildeten Medianschnitte sind teils nach wirklichen Medianschnitten gezeichnet, teils sind sie aus einigen annähernd mediangefallenen Schnitten konstruiert. Ein Teil der Embryonen wurde während der Fixierung künstlich gestreckt.

Bezeichnung der Abkürzungen:

Ekt. Ectoderm.
Ektvrd. Ectodermverdickung.
Ent. Entoderm.
E. E. Ecto-Entodermverbindung.
Gl. Glycogentröpfchen.
Grb. Grübchen.
Hgl. Hügelchen.
Klo. Cloake.
Klohk. Cloakenhöcker.
Klom. Cloakenmembran.
Klopl. Cloakenplatte.
Mdr. Medianrinne.
Mes. Mesoderm.
Schwd. Schwanzdarm.
S. ur. Sinus urogenitalis.
Ur. Urwirbel.
Wlst. seitlicher Wulst.

Aus der entwickelungsgeschichtlichen Abteilung des anatomischen Institutes in Breslau.

CHORDA DORSALIS

UND

KEIMBLÄTTER.

VON

HERMANN TRIEPEL,
BRESLAU.

Mit 5 Figuren auf Tafel 24.

Einleitung.

Über die Frage, welchem Keimblatte die Chorda dorsalis zuzurechnen ist, haben verschiedene Autoren sich in sehr verschiedener Weise geäussert. Es liegt nicht in meiner Absicht, hier eine vollständige Literaturzusammenstellung zu geben, ich will nur einige charakteristische Beispiele anführen, die das Gesagte erläutern sollen.

Koelliker (16. S. 278) gibt 1879 in seiner Entwickelungsgeschichte an, dass die Chorda beim Kaninchen aus dem mittleren Keimblatt hervorgeht und sich auf seine Kosten verlängert. Es könne freilich durch ihre Breite und Dünne sowie durch die Verdünnung des Entoderms der Anschein erweckt werden, als stamme sie aus diesem. Das mittlere Keimblatt selbst entsteht von der Primitivrinne, durch Wucherungen des äusseren Keimblattes. Auch später, 1883 (17), ist er noch einmal für den rein mesoblastischen Ursprung der Chorda eingetreten.

Bonnet (1. S. 33) führt in seinem Grundriss der Entwickelungsgeschichte der Haussäugetiere aus, dass der Entoblast „ein kleines Stück der Chorda dorsalis (Chordaentoblast)" liefere. Der grösste Teil der Chorda gehe aus dem epithelialen Primitivstreifen, einem Anteil des Mesoblasts, hervor.

Später sagt derselbe (3. S. 69) in seinem Lehrbuch der Entwickelungsgeschichte, dass der Entoblast (Protentoblast und Dotterblatt) die Chorda liefert.

Kollmann (18, 19. S. 109ff.) lässt die Chorda aus dem Entoderm entstehen. Wenn ihre Zellen auch bei einigen Säugern (Meerschweinchen, Kaninchen, Fledermaus) zuerst im Mesoderm aufträten, so würden sie doch in das innere Keimblatt eingeschaltet. Die exceptionelle Erhaltung der Chorda innerhalb des mesodermalen Gewebes deute auf eine verschiedene Herkunft.

Minot (24. S. 206f., S. 227) rechnet die Chorda zu den entodermalen Organen.

Lwoff (23) lässt die Chorda, wie den Hauptteil des Mesoderms, vom Ectoderm entstehen.

Nach Schultze (32. S. 32f.) entsteht der Primitivstreifen aus dem Ectoderm, und aus jenem der Mittelkeim, der sich nach vorn in Gestalt des Kopffortsatzes ausbreitet. „In dem Kopffortsatz erkennen wir die erste Spur des als Chorda dorsalis bezeichneten embryonalen Achsengebildes."

O. Hertwig (8. S. 709f.) schlägt vor, neben den Keimblättern eine besondere Chordaanlage anzunehmen. Er weist darauf hin, dass die Entstehung der Keimblätter sich bei verschiedenen Klassen in verschiedener Weise gestaltet, worauf die widersprechenden Ansichten über die Herkunft der Chorda zurückzuführen seien.

Schliesslich sei auf die ausführlichen vergleichenden Untersuchungen von Ussoff (37) hingewiesen, der für einen doppelten Ursprung der Chorda, einen ecto- und entodermalen, eintritt (Ectochorda, Entochorda).

Der Gründe für die Differenzen in der Auffassung gibt es mehrere. Da ist zunächst die Verschiedenheit der untersuchten Species heranzuziehen. Es ist möglich, dass in dem einen Falle ein Entwickelungsvorgang besonders in die Augen fällt, der Beziehungen zwischen Chorda und Entoderm verrät, während in einem anderen Falle die Verwandtschaft zwischen Chorda und Ectoderm sich aufzudrängen scheint. Solche Ver-

hältnisse können sich nicht nur bei der Untersuchung verschiedener Klassen, sondern selbst bei derjenigen verschiedener Arten derselben Klasse geltend machen. Ferner kommt in Frage — und das ist wohl das wichtigste — eine verschiedene Deutung der frühen Entwickelungsvorgänge.

Wenn ich nun selbst den Versuch machen will, die Beziehungen zwischen Chorda und Keimblättern klarzulegen, so glaube ich auf zwei Wegen vorgehen zu können. Dementsprechend will ich im ersten Teil dieser Arbeit die morphologischen Veränderungen des Keimes besprechen, die zur Bildung der Chorda führen, im zweiten Teil die histologischen Bilder, die sich bei der Untersuchung der Chorda ergeben. Zu diesem zweiten Teil habe ich schon jetzt zu bemerken, dass ich natürlich nicht, wie man das vor langer Zeit getan hat, die Keimblätter als histologische Primitivorgane auffasse. Bei beiden Untersuchungsarten ist es, wie ich glaube, wichtig, dass man die verschiedenen Klassen des Tierreiches gesondert bespricht. Die vorliegende Arbeit setzt sich aber, um nicht zu weitläufig zu werden, im wesentlichen nur das Ziel, der Bedeutung der Chorda bei der höchsten Gruppe, den Säugern, incl. Mensch, nachzugehen. Dabei können freilich, wenigstens im ersten Teil, die niederen Klassen nicht ganz ausser acht gelassen werden.

I.

Man kann vergleichende Entwickelungsgeschichte auf zwei Weisen lehren. Es ist nämlich einmal möglich, die Entwickelung der einzelnen Gruppen oder auch Species zunächst für sich zu schildern und dann die Zusammenhänge aufzusuchen, die zwischen den verschiedenen gewonnenen Bildern bestehen. Oder man kann anderseits von einem einfachen Typus ausgehen und im Anschluss nachforschen, ob die hier beobachteten Vorgänge sich auch bei anderen Formen nachweisen lassen. Die

zweite Methode ist heutigen Tages die am häufigsten befolgte, sie ist aber sehr gefährlich und wird es so lange bleiben, wie die leitenden Gesichtspunkte einer vergleichenden Entwickelungslehre noch nicht in jeder Hinsicht klargelegt sind.

Ganz besonders gilt das von dem sogenannten Gastrulationsprozess. Gastrulation ist nach der wörtlichen Bedeutung: Bildung einer Gastrula, einer Magenlarve, oder allgemeiner gefasst: Entstehung eines zweiblättrigen Stadiums aus dem Keim. Ein grosser Teil, vielleicht die Mehrzahl aller Embryologen versteht aber unter Gastrulation etwas viel spezielleres, nämlich Bildung eines zweiblättrigen Keimes durch Einstülpung, wie sie beim Amphioxus zur Beobachtung kommt. Diese Gleichsetzung von Gastrulation und Invagination ist schon auf Haeckel zurückzuführen, in dem Worte Gastrulation liegt aber nichts, was eine solche Erweiterung des Begriffes gerechtfertigt erscheinen liesse. Es gibt nun meines Erachtens, da man das Wort Gastrulation nicht ganz fallen lassen kann, nur zwei Möglichkeiten des Verhaltens.

1. Entweder hält man sich streng an die Bedeutung des Wortes Gastrulation. Dann würde man unterscheiden können eine Gastrulation durch Invagination, wie sie dem Amphioxus zukommt, und eine Gastrulation durch Delamination, wie sie bei Sauropsiden und Säugern evident ist, wie sie aber auch nach Hubrecht (10. S. 358) vielleicht für viele Ichthyopsiden angenommen werden muss.

2. Oder man fügt sich dem Satze „usus est tyrannus" und hält sich an den weitverbreiteten Gebrauch. Dann würde Gastrulation gleich Amphioxusgastrulation zu setzen sein, und eine reine Gastrulation käme dann bei Amnioten überhaupt nicht vor.

Viele Embryologen, die Gastrulation gleich Gastrulation durch Invagination setzen, verfahren nun nach der zweiten der beiden vorhin (S. 503 f.) erwähnten Methoden, d. h. sie gehen

bei ihren Darstellungen von einer niederen Form aus und fragen, ob die hier beobachteten Verhältnisse in gleicher oder abgeänderter Weise auch bei höheren Formen in die Erscheinung treten. In dem besonderen Falle beginnen sie mit der Untersuchung der durchsichtigen Gastrulation gewisser Cölenteraten (der Anthozoen) und des Amphioxus, obgleich sie wohl alle davon überzeugt sind, dass Amphioxus eine abseits stehende, degenerierte Form darstellt! Dann untersuchen sie, ob sich die Entwickelung höherer Formen auf irgend einem Stadium mit der Gastrulation des Amphioxus in Parallele bringen lässt. Es kann nicht wunder nehmen, dass man die Anknüpfung in der weit verbreiteten bekannten Invagination gefunden zu haben glaubt, die mit der Chordabildung in Zusammenhang steht. Diese Invagination hat aber mit der Gastrulation, d. h. der Bildung des zweiblättrigen Keimes, gar nichts zu tun, sie setzt viel später ein und hat, worauf ich noch zurückkommen werde, eine ganz andere Bedeutung. Hauptvertreter dieser Ansicht ist Hubrecht (9, 10). Brachet (4) hat sich in ähnlicher Weise geäussert, und später hat sich besonders lebhaft Schlater (30, 31) der Meinung Hubrechts angeschlosssen. Keibel (11, 12, 13, 14, 15), der im wesentlichen die gleiche Auffassung vertritt wie Hubrecht, glaubt, wie er sagt, der Invagination bei den Vertebraten bis dahin doch noch eine grössere Rolle bei der Gastrulation zuschreiben zu müssen, als Hubrecht annimmt.

Wenn, woran ich persönlich nicht zweifle, die Ansicht Hubrechts richtig ist, so kann man keinesfalls die Primitivrinne einem in die Länge gezogenen Blastoporus oder Urmund (vom Amphioxus oder von Anthozoen) vergleichen, und keinesfalls den Hensenschen Knoten und den Primitivstreifen den Urmundlippen. In der Folge ergibt sich von diesem Gesichtspunkt aus, dass die Bezeichnungen Urmundleiste, Urmundrinne, Gastrulaknoten, Gastrulagrube nicht haltbar sind.

Primitivstreifen und -rinne entsprechen nach Schlater (31. S. 68) dem Mundschlitz der Actinien; ihrem Stomodaeum, einer rein ectodermalen Bildung, entspricht der Canalis neurentericus. Mit dem Urmund des Amphioxus könnte bei höheren Formen nur die Stelle des Übergangs vom Ectoderm ins Entoderm verglichen werden, also die Einmündung des Canalis neurentericus in den Darm. Nach Keibel (15. S. 57f.) ist das Stomodaeum die Vorstufe der Chorda, der Actinienmundschlitz diejenige der Primitivrinne.

Die Invagination der höheren Formen hat mit der Darmbildung unmittelbar gar nichts zu tun, sie steht mit der Bildung der Chorda und des Mesoderms in engem Zusammenhang, sie bedingt die Entstehung der bilateralen Symmetrie und der Metamerie des Keimes. Hubrecht (10. S. 358) nennt den Vorgang, der hier durch die Invagination eingeleitet wird, Notogenesis = Bildung der Rumpfknospe, im Gegensatz zur Bildung der zweiblättrigen Scheitelknospe = Kephalogenesis.

Nicht zu billigen vermag ich es, wenn Keibel (11—15), Hubrecht (9) und im Anschluss Hertwig (8. S. 819) von einer Gastrulation in zwei Phasen sprechen. Denn als zweite Phase erscheint dann das, was gerade von der Gastrulation streng geschieden werden sollte, die Notogenesis.

Besser scheint es mir zu sein, wenn man von einer „ersten" und einer „zweiten Invagination" sprechen würde, die beide im Tierreiche während der frühen Entwickelungsvorgänge zur Beobachtung kommen, die aber innerhalb der einzelnen Abteilungen verschieden durchgeführt sein können. Die erste Invagination führt, wo sie vorhanden ist, in erster Linie zur Bildung eines Darmes, hat aber in zweiter Linie auch Beziehungen zur Entstehung von Chorda und Mesoderm. In diesem Zusammenhang erscheinen mir die Darlegungen Lwoffs (22, 23) besonders wichtig, nach dem beim Amphioxus durch den sogen. Gastrulationsprozess Ecto-

dermzellen vom dorsalen Umlagerungsrande aus zur Bildung von Chorda und Mesoderm in das Innere des Keimes verlagert werden. Die zweite Invagination führt nur zur Bildung der Chorda und des Mesoderms.

Im einzelnen gestalten sich die Verhältnisse folgendermassen:

1. Amphioxus. Es gibt nur eine erste Invagination, die den Urdarm entstehen lässt und (nach Lwoff, 22) Zellen für Chorda und Mesoderm mitnimmt, die später bei den eigenartigen Faltungsprozessen des Entoderms in die Erscheinung treten.

2. Anamnier. Selachier, Teleostier und Amphibien zeigen eine deutliche erste Invagination, die wiederum hauptsächlich das Entoderm bildet, dann aber auch für die Entwickelung von Chorda und Mesoderm bedeutungsvoll ist. Diese entstehen teils aus dem Dach des Urdarms, teils von dem Umschlagsrande der Keimscheibe bzw. der vorderen Urmundlippe. Eine zweite Invagination fehlt.

3. Amnioten. Hier fehlt die erste Invagination, das Entoderm hat sich bereits durch Delamination gebildet, wenn die zweite Invagination einsetzt. Diese ist, wie bekannt, besonders schön bei Reptilien zu beobachten, hier wie auch bei manchen Säugern lässt sich gut die Einlagerung der Chorda in das Entoderm verfolgen, wie auch die Öffnung des Achsenstrangkanals in den primären Darm, Vorgänge, die wohl zum grossen Teil die Vermischung der beiden Invaginationen herbeigeführt haben.

Es fragt sich, wie man den Zusammenhang erklären soll, der zweifellos zwischen den beiderlei Invaginationen besteht. Wenn man sich der oben angeführten Darstellung Lwoffs erinnert, so wird man sich dahin ausdrücken können, dass in der ersten Invagination der niederen Formen die zweite bereits implicite enthalten ist. Bei den höheren Formen geht der Hauptteil der ersten Invagination, die Bildung

des Entoderms, verloren, und es bleibt nur das übrig, was wir als zweite Invagination kennen. Somit besteht eine Beziehung zwischen der Gastrulation des Amphioxus und der Chordabildung der Sauropsiden und Säuger, wenn auch eine recht entfernte.

Die zweite Invagination ist nicht, wie man nach Brachets Ausführungen (4. S. 213) glauben könnte, eine Komplikation der ersten, sie erscheint vielmehr als der einfachere Vorgang.

Eine grosse Rolle spielt bei der Verallgemeinerung der Gastrulationstheorie die Tatsache, dass ein Canalis neurentericus in allen Klassen der Wirbeltiere wiederkehrt. Das Auftreten dieses Kanals kann, da ihm bei Anamniern ein Blastoporus, bei Amnioten ein Achsenstrangkanal zugrunde liegt, nur als Konvergenzerscheinung aufgefasst werden.

Es ist wohl auch kein Zufall, dass bei den Amnioten der Mesoblast von dem Primitivstreifen herkommt, der mit dem Entoderm noch in nahen Beziehungen steht. Aber trotzdem sollte der Primitivstreifen nicht den seitlichen Blastoporuslippen gleichgesetzt werden. Er ist eine rein ectodermale Bildung und nicht eine Umschlagstelle des Ectoderms in das Entoderm. Der Ort der Mesodermentstehung hat sich während der Phylogenese verschoben, von dem Entoderm zunächst auf eine Übergangsstelle der beiden primären Keimblätter, und dann auf das Ectoderm.

Die vorstehenden Ausführungen sollen vor allem darauf hinweisen, dass die Entwickelung der Chorda überall an diejenige des Mesoderms geknüpft ist, gleichviel wie dieses sich bildet. Der Entstehungsort von Chorda und Mesoderm ist immer der gleiche.

Aus der Art der Entwickelung folgt also die Zugehörigkeit der Chorda zum Mesoderm. Daraus, dass bei Säugern und dem Menschen die Chorda vorübergehend in das

Entoderm eingeschaltet wird (Kollmann, 18, 19. S. 109 ff.), kann nicht gefolgert werden, dass sie zum Entoderm gehört.

Die bezeichnete Auffassung der Chorda wird dadurch nicht berührt, dass die Herkunft der Chorda und des Mesoderms in den verschiedenen Abteilungen des Tierreiches verschieden ist, dass sie verschiedenen primären Keimblättern ihren Ursprung verdanken. Beim Amphioxus entstammen sie nach der gewöhnlichen Darstellung dem Entoderm. Dass Lwoff ihre ursprünglich ectoblastische Natur betont, wurde bereits erwähnt. Bei den Anamniern kommen Chorda und Mesoderm von der Übergangsstelle des Ectoderms in das Entoderm her, gewinnen allerdings während ihrer Ausbildung noch nähere Beziehungen zum inneren Keimblatt.

Bei den Amnioten müssen aber Chorda und Mesoderm jedenfalls vom Ectoderm abgeleitet werden. Der Kopffortsatz, der das Material für die Chorda enthält, und das mittlere Keimblatt nehmen ja doch ihren Ausgang von dem Primitivstreifen, der unzweifelhaft zum Ectoderm zu rechnen ist, wenn er auch mit dem Entoderm verlötet. Medianschnitte durch Sauropsidenkeime, die das Gesagte veranschaulichen, sind bekannt genug, so dass ich auf ihre Wiedergabe verzichten kann. Ich verweise auf die Abbildung auf S. 104 in Bonnets Lehrbuch (3), einen Medianschnitt durch den Keim eines Hühnchens im Stadium der zweiten Invagination. (Nach der oben vertretenen Auffassung wären hier nur einige Bezeichnungen zu ändern.)

Der Satz, dass bei Sauropsiden und Säugern die mesodermatische Chorda vom Ectoderm abzuleiten ist, wird auch dadurch nicht umgestossen, dass sie Zuwachs von der entodermatischen Ergänzungsplatte (Bonnet, 3. S. 113) erhält. In dieser Erweiterung ist wahrscheinlich eine phylogenetische Reminiszenz zu erblicken.

Sehr anschaulich hat sich Gurwitsch (7. S. 57 f.) über

die Bedeutung der Verschiedenheit des Mesodermursprunges geäussert:

„Es könnte in der Tat verwunderlich erscheinen, wenn z. B. das Mesoderm, welches im weiteren ganz typische, überall identische Organanlagen bildet, bei einem Tiere etwa aus dem Ectoderm, beim anderen aus dem Entoderm usw. entstehen sollte. Bei tieferer Betrachtung namentlich der Ergebnisse der Erforschung des Furchungsvorganges, ergibt sich jedoch, dass die sogen. Abstammung eines Keimblattes von einem anderen, die vermeintlichen Homologien und Divergenzen höchstwahrscheinlich nur das äussere Nebensächliche an den Vorgängen treffen, indem für viele Eiarten (namentlich Wirbelloser) nachweisbar, für die meisten wenigstens wahrscheinlich gemacht wurde, dass bereits durch den Vorgang der Furchung eine allgemeine topographische Sonderung des Furchungsmaterials vollzogen und zuweilen schon einzelne Zellen als Urmesodermzellen usw. gegeben sind. Wenn wir somit unter Umständen Gelegenheit haben, bei einer bestimmten Species die Entstehung des Mesoderms als Ausstülpung des Entoderms, bei anderen als lokalisierte Wucherung des Ectoderms zu beobachten, so dürfen die beiden primären Keimblätter nicht etwa als respektive Muttersubstanzen des neuentstehenden Gebildes angesehen werden, sondern in beiden divergenten Fällen nur eine verschiedene topographische Lokalisation einer ihrem Wesen nach von früher her bereits definierten Keimsubstanz, etwa der Mesodermanlage, erblickt werden, welche im gegebenen Augenblicke sich aus ihrer, für ihre Schicksale und Eigenschaft indifferenten Nachbarschaft emanzipiert."

Die Angelegenheit scheint dadurch eine Komplikation zu erfahren, dass bei den Primaten schon ausserordentlich früh ein mittleres Keimblatt (primärer Mesoblast) auftritt, in dem sich das Exocölom bildet. Das beweisen, wie Schlater (30, 31) eingehend auseinandersetzt, die jüngsten Keime von Menschen

Fig. 1.

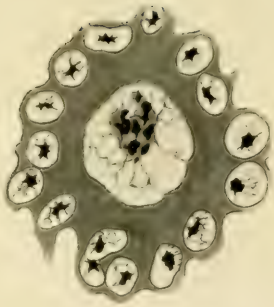

Fig. 2.

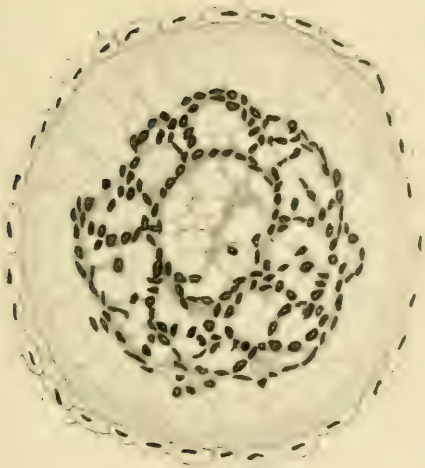

Fig. 3.

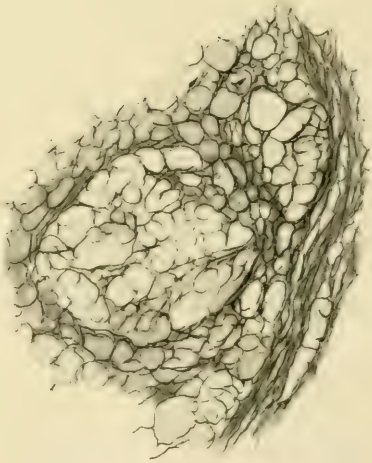

Fig. 4.

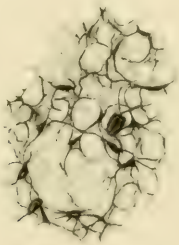

Fig. 5.

und Affen, die beschrieben worden sind. Der primäre Mesoblast zeigt sich, bevor, die geringste Spur eines Primitivknotens oder einer Primitivrinne nachzuweisen ist. Das frühe Auftreten von Mesoblast ist nicht durchaus auf die Primaten beschränkt, wie sich aus einer jüngeren Veröffentlichung Pattersons (25) ergibt, der ähnliche Verhältnisse bei Keimen von Tatus novemcinctus beobachtete. Die Herkunft des primären Mesoblast ist vorläufig unbekannt, und seine Beziehungen zu den anderen Keimblättern harren noch der Aufklärung. Die Bildung der Chorda hat — wenigstens unmittelbar — sicher nichts mit ihm zu tun, sie steht vielmehr in inniger Beziehung zur Entstehung des sekundären Mesoblastes, zu der Wucherung ectodermaler Elemente, die vom Primitivknoten und Primitivstreifen ausgeht.

Aus den zusammengestellten entwickelungsgeschichtlichen Tatsachen folgt als wichtigstes Ergebnis:

Die Chorda gehört zum Mesoderm.

Im Anschluss hieran sei darauf hingewiesen, dass die Chorda als Teil des Mesoderms bei niederen Formen ihren Ursprung vom Entoderm nimmt, bzw. von der Übergangsstelle des Ectoderms in das Entoderm, bei Amnioten dagegen vom Ectoderm. Vielleicht steht aber auch bei niederen Formen die Chorda dem äusseren Keimblatt näher als dem inneren, falls sich nämlich ihre entodermale Entstehung auf eine Verlagerung ectoblastischen Materiales zurückführen lässt.

II.

Die Leistungen der Keimblätter sind, wie bekannt, in histologischer Beziehung nicht spezifisch, aber trotzdem kann man doch die prospective histologische Bedeutung der einzelnen Keimblätter in annähernd scharfer Weise beschreiben.

Nach Bonnet (3. S. 68) lässt sich „ein ungefährer Überblick über die Herkunft der Gewebe aus den einzelnen Keim-

schichten geben, der ein Zurechtfinden des Anfängers erleichtert." Der genannte Forscher gibt in diesem Sinne eine Zusammenstellung der den Keimblättern zufallenden Aufgaben, wie sie sich auch bei anderen Autoren findet.

Ich möchte noch weiter gehen und glaube, dass eine solche Zusammenstellung nicht nur einen didaktischen Wert besitzt, sondern dass es auch für unsere Erkenntnis nicht gleichgültig ist, wenn wir uns dessen bewusst bleiben, dass die wesentlichen Leistungen der einzelnen Keimblätter für diese trotz aller Mannigfaltigkeit typisch bleiben.

So gibt es gewiss Muskelelemente, die vom Ectoderm abstammen, aber trotzdem gehört die Bildung der Muskeln zu den wesentlichen Aufgaben des Mesoderms. Es kann ja auch gar nicht anders sein, denn eine solche Auffassung entspricht durchaus den Vorstellungen, die wir von der ganzen Entwickelung des Organismus haben. Ursprünglich liegen alle Potenzen zusammen in der einen befruchteten Eizelle, später verteilen sie sich, aber eben nur in unvollkommener Weise. Ein entwickelungsgeschichtliches Vermögen tritt dann in der Hauptsache in einem bestimmten Keimblatt in die Erscheinung, braucht aber von den beiden anderen Keimblättern nicht ausgeschlossen zu sein, in denen es sich entweder schon unter normalen Verhältnissen, oder in abnormen Zuständen, etwa bei der Regeneration, zeigen kann.

Auf die wesentlichen Leistungen des Epidermissinnesblattes und des Darmdrüsenblattes brauche ich hier nicht einzugehen, dagegen scheint es mir wünschenswert zu sein, über diejenigen des Mesoderms einige Bemerkungen zu machen. Das mittlere Keimblatt lässt aus sich hervorgehen zahlreiche Epithelien, es liefert als wesentliche Produkte Blut, Lymphe, Muskeln sowie diejenigen Gewebe, die man unter dem Begriff der Füll-, Binde- und Stützgewebe zusammenfasst. Für die zuletzt genannten Gewebe hat in neuerer Zeit Studnička (35, 36) den Sammel-

namen Baugewebe vorgeschlagen, eine Bezeichnung, die mir nicht sehr glücklich gewählt zu sein scheint, da zum Bau des Organismus ausser diesen Baugeweben auch noch andere Dinge gehören. Ich habe vor Jahren (37. S. 166) Binde-, Stütz- und Muskelgewebe unter dem Namen „mechanische Gewebe" zusammengefasst. Man könnte hier auch die Füllgewebe subsumieren und bekäme so eine, wie mir scheint, brauchbare Bezeichnung für eine gut charakterisierte Gruppe von Geweben. Dann hätte man sich so auszudrücken: für das Mesoderm ist charakteristisch (neben der Bildung von Blut, Lymphe, verschiedenen Epithelien) die Produktion mechanischer Gewebe. Nach meinen Ausführungen ist es wohl ohne weiteres klar, dass der angeführte Satz nicht etwa so zu deuten ist, als sei es vollkommen ausgeschlossen, dass das Ectoderm oder Entoderm einzelne mechanisch wirksame Gewebselemente produziert.

Es ist nun die Frage aufzuwerfen, ob das Chordagewebe in funktioneller und in histologischer Beziehung als ein mechanisches Gewebe angesehen werden kann.

Zunächst kann es nicht bezweifelt werden, dass die Chorda dort, wo sie persistiert, nämlich bei Amphioxus, bei Cyclostomen, Holocephalen, Dipnoërn, Chondroganoïden, ein wahres Stützorgan darstellt. Auch dort stützt die Chorda, wo sie in embryonalen oder larvalen Zuständen gut ausgebildet ist. Hier überall dokumentiert sich die Zugehörigkeit des Organs zum Mesoderm durch die Funktion in sehr klarer Weise.

Nicht so einfach liegen die Verhältnisse bei den höheren Abteilungen der Wirbeltiere, sobald sich im erwachsenen Tier die Chorda mehr oder weniger zurückgebildet hat und die zurückbleibenden Teile von anderen Geweben umschlossen werden, die ganz andere Elastizitätsverhältnisse als sie selbst zeigen. Namentlich bei Amphibien, bei denen die reduzierte Chorda inmitten von Knochen liegt, ist es mir sehr zweifelhaft, ob sie

imstande ist, eine merkliche mechanische Leistung auszuüben. Wahrscheinlich gilt das gleiche für die Wirbel der Fische, die die eingeschnürten Teile der Chorda beherbergen, und auch für diejenigen jugendlicher Reptilien. Die Verfolgung dieses Gedankens führt auf eine Frage, die zu dem Gegenstande keine näheren Beziehungen hat und darum nicht weiter erörtert werden soll, nämlich auf die Frage nach der Erhaltung nicht funktionierender Teile im Organismus.

Wenn es auch nicht ganz klar gestellt ist, welche Aufgaben den Chordaresten bei den genannten Tieren zufallen, so liegt ihre Funktion bei den Säugetieren und besonders dem Menschen wieder auf der Hand. Hier finden sie sich innerhalb des Nucleus pulposus der Zwischenwirbelscheiben und werden darum genau in derselben Weise beansprucht wie dieser. Die wichtigste Aufgabe des gelatinösen Kernes der menschlichen Zwischenwirbelscheiben besteht, wie bekannt, darin, dass er bei Biegungen der Wirbelsäule seine Lage und Form in geringem Grade ändert und dabei einerseits zusammengepresst wird, während er andererseits aufquillt. Diese Veränderungen müssen die in dem Nucleus pulposus eingeschlossenen Chordareste mitmachen, und sie sind dazu durch die besondere Form ihrer Zellen, von der unten die Rede sein soll, zweifellos sehr geeignet. Beiläufig sei bemerkt, dass es meines Erachtens nicht unbedingt nötig ist, die Bezeichnung Chordareste stets durch Chordasegmente (Schaffer, 29) zu ersetzen, denn diese stellen, auch wenn sie zu Anschwellungen geworden sind, doch immer Reste eines Organes vor, das seine Einheitlichkeit und seine typische Form verloren hat.

Es zeigt sich also, dass die Chorda, nicht nur die larvale und embryonale, sondern auch die erwachsene, überall, wo sich bei ihr überhaupt eine Funktion nachweisen lässt, eine mechanische Funktion besitzt, also eine solche,

die ihre Zugehörigkeit zum mittleren Keimblatte dokumentiert.

Die Histologie der Chorda ist in sehr zahlreichen Arbeiten behandelt worden. Fast alle stimmen darin überein, dass die Elemente der Chorda ein Stützgewebe bilden, dass also das Chordagewebe mechanisch wirksam ist, dass es somit ein mechanisches Gewebe nach meiner Ausdrucksweise (s. o.) darstellt. Hierin berühren sich jene Arbeiten, die auf die Beziehung des Chordagewebes zum Knorpel Gewicht legen (ältere Autoren, Krauss 20) mit denjenigen Schaffers (27, 28), der unter dem Namen „vesiculöses Stützgewebe" die Chorda mit einer Reihe anderer Formationen zusammenstellt, die er bei verschiedenen Abteilungen des Tierreiches beobachtet. Auch Formen des Chordagewebes, die dem Gallertgewebe nahestehen, und die von Williams (39) bei Säugetieren gesehen worden sind, können hier aufgeführt werden. Studnička (34, 35) erinnert daran, dass oft eine weitgehende Ähnlichkeit zwischen Chordagewebe und Epithelgewebe besteht, möchte aber doch nicht beide zu einer Gruppe vereinigen. Auch gegen die Einführung des Sammelnamens „vesiculöse Stützgewebe" hat er Bedenken, weil er nicht überall bezeichnend ist, obgleich nicht zu verkennen sei, dass die Chorda funktionell ein Stützgewebe darstellt.

Die Chorda kann in sehr verschiedenen Formen auftreten, und Studnička (35. S. 499 ff.) möchte daher das Chordagewebe als ein Gewebe sui generis aufgefasst wissen. Wenn man von der Amphioxuschorda absieht, die eine besondere Stellung einnimmt, so findet man folgende Formen: das „blasige Chordagewebe", das „(Chorda-)Faserzellengewebe" und das „epidermoide Chordagewebe". Überblickt man die verschiedenen Modifikationen, die das Chordagewebe annehmen kann, so lassen sie doch alle trotz der Differenzen des Baues aus der morphologischen Beschaffenheit des Gewebes den

Schluss auf eine mechanische Leistung zu. Sie imponieren alle als Stützgewebe, und man könnte sie unterscheiden als chordoïdes Stützgewebe von vesiculösem Typus, vom Faserzellentypus, von epidermoïdem Typus.

Es ergibt sich für die histologische Forschung die Aufgabe, unter diesem Gesichtspunkte diejenigen Formen der Chorda eingehend zu untersuchen, die noch nicht in ausreichender Weise gewürdigt worden sind, oder auch erneut eine vergleichende Untersuchung der Chorda vorzunehmen, bei der die höheren Klassen des Tierreichs mit ihren Chordaresten eine besondere Berücksichtigung verdienen. Vernachlässigt erschienen bis vor kurzem in dieser Beziehung namentlich die Säugetiere, eingeschlossen der Mensch.

Diese Lücke ist durch die schöne Arbeit von Bruni (5) ausgefüllt worden, der in sehr eingehender Weise die Entwickelung der Chorda bei sämtlichen Wirbeltierklassen schildert. Auch die Abhandlung von Linck (21) ist hier zu erwähnen, die sich auf die Entwickelung der Chorda im Hals- und Kopfskelet menschlicher Embryonen bezieht.

Von den postembryonalen Zuständen der menschlichen Chorda gibt R. Fick (6. S. 68f.) eine gute Beschreibung. Nach ihm besteht die Grundlage des Gallertkernes der Zwischenwirbelscheiben aus undeutlich faseriger oder schleimig-weicher Grundsubstanz mit wenig rundlichen oder sternförmigen Zellen und, wie andere Autoren angeben, vielen elastischen Fasern. Darin eingeschlossen finden sich Klumpen, Haufen oder Stränge, die aus vacuolisierten Zellen bestehen, und von Fick den Namen „Bläschengewebe“ erhalten. Jeder Haufen ist die Brut einer einzigen primitiven Chordazelle. Das Ganze ist ein typisches Beispiel von Schaffers „vesiculösem Stützgewebe“. Die Chordareste sind bis zum 7. Lebensjahre bedeutend, dann nehmen sie langsam ab, sind aber noch nach dem 60. Jahre nachweisbar. Beim Kind liegt der Chordarest in einer scharf-

begrenzten Höhle, beim Erwachsenen greift der übrige Teil des Gallertkernes in die Höhle und zwischen die Zellen des Restes hinein.

Im folgenden will ich einen Beitrag zur Frage nach dem feineren Bau der Chorda liefern und ihre Beschaffenheit bei einigen von mir untersuchten menschlichen Embryonen schildern. Wenn ich das trotz der vorhin erwähnten ausführlichen Darstellungen von Brumi und Linck tue, so geschieht es deswegen, weil ich die Untersuchung unter einem ganz anderen Gesichtspunkte als die genannten Autoren vorgenommen habe, und weil diese junge menschliche Embryonen (unter 3 cm Länge) nicht oder nur wenig berücksichtigen.

Von den jüngsten Stadien freilich glaube ich absehen zu können, in denen uns die Chorda noch nicht als selbständiges Organ entgegentritt, sondern in Form des Chordaentoblast. Es ist bekannt, z. B. von dem Embryo Gle von Graf Spee (33), dass zu dieser Zeit die Chordaelemente einen rein epithelialen Bau besitzen und noch keine Merkmale erkennen lassen, die als mechanisch bedeutungsvoll bezeichnet werden könnten. Auch nach der Abschnürung der Chorda sind anfänglich deren Zellen noch indifferent, und erst später, etwa von der 4. Woche an, erlangen sie auszeichnende Merkmale.

Von den folgenden Beschreibungen sind die ersten 6 nach Serien gegeben, die schon früher für die Sammlung der entwickelungsgeschichtlichen Abteilung des Breslauer anatomischen Institutes angefertigt worden sind, Nr. 7—9 wurden neu geschnitten.

1. Menschlicher Embryo. 7,3 mm St. N. L. (27 Tage[1]). Vgl. Taf. 24, Fig. 1.

Die Chorda ist ein dünner Stab, der sich mit gleichbleibendem Durchmesser durch die ganze Länge der Wirbelsäule hin-

[1]) Die Altersangaben sind nach der bekannten Mallschen Formel berechnet, die m. E. zu niedrige Werte ergibt.

durchzieht, fast überall drehrund und nur stellenweise in dorsoventraler Richtung ein wenig abgeplattet erscheint. Die Kerne der Chordazellen sind nach dem mittleren Teil des Organs gedrängt und stehen in der Peripherie dieses Abschnittes dichter als im Centrum. Sie sind von einer hellen Zone umgeben, in der Zellgrenzen nachweisbar sind. Die meisten Kerne sind rund und enthalten locker gefügtes Chromatin, nur einige kleinere sind unregelmässig oval und stark tingiert. Sie machen den Eindruck, als gehörten sie zu eingewanderten Zellen, besonders wegen ihrer Lage am Rande des Kernfeldes und selbst im äusseren protoplasmatischen Teil der Chorda, sowie wegen ihrer Ähnlichkeit mit den umgebenden Kernen.

Eine Chordascheide ist nicht vorhanden. Die Zellen, die sich in der Umgebung finden, stehen dicht, zwischen ihnen wird in der Nachbarschaft der Chorda bisweilen schon Grundsubstanz deutlich.

2. Menschlicher Embryo. 9,5 mm St. N. L. (31 Tage).

Die Chorda ist ein gleichmässig dicker runder Stab. In der Mitte liegt auf dem Querschnitt das Kernfeld, die Kerne sind zum grössten Teil rund, nur einzelne erscheinen länglich. Diese sind pyknotisch und finden sich auffallenderweise dort, wo die Chorda längs getroffen ist, an Biegungsstellen des Embryos. (Ob es sich um Kerne eingewanderter Zellen handelt, ist zweifelhaft, vgl. Nr. 1.) Um das Kernfeld herum liegt eine breite helle Zone. Eine Chordascheide ist nicht vorhanden. In der Umgebung finden sich dicht liegende Mesenchymzellenkerne, die meist rundlich, nur in der unmittelbaren Nähe der Chorda länglich und zu dieser tangential gestellt sind.

3. Menschlicher Embryo. 10 mm St. N. L. (32 Tage).

Die Chorda ist ein runder, durch die ganze Länge der Wirbelsäule hindurchgehender, gleichmässig dicker Stab, der dicht liegende Kerne aufweist.

4. Menschlicher Embryo. 10,5 mm St. N. L. (32 Tage).

Die Chorda ist ein durch die ganze Länge der Wirbelsäule hindurchgehender runder Stab, der an den Stellen der späteren Zwischenwirbelscheiben etwas verdickt ist, wie man leicht dort erkennt, wo er längs getroffen ist, d. h. an den Biegungen des Embryos. Die runden Kerne nehmen auf dem Querschnitt ein in der Mitte liegendes Feld ein, am Rande dieses Feldes stehen sie besonders dicht. Nach aussen von dem Kernfeld findet sich eine helle Zone, in der Zellgrenzen nicht erkennbar sind. In der Umgebung liegen dicht gedrängte Mesenchymzellen, deren Kerne an der Chorda zu dieser tangential gestellt sind. Vorknorpel ist nur in der Gegend des Halses nachzuweisen.

5. Menschlicher Embryo. 17 mm St. N. L. (41 Tage).

Die durch die ganze Länge der Wirbelsäule hindurchgehende Chorda zeigt stellenweise Verdickungen. Die Kerne liegen in der Mitte des stabförmigen Organes, das Kernfeld ist auf dem Querschnitt von einem hellen Hof ringförmig umgeben. Gelegentlich, namentlich in den Zwischenwirbelscheiben und in deren Nähe, sind die Kerne in Form von kranzartig gebogenen Reihen angeordnet.

6. Menschlicher Embryo. 27 mm St. N. L. (52 Tage).

Die Chorda ist fast in allen Teilen der Wirbelsäule vorhanden, nur in einzelnen Schnitten, die durch Wirbelkörper hindurchgehen, ist sie nicht nachzuweisen.

a) In den Wirbelkörpern. Vgl. Taf. 24, Fig. 2.

Hier ist die Chorda im allgemeinen wenig ausgebildet. Mitten im Knorpel eines Wirbelkörpers liegt auf dem Querschnitt ein rundliches Feld, das von den Chordaelementen ein-

genommen wird. Das Feld ist nach aussen gut durch eine besonders hervortretende Schicht Knorpelgrundsubstanz begrenzt. In der Mitte der Chorda liegen die Kerne zusammengedrängt, es sind in halber Höhe des Wirbels auf einem Schnitte nur einige wenige Kerne zu sehen. Das Zellplasma nimmt den Randteil der Chorda ein, Zellgrenzen sind nicht deutlich. Das Plasma ist nicht gleichmässig hell, sondern zeigt Verdichtungszonen, die öfter in Form eines unregelmässig begrenzten Streifens zwischen Kernen und Knorpelring liegen. Nähert man sich einer Fläche des Wirbelkörpers, so wird die Chorda dicker, die auf einem Querschnitte liegenden Kerne werden zahlreicher, ordnen sich in Reihen an und weichen stellenweise auseinander, so dass man Bilder erhält, die demjenigen mehr und mehr gleichen, die in den Zwischenwirbelscheiben zur Beobachtung kommen.

b) In den Zwischenwirbelscheiben. Vgl. Taf. 24, Fig. 3.

Hier schwillt die Chorda beträchtlich an, so dass sie schätzungsweise bis $^1/_7$ der Scheibenbreite einnimmt. Wenn man sich die Chorda in ihrer Gesamtheit vorstellt, so erhält man jenes rosenkranzförmige Bild, das in der Literatur oft erwähnt wird. Der Ring von Knorpelgrundsubstanz, der in den Wirbelkörpern vorhanden war, fehlt, und an seine Stelle treten zirkulär orientierte Bindegewebszellen, Teile des zellreichen Bindegewebes, aus dem die Scheiben bestehen. Das Kernfeld des Chordaquerschnittes liegt wieder in der Mitte des Organes. Die Kerne sind in Haufen angeordnet, häufiger aber in Strängen, die einzelne kleinere Felder umziehen. Nach aussen von dem Kernfeld liegt eine helle Zone, in der man ausser wenig deutlichen Zellgrenzen Plasmaverdichtungen mit gezacktem Rande sieht, der Begrenzung von bläschenartigen Differenzierungen. In der verdichteten Plasmazone sowie in den von den Kernen

umschlossenen Räumen finden sich feinste Fäserchen, die innig miteinander verfilzt sind.

Wenn wir die im vorstehenden gegebenen Schilderungen überblicken, so fällt zunächst auf, dass die Kerne der Chordazellen immer in der Mitte der Chorda zusammenliegen, und dass das Zellplasma nach aussen gedrängt ist. Ich dachte daran, dass die Bilder, die ich sah, möglicherweise durch eine Schrumpfung des Plasmas hervorgerufen sein könnten, verwarf aber diesen Gedanken, weil sich sonst nirgends Schrumpfungserscheinungen zeigten, und weil die untersuchten Embryonen sämtlich tadellos konserviert waren. Vielleicht besteht ein Zusammenhang zwischen der auffallenden Kernstellung und der im folgenden Absatz erwähnten Erscheinung.

Ferner fällt auf, dass in dem plasmatischen Anteil der Chorda Zellgrenzen entweder gar nicht oder nur sehr undeutlich nachgewiesen werden können. Nun hat Bruni (5) die Ansicht ausgesprochen, dass bei allen Wirbeltieren die Chorda ein syncytiales Stadium durchläuft. Auch das sei erwähnt, dass vor kurzem sich Pusanow (26) dahin geäussert hat, bei der Eidechse stelle die Chorda vor der Verknorpelung der vertebralen Abschnitte ein Syncytium dar. Es liegt hiernach für mich nahe, auch bei den von mir bisher beschriebenen Embryonen (wenigstens bei Nr. 2—6) die Chorda als Syncytium aufzufassen. Ich möchte aber eher glauben, dass hier durch Verschmelzung der Chordazellen ein Gebilde entstanden ist, das die Bezeichnung „Symplasma“ (im Sinne Bonnets, 2. S. 8) verdient, also ein Gebilde, dessen Elemente nicht mehr auf der Höhe der zellulären Leistungsfähigkeit stehen. In der Tat ist ja die Chorda des Menschen ein Organ, das seiner Rückbildung entgegengeht, und dessen funktionelle Bedeutung nur gering ist. Der hohe mechanische Wert des Gallertkernes der

Zwischenwirbelscheiben ist gar nicht ausschliesslich, wie man gelegentlich hört, auf die Anwesenheit der Chordareste zurückzuführen (vgl. o. S. 514), sondern mindestens in gleichem Grade auf das in besonderer Weise modifizierte Bindegewebe, das jene umgibt.

Wenn ich soeben die Chorda junger menschlicher Embryonen als Symplasma bezeichnete, so will ich sie nicht mit so auffallenden Symplasmen auf gleiche Stufe stellen, wie man sie in vielen Plazenten findet, Symplasmen, deren Elemente weitgehende Degenerationserscheinungen zeigen. Denn die Chordazellen haben durchaus nicht ihre Lebenstätigkeit vollkommen eingebüsst, wie schon daraus folgt, dass die Chorda bei jüngeren Embryonen fortwächst, an Länge und Dicke zunimmt, und dass ihre Kerne sich vermehren. Die Kernvermehrung findet freilich nicht auf dem Wege der Mitose, sondern höchstwahrscheinlich durch Amitose statt, worauf die häufig angetroffene Reihenstellung der Kerne hindeutet.

In zwei Fällen (Nr. 1 und 2) sah ich Kerne, die möglicherweise als Kerne eingewanderter Zellen aufzufassen waren. Ob solche Zellen etwa bei der Ausbildung des späteren Gallertkernes der Zwischenwirbelscheiben eine Rolle spielen, konnte ich nicht entscheiden.

Die Frage, ob man das Gewebe der Chorda in den bisher beschriebenen Fällen als Stützgewebe bezeichnen kann, ist, wie ich glaube, zu bejahen. Die Chordazellen sind sehr reich an Plasma, das vor allem in dem die Kerne umgebenden hellen Ringe zusammengedrängt ist, und das jedenfalls imstande ist, polsterähnlich zu wirken. Besonders bei Nr. 6 erhält man den Eindruck, als habe das Gewebe die Fähigkeit zu stützen, nämlich durch die feinen filzartigen im Plasma liegenden Differenzierungen, die geeignet erscheinen, Beanspruchungen einen elastischen Widerstand entgegenzusetzen.

7. Menschlicher Embryo. 60 mm Sch. St. L. (82 Tage). Vgl. Taf. 24, Fig. 4.

Die knorpeligen Wirbelkörper, in die zahlreiche Markräume eindringen, sind frei von Chorda, die sich nur in den Zwischenwirbelscheiben findet. Hier zeigt sie sich in Form von unregelmässig kugelförmigen, in craniocaudaler Richtung zusammengedrückten Gebilden, die fast central (dem Canalis vertebralis nur wenig genähert) in den Scheiben liegen und von deren Breite an der Stelle ihres grössten Durchmessers etwa den 8. Teil einnehmen. Das Innere der Chorda enthält viele Bläschen von verschiedener Grösse und ist von einem dichten Gewirr feiner Fasern durchsetzt, die die Bläschen begrenzen. Das Netz ist so dicht, dass es von der protoplasmatischen Grundlage kaum mehr etwas erkennen lässt. Zu seiner Darstellung eignet sich besonders gut Färbung der Präparate mit Delafieldschem Hämatoxylin. Die runden Kerne sind anscheinend regellos verstreut, sie werden öfter durch das dichte Netz verdeckt. Die Chorda ist von einer aus Fasern bestehenden Scheide umgeben, die mit den Fasern im Inneren der Chorda, aber auch mit dem umgebenden Bindegewebe zusammenhängt, so dass ich über ihre Herkunft nach den bei diesem Embryo erhobenen Befunden keine Aussage machen kann. Linck (21) glaubt, dass die Chordascheide bei menschlichen Embryonen ein Produkt der Chordazellen ist.

8. Menschlicher Embryo. 93 mm Sch. St. L. ($3^1/_2$ Mon.).

Teile der Chorda finden sich nur in den Zwischenwirbelscheiben, wobei aber die äussersten Abschnitte der in craniocaudaler Richtung zusammengedrückten Anschwellungen in die Randteile der knorpeligen Wirbelkörper hineinragen. Die grösste Breite der Anschwellungen beträgt fast $^1/_2$ der Scheibenbreite.

Der feinere Bau der Chorda zeigt im allgemeinen dieselben Verhältnisse, wie sie in dem vorigen Fall unter Nr. 7 beschrieben wurden. Auch hier sind keine Zellgrenzen nachweisbar, es finden sich verstreute Kerne, zahlreiche Bläschen und ein dichtes Netzwerk feiner Fasern. Nur drängen sich hier feinste und mittelgrosse Bläschen so in den Vordergrund, dass die Schnitte durch die Chorda oft den Eindruck erwecken, als gehörten sie zu einer Schaumstruktur. Die Scheide, von der sich an manchen Punkten die Chorda zurückgezogen hat, erscheint bei Hämatoxylinfärbung als ein schmales gezacktes Band und weist bei Cochenillefärbung reihenförmig angeordnete, tangential gestellte längliche Kerne auf.

9. Menschlicher Embryo. 190 mm Sch. St. L. (6 Mon.). Vgl. Taf. 24, Fig. 5.

Die Chordareste finden sich nur in den Zwischenwirbelscheiben, in Form kugeliger Massen, deren grösste Breite ungefähr die Hälfte einer Scheibe beträgt. Die Bestandteile der Chorda haben sich von der stellenweise homogenen Scheide zurückgezogen und liegen daher in einem Hohlraum, der von mässig starken Fasern durchsetzt wird, die Chorda und Scheide verbinden. Die Chordareste selbst bestehen aus einer protoplasmatischen Grundlage mit zahlreichen Bläschen, die meist rundlich sind, oft aber auch einseitig zusammengedrückt erscheinen. Sie ist durchsetzt von einem Netzwerk feiner fädiger Differenzierungen. Die Kerne sind rund oder ein wenig in die Länge gezogen und anscheinend regellos verstreut. Zellgrenzen sind nicht erkennbar.

Noch in höherem Grade als bei den jüngeren Embryonen zeigt bei den letzten drei, Nr. 7—9, die Chorda Merkmale, die sie als Stützgewebe zu charakterisieren erlauben. Die Einlagerung der zahlreichen Bläschen und besonders des dichten Netzwerkes feiner Fasern muss dem Gewebe eine polsterähn-

liche Beschaffenheit verleihen und damit die Fähigkeit mechanischen Einwirkungen einen elastischen Widerstand entgegenzusetzen.

In den beschriebenen Fällen 7—9 stellen die Chordareste immer noch syncytiale oder, wie man vielleicht besser sagt, symplasmatische Gebilde vor (vgl. o. S. 521), die sich später in einzelne Zellterritorien zerlegen werden. Das ist für die histologische Deutung belanglos. Das geschilderte Gewebe stellt ein Stützgewebe von gemischtem oder vesiculös-fasrigem Typus dar.

Somit halte ich mich für berechtigt, die Chorda bei allen untersuchten menschlichen Embryonen (vgl. o. S. 522) als ein Stützgewebe zu bezeichnen.

Nach meiner oben (S. 511 ff.) dargelegten Auffassung ergibt sich nunmehr, dass nicht nur aus entwickelungsgeschichtlichen, sondern auch aus histologischen Gründen die Chorda als eine Bildung des Mesoderms aufzufassen ist.

Ich verkenne nicht, dass meinem Versuch, die Zugehörigkeit der Chorda zum Mesoderm aus ihrem histologischen Verhalten abzuleiten, sich leicht ein Einwand entgegenstellen lässt. Man könnte nämlich sagen, wie es in bezug auf den Chordaknorpel Pusanow (26) getan hat: die erhobenen Befunde zeigen nur, dass den Keimblättern keine spezifischen Aufgaben zufallen; das Entoderm hat nicht nur Leistungen als Darmdrüsenblatt zu erfüllen, es muss auch Stützgewebe produzieren, eben in Form der Chorda. So kann sich aber nur jemand äussern, der die primäre Zugehörigkeit der Chorda zum Entoderm von vornherein als festgestellt annimmt, und der übersieht, welche Bedeutung der Tatsache zukommt, dass, wie ich oben (S. 511 ff.) darlegte, die Keimblätter ganz bestimmte „wesentliche“ Aufgaben auszuführen haben.

Literaturverzeichnis.

1. Bonnet, R., Grundriss der Entwickelungsgeschichte der Haussäugetiere. Berlin. 1891.
2. — Über Syncytien, Plasmodien und Symplasma in der Placenta der Säugetiere und des Menschen. Monatsschr. f. Geburtsh. u. Gynäk. Bd. 18. S. 1 ff. 1903.
3. — Lehrbuch der Entwickelungsgeschichte. 2. Aufl. Berlin. 1912.
4. Brachet, A., Gastrulation et formation de l'embryon chez les chordés. Anat. Anz. Bd. 27. 1905. S. 212 ff., S. 239 ff.
5. Bruni, C. A., Über die evolutiven und involutiven Vorgänge der Chorda dorsalis in der Wirbelsäule mit besonderer Berücksichtigung der Amnioten. Anat. Hefte. Abt. I. Bd. 45. 1911. S. 307 ff.
6. Fick, R, Handbuch der Anatomie und Mechanik der Gelenke. I. Teil Anatomie der Gelenke. Jena 1904.
7. Gurwitsch, A., Atlas und Grundriss der Embryologie der Wirbeltiere und des Menschen. München 1907.
8. Hertwig, O., Die Lehre von den Keimblättern. Handb. d. Entwickelungslehre. Bd. I. I. Teil 1906. S. 699 ff.
9. Hubrecht, A. A. W., Die erste Anlage des Hypoblast bei den Säugetieren. Anat. Anz. Bd. 3. 1888. S. 906 ff.
10. — Die Gastrulation der Wirbeltiere. Anat. Anz. Bd. 26. 1905. S. 353 ff.
11. Keibel, F., Zur Entwickelungsgeschichte der Chorda bei Säugern. Arch. f. Anat. u. Phys., Anat. Abt. 1889. S. 329 ff.
12. — Studien zur Entwickelungsgeschichte des Schweines. Schwalbes Morphol. Arb. Bd. 3. 1893.
13. — Die Gastrulation und die Keimblattbildung der Wirbeltiere. Ergebn. d. Anat. u. Entwickelungsgeschichte. Bd. 10. 1901. S. 1002 ff.
14. — Zur Gastrulationsfrage. Anat. Anz. Bd. 26. 1905. S. 366 ff.
15. — Die Bildung der Keimblätter und das Gastrulationsproblem. Handb. d. Entwickelungsgeschichte d. Menschen. Herausg. F. Keibel u. F. P. Mall. 1. Bd. 1910. S. 49 ff.



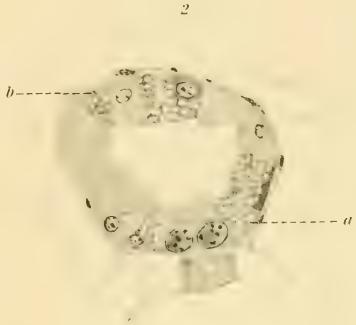

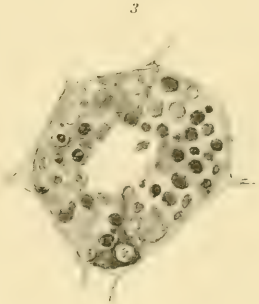

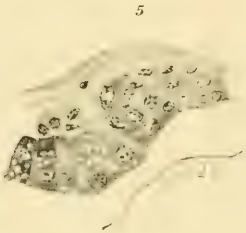

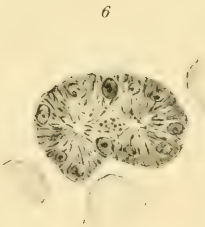

Verlag v. J. F. Bergmann, Wiesbaden

Werner u. Winter, Frankfurt a. M.

16. Koelliker, A., Entwickelungsgeschichte des Menschen und der höheren Tiere. 2. Aufl. Leipzig. 1879.
17. — Über die Chordahöhle und die Bildung der Chorda beim Kaninchen. Sitzungsber. Würzb. physik.-med. Ges. 1883.
18. Kollmann, I., Die Entwickelung der Chorda dorsalis beim Menschen. Anat. Anz. Bd. 5. 1890. S. 308 ff.
19. — Lehrbuch der Entwickelungsgeschichte des Menschen. Jena 1898.
20. Krauss, F., Über die Genese des Chordaknorpels der Urodelen und die Natur des Chordagewebes. Arch. f. mikr. Anat. Bd. 73. 1909. S. 69 ff.
21. Linck, A., Beitrag zur Kenntnis der menschlichen Chorda dorsalis im Hals- und Kopfskelet, ihrer Entwickelung in der ersten Hälfte des Fötallebens und ihrer Beziehungen zur Anatomie des Nasenrachenraumes und zur Geschwulstbildung an der Schädelbasis. Anat. Hefte, Abt. I. Bd. 42. 1911. S. 605 ff.
22. Lwoff, B., Über einige wichtige Punkte in der Entwickelung des Amphioxus. Biol. Centralbl. Bd. 12. 1892. S. 729 ff.
23. — Die Bildung der primären Keimblätter und die Entstehung der Chorda und des Mesoderms bei den Wirbeltieren. Bull. de la société impér. des naturalistes de Moscou. 1894. S. 57 ff., S. 160 ff.
24. Minot, Ch. S., Lehrbuch der Entwickelungsgeschichte des Menschen Deutsch v. S. Kästner. Leipzig. 1894.
25. Patterson, I. Th., A preliminary Report on the Demonstration of Polyembryonic Development in the Armadillo (Tatu novem cinctum). Anat. Anz. Bd. 41. 1912. S. 369 ff.
26. Pusanow, I., Über die Entwickelung des Chordaknorpels der Eidechse. Anat. Anz. Bd. 44. 1913. S. 262 ff.
27. Schaffer, J., Über das vesiculöse Stützgewebe. Anat. Anz. B. 23. 1903. S. 464 ff.
28. — Über das Verhältnis des Chordagewebes zum Knorpelgewebe. Anat. Anz. Bd. 37. 1910. S. 231 ff.
29. — Die Rückensaite der Säugetiere nach der Geburt, nebst Bemerkungen über den Bau und die Verknöcherung der Wirbel. Sitzungsber. Kais. Akad. Wissensch. Wien, math.-nat. Kl. Bd. 119. Abt. III. 1910. S. 409 ff.
30. Schlater, G., Über die phylogenetische Bedeutung des sogenannten mittleren Keimblattes. Anat. Anz. Bd. 31. 1907. S. 312 ff., S. 321 ff.
31. — Zur Frage vom Ursprung der Chordaten nebst einigen Bemerkungen zu den frühesten Stadien der Primaten-Embryogenese. Anat. Anz. Bd. 34. 1909. S. 33 ff., S. 65 ff.
32. Schultze, O., Grundriss der Entwickelung des Menschen und der Säugetiere. Leipzig. 1897.
33. Spee, F., Graf, Beobachtungen an einer menschlichen Keimscheibe mit offener Medullarrinne und Canalis neurentericus. Arch. f. Anat. u. Phys., anat. Abt. 1889. S. 159 ff.
34. Studnička, F. K., Die Natur des Chordagewebes. Anat. Anz. Bd. 34. 1909. S. 81 ff.

35. Studnička, F. K., Das Gewebe der Chorda dorsalis und die Klassifikation der sogenannten „Stützgewebe". Anat. Anz. Bd. 38. 1911. S. 497 ff.
36. — Über „Bausubstanzen" und die Bestandteile des Tierkörpers überhaupt. Anat. Anz. Bd. 39. 1911. S. 225 ff.
37. Triepel, H., Einführung in die physikalische Anatomie. I. u. II. Teil. Wiesbaden. 1902.
38. Ussoff, S. A., Vergleichend-embryologische Studien des axialen Skelets. Entochorda. Anat. Anz. Bd. 29. 1906. S. 433 ff., S. 500 ff., S. 561 ff.
39. Williams, L. W., The Later Development of the Notochord in Mammals. The Americ. Journ. of Anatomy. Bd. 8. 1908. S. 251 ff.

Erklärung der Abbildungen auf Tafel 24.

Fig. 1. Teil eines Längsschnittes durch die Chorda eines menschlichen Embryos von 7,3 mm St. N. L. (Beschreibung S. 517 f.).

Fig. 2. Teil eines Querschnittes durch die Chorda eines menschlichen Embryos von 27 mm St. N. L. innerhalb eines Wirbelkörpers (Beschreibung S. 519 f.).

Fig. 3. Teil eines Querschnittes durch die Chorda eines menschlichen Embryos von 27 mm St. N. L. innerhalb einer Zwischenwirbelscheibe (Beschreibung S. 520).

Fig. 4. Teil eines Querschnittes durch den Chordarest eines menschlichen Embryos von 60 mm Sch. St. L. (Beschreibung S. 523). s = Scheide.

Fig. 5. Teil eines Querschnittes durch den Chordarest eines menschlichen Embryos von 190 mm Sch. St. L. (Beschreibung S. 524).

Die Figuren 1 und 4 sind gezeichnet mit Zeiss Apochr. 2 mm n. A. 1,3 (homogene Immersion), Comp.-Oc. 6, die Figuren 2, 3 und 5 mit Zeiss Apochr. 4 mm n. A. 0,95, Comp.-Oc. 6.

Aus dem anatomischen Institut der Universität Göttingen.

ZELLSTRUKTUR UND SEKRETION IN DEN ORBITALDRÜSEN DER NAGER.

EIN BEITRAG ZUR LEHRE VON DEN GEFORMTEN PROTOPLASMAGEBILDEN.

VON

DR. M. W. HAUSCHILD,

II. PROSEKTOR AM ANATOMISCHEN INSTITUT DER UNIVERSITÄT GÖTTINGEN.

Mit 33 Figuren auf den Tafeln 25/30.

Den Untersuchungen über die histologischen Veränderungen der Drüsenepithelien eine neue hinzufügen, liesse sich wohl kaum rechtfertigen, wenn nicht die Lehre von den geformten Protoplasmabestandteilen durch die Mitochondrien-Theorie Bendas und Meves' einen wesentlich anderen Gesichtskreis für derartige Untersuchungen geschaffen hätte. Seitdem Mitochondrien auch in den Gewebszellen erwachsener Individuen gefunden wurden und Meves im Jahre 1908 die Mitochondrien Bendas, welche er hier Chondriosomen benennt, sogar für die Übertragung erblicher Eigenschaften in Anspruch nahm, sind zahlreiche Arbeiten auch über das Verhalten der Mitochondrien bei der Drüsensekretion erschienen. Trotz dieser grossen Anzahl von Untersuchungen lässt sich ihnen eine gewisse Einseitigkeit nicht abstreiten. Sind doch die Mitochondrien nur mit ganz bestimmten Methoden zu fixieren und färberisch nachzuweisen, andere sonst sehr erprobte Methoden sind dagegen für deren Nachweis untauglich. Untersuchungen über das Verhalten der verschiedenen bekannten Fixationsmethoden gegenüber den Mitochondrien haben kein vollständig befriedigendes Ergebnis gebracht. Ebenso ist die Abgrenzung jener als Träger der Vererbung hingestellten wichtigen Protoplasmabestandteile gegenüber anderen, ähnlichen Protoplasmagebilden nur unvollkommen durchgeführt.

Von diesen Punkten ausgehend hat die vorliegende Arbeit es sich zur Aufgabe gemacht, die Histologie der Epithelien in den

Orbitaldrüsen der Nager und ihre Beziehung zur Sekretion unter eingehender Prüfung der verschiedenen Fixierungsmethoden zu behandeln. Massgebend für die Wahl dieser Drüsen war der Gedanke, eine vorwiegend seröse Eiweissdrüse einer Fett secernierenden Drüse gegenüberzustellen und zwischen ihnen Vergleiche zu ziehen. Auf die Orbitaldrüsen der Nager fiel deshalb die Wahl, weil nur bei ihnen sowie den nahestehenden Insectivoren die Hardersche Drüse gut entwickelt und eine hauptsächlich Fett absondernde Drüse ist. Zur besseren Durchführung dieser Gegenüberstellung schien es vorteilhaft, vorerst die Drüsen ein- und desselben Tieres miteinander zu vergleichen, um etwaige Artverschiedenheiten auszuschalten. Ausser der Tränendrüse der Nager wurde aber vergleichsweise diejenige vieler anderer Säugetiere und des Menschen untersucht. Wesentlich für die Art der Untersuchungen war der Vergleich jener beiden Zelltypen, der Fett- und der Eiweissdrüse; da der morphologische Charakter der Drüsen dagegen als über die Grenzen des Themas hinausgehend nicht berücksichtigt werden konnte, wurde aus den oben genannten Gründen auch ein Eingehen auf die übrigen accessorischen Tränendrüsen vermieden.

Die Schilderung meiner Untersuchungen soll ein kurzer Überblick über die Geschichte der Sekretionstheorien sowie über den Stand der heutigen Anschauungen vorausgehen.

Nachdem von Heidenhain (1879) und Merkel (1883) zuerst auf die morphologischen Veränderungen im Protoplasma und Kern der Drüsenzelle im Zustande der Ruhe und Reizung hingewiesen wurde, unternahm es Altmann (1899), den Begriff der Sekretion unter Zugrundelegung seiner Bioblastentheorie zu formulieren, einen Versuch, den schon mehrere Jahre zuvor die Gebrüder Zoja (1891) mit Hilfe von Maggi geschaffenen Plastidulen unternommen hatten. Altmann dehnte seine Untersuchungen auch besonders auf die fettabsondernden Drüsen welche ihm als ein besonders günstiges Untersuchungsobjekt

schienen. Seine Sekretionstheorie erstreckte sich auch auf die Harder sche Drüse, wonach die mit Fuchsin-Pikrinsäure darstellbaren Granula derselben eine mehr oder weniger direkte Umwandlung in die Sekretionsprodukte erfahren sollten. Basierend auf Untersuchungen mit Hilfe der Altmann schen Methode und unter Zuziehung anderer Methoden untersuchte Noll (1901) die Sekretion der Tränendrüse bei der Katze. Die sehr ausführlichen histologischen Ergebnisse dieser Untersuchungen führten zu keinem wesentlichen Fortschritt in der Kenntnis der Sekretion, wenngleich die morphologischen Veränderungen der Drüsenepithelien und ihre Beziehungen zu gewissen Stadien der Sekretion eine Klärung und Deutung erfahren. Die in der lebenden Zelle schon sichtbaren Granula hält Autor für die Matrix des Sekretes und weist deren einzelne Stufen in der Vervollkommnung zum Sekret durch Abnahme in der Färbbarkeit nach, ohne jedoch den Zusammenhang zwischen Körnern und Protoplasmanetz sowie den Altmann schen Granula vollkommen klar zu stellen. Seiner histologischen Untersuchungen wird später noch des öfteren Erwähnung getan werden. Fleischer (1904) untersucht die Tränendrüse des Ochsen auf etwaige Kernveränderungen oder solchen der Centralkörperchen, Vermutungen, die sich beide als negativ erweisen, wohingegen Untersuchungen über Färbbarkeit der Sekretgranula interessante Ergebnisse zeitigen, die später vergleichsweise herangezogen werden sollen. Woronew (1906) wiederholt im wesentlichen die Versuche Nolls.

Keine der bisher erwähnten Versuche haben die Mitochondrienfrage mit behandelt oder zum Ausgangspunkt der Untersuchungen gemacht. Als Vorläufer der Mitochondrientheorie und ihre Anwendung auf Drüsenzellen müssen die Arbeiten von Solger (1895) und Garnier (1899) gelten. Solgers Basalfäden und die von Garnier als Ergastoplasma aufgestellten Protoplasmastrukturen sind vielleicht mit den Benda-

schen Mitochondrien zu identifizieren. Diese im basalen Zellabschnitt mit gewissen Methoden darzustellenden Gebilde sollten das Sekret bilden. Die Ansicht über ihre Beziehungen zwischen ihnen und den Bendaschen Mitochondrien sind aber heute noch sehr geteilt.

Die Verhältnisse der Mitochondrien zur Drüsensekretion wurden zuerst von Bouin (1905), dann von Regaud (1909), Regaud und Mavas (1911) und Hoven (1911) eingehender untersucht. Übereinstimmend halten jene Autoren an der Entstehung des Sekretes aus den Mitochondrien fest. Während aber Hoven eine direkte Entstehung der Sekretgranula aus den Mitochondrien befürwortet, eine Ansicht, die von Dubreuil (1911) auch hinsichtlich der Entstehung des Fettes geteilt wird, lässt Regaud das Sekret nur an den Mitochondrien entstehen, ohne allerdings über den Verbleib der Mitochondrien resp. deren Regeneration eine befriedigende Erklärung zu geben. Bisher behandelten diese Untersuchungen meist die Sekretionsverhältnisse in Niere, Pancreas und Speichelröhren. Hoven (1911) machte neuerdings auch Untersuchungen an fettsecernierenden Drüsen, so an der Milchdrüse des trächtigen Meerschweinchens. Während Autor in der lactierenden Mamma keine Mitochondrien oder solche nur ganz vereinzelt fand, gelang es ihm, die Mitochondrien in der Milchdrüse eines Meerschweinchens kurz vor dem Wurfe in grosser Anzahl aufzufinden. Nach Hoven entstehen die verschiedenen Eiweiss- und Fettstoffe aus verschiedenen Mitochondrien; diese Unterschiede haben Fauré-Frémiet (1911) und Regaud (1910) in verschiedenen Arbeiten behandelt. Regaud gelang es, durch verschiedene Färbung Mitochondrien verschiedener Zellen zu trennen. Auf alle diese Arbeiten wird im zusammenfassenden Teile zurückgekommen werden. Die sehr umfassende Literatur findet sich wohl fast ganz vollständig in der neuen Arbeit Duesbergs (1912),

der die Literatur über die Mitochondrien seit ihren Anfängen einschliesslich diesbezüglicher vorher unternommenen Untersuchungen zum Teil sehr ausführlich referiert.

Über die Funktion der Mitochondrien in der Tränendrüse liegen eingehendere Untersuchungen nicht vor. Eine Zusammenfassung der bis 1908 erschienenen Arbeiten findet sich in derjenigen von Dubreuil (1908).

Trotz des weiten Umsichgreifens der Mitochondrientheorie und ihrer Anhänger hat es nicht an Gegnern gefehlt und fehlt es auch heute nicht an Skeptikern, welche teils die Gebilde, überhaupt als Kunstprodukte aufgefasst wissen wollen, teils diesen Strukturen wenigstens ihre physiologischen Fähigkeiten abstreiten.

In Anbetracht dessen, dass erst in den letzten Jahren durch die Arbeiten Regauds, Champys, Levis, Hovens, Dubreuils u. a. dem Zusammenhang zwischen Mitochondrien und Sekretion in den verschiedenen Drüsen nachgegangen wurde, sind auch die Gegner dieser Anschauung, dass die Mitochondrien als sekretbildend anzusehen sind, nur in geringerer Anzahl. In erster Linie sind die zahlreichen Arbeiten Arnolds (1898, 1899, 1900, 1905, 1907, 1913) zu erwähnen, dessen Untersuchungen an frischem Material die Grenze des Sekretes aus den vital stark färbbaren Granula — den Plasmosomen — ergeben haben. Arnold betont die granuläre Struktur der Sekretbildner und wendet mit Recht die Einseitigkeit des Bendaschen Verfahrens zur Darstellung der Mitochondrien gegen die Präexistenz derartiger Gebilde in vitalen Zellen ein. Ähnliche Untersuchungen, besonders an den grösseren Zellen von Amphibiendrüsen führte Retzius (1910, 1912) aus; Retzius (1912) stellt sich auf den Boden der Mitomlehre Flemmings wonach neben der granulären Struktur der Sekretbildner auch an dem Mitomgerüst als Stützsubstanz dieser Gebilde festgehalten wird.

Auf die Technik wurde bei den nun folgenden Untersuchungen besonderes Gewicht gelegt; es müssen deshalb die angewandten Verfahren hier kurz Erwähnung finden.

Frisch überlebende Gewebsstücke wurden nach dem Herausnehmen aus der Orbita in physiologischer Kochsalzflüssigkeit vorsichtig mechanisch isoliert und sofort mikroskopisch untersucht. Andere Teilchen wurden mit dem Arnoldschen Jodverfahren isoliert. Andere isolierte Zellen wurden dann ferner unter Zusatz verschiedener Farbflüssigkeiten, Kristallviolett, Neutralrot, Sudan, Hämatoxylin, oder Reagentien, Alkohol, Chloroform, Osmiumsäure während der Einwirkung mikroskopisch betrachtet. Schliesslich wurden Versuchstiere mit 1%igen wässrigen Lösungen von Trypanblau oder Kristallviolett intra vitam injiziert, 6—24 Stunden nach der Injektion getötet und deren Augendrüsen frisch oder fixiert nach Anwendung der Gefriermethode oder dem Paraffineinbettungsverfahren untersucht. Andere Versuchstiere wurden mehrere Tage lang mit Sudan gefüttert. Mäuse z. B. mit Speck, welcher durch konzentrierte alkoholische Sudanlösung intensiv gefärbt war, dann getrocknet und von den Tieren gefressen und gut vertragen wurde; die Drüsen wurden dann ebenfalls frisch untersucht. Fixierte Präparate wurden auf folgende Weise behandelt:

Der Orbitalinhalt des frisch getöteten lebenswarmen Tieres wurde in toto herausgenommen, kleinste Gewebsteile der Harderschen und Tränendrüse mit der Schere abgetrennt und sofort in die Fixierungsflüssigkeit gebracht. An Fixierungsmethoden wurden angewandt:

I. Gruppe: Chrom-Osmiumgemische: Flemmingsche Flüssigkeit — modifiziert nach Altmann, Benda und Meves; kombiniertes Müller-Formol-Osmiumverfahren nach Schridde.

II. Gruppe. Chromfreie Osmiumgemische: Osmiumsäure in 1%iger und 2%iger Lösung; Osmium-Hämatoxylinmethode nach O. Schultze; Hermannsches Gemisch.

III. Gruppe: Chromgemische: Orthsche, Müllersche, Zenkersche Flüssigkeit (mit wenig Eisessig) 1%ige Chromsäure, 3%iges Kalium bichromicum (Fixierung während 1–3 Wochen unter allmähliger Verdünnung der Chromlösung); die Regaudschen Flüssigkeiten [cit. in Duesberg (1912)] das Dubreuilsche Gemisch; Ciaccios Gemisch mit nachfolgender Lipoidfärbung.

IV. Gruppe. Fixierungsflüssigkeiten ohne Chrom- und Osmium: Formol 5 und 10%ig, Sublimat-Kochsalz, Carnoys Gemisch.

Die Einteilung der Fixationsgemische in bestimmte Gruppen mag darauf hinweisen, dass die in eine Gruppe zusammengefassten Gemische fast gleiche Wirkung – wenigstens auf die Fixierung der Fettverbindungen — hatten. Es wird deshalb bei der Beschreibung der Untersuchungen für Gruppe I das Bendasche Verfahren, für Gruppe II das O. Schultzsche Verfahren, für Gruppe III das Dubreuilsche Verfahren, für Gruppe IV die Formolfixation und deren Resultate ausführlich behandelt und auf etwaige Abweichungen der anderen Fixierungsflüssigkeiten besonders zurückgekommen werden.

Als Färbungsmethoden kommen in erster Linie die von den betreffenden Autoren gleichfalls angewandten Eisenhämatoxylinmethoden nach Heidenhain, Benda und O. Schultze in Betracht; ferner wurde zur besseren Scheidung des osmierten Fettes von den chromatophilen Gebilden die Altmannsche Fuchsin-Pikrinsäure [Altmann (1890)], die Bendasche Kristallviolettmethode [Benda, in „Encyclopädie der mikroskopischen Technik“ (1910)] und das Pianesesche Verfahren verwendet. Es wurden ferner die Augendrüsen mehrer Individuen der Nagetiere auf gleiche Weise fixiert und

untersucht, ebenso auch Augendrüsen, Speicheldrüsen, Niere und Pancreas dieser und verschiedener anderer Säuger zum Vergleich auf die hauptsächlichsten der oben angegebenen Methoden.

Im folgenden Abschnitte soll eine Schilderung der eigenen Untersuchungen statthaben. Wie eingangs erwähnt, war für die Art der Untersuchungen die Frage massgebend: Sind im Protoplasma der secernierenden Drüse bestimmte präexistierende Gebilde und, falls sie vorhanden, welche Beziehungen haben sie zum Sekret der betreffenden Drüse.

Obwohl Harder die nach ihm benannte Drüse schon 1695 auffand, sind unsere Kenntnisse doch noch äusserst spärlich und beschränken sich auf gröbere histologische Verhältnisse. Ausser Altmann (1894) haben sich später noch Loewenthal, Peters, Puglisi-Allegra und Dubreuil mit dieser Drüse näher befasst. Letzterer Autor gibt eine historische Übersicht der darüber veröffentlichten Arbeiten (1908). Nur bei den Nagern, vielleicht auch den Insectivoren ist die Hardersche Drüse derart entwickelt [Peters (1890), Loewenthal (1892)], dass man von einer gut gesonderten Fettdrüse reden kann, bei unseren Haustieren weist nur das Schwein eine deutliche abzugrenzende Hardersche Drüse auf, während bei Hund und Rind meist eine Verschmelzung derselben mit der Nickhautdrüse eingetreten ist. [Loewenthal (1892), Ellenberger (1906).] Bei den letztgenannten Säugetieren ist das Sekret auch nicht hauptsächlich fetthaltig, sondern es bildet hyaline Massen mit unbekannter Zusammensetzung [Loewenthal (1892)]. Das Epithel nähert sich sehr demjenigen seröser Drüsen.

Ich beginne mit der Beschreibung der Untersuchungen über die Hardersche Drüse. Vorausgehen mag eine kurze Schilderung des allgemeinen anatomischen und histologischen Baues

dieser Drüse unter Zugrundelegung der Arbeiten von Wendt (1877), Altmann (1890), Peters (1890), Loewenthal (1892), Puglisi-Allegra (1904) und Dubreuil (1908). Bei den Nagern und Insectivoren ist diese Drüse allgemein stark entwickelt, soweit diese bisher beim Igel, der Maus, Ratte, dem Meerschweinchen und Kaninchen untersucht worden ist [Loewenthal (1892)]. Sie liegt am unteren Rande der Augenhöhle zwischen Bulbus und knöcherner Orbita. Beim Kaninchen und Hasen ist sie von einer etwas kleineren roten Drüse, der Nickhautdrüse, geschieden und bilden eine grössere weisse Masse [Puglisi-Allegra (1904), Dubreuil 1908)]. Beim Igel ist die Drüse in reichliches Fettgewebe eingebettet [Loewenthal (1892)]. Sie ist eine acinöse Drüse, deren einzelne Drüsenläppchen gemeinschaftlich in Alveolargänge münden, die wiederum in einen kurzen mit weitem Lumen versehenen Ausführungsgang zusammenlaufen. Obwohl die Entwickelung der Drüsen und erste Anlage der Drüsengänge ziemlich mit der Tränendrüse übereinstimmt, ist doch schliesslich der Bau ein wesentlich verschiedener von dem der Tränendrüse, was wohl mit der Beschaffenheit des Sekretes zusammenhängt, da das fetthaltige Sekret enge Ausführungsgänge aus rein mechanischen Gründen nicht passieren kann. Das Epithel der Drüse ist ein mehr oder weniger hohes Cylinderepithel, je nachdem eine Sekretfüllung des Lumens das Epithel des betreffenden Drüsenabschnittes schwächer oder stärker comprimiert. Denselben Grund gibt auch Woronew für die Abflachung des Epithels in der Tränendrüse an [Woronew 1906)]. Man findet in der Harderschen Drüse immer alle Zellen des betreffenden Acinusquerschnittes von etwa gleicher Höhe, wobei die mit höherem Epithel versehenen Zellen kuppelförmig gegen das Lumen vorspringen, während die flachen cubischen Zellen der durch Sekret ausgedehnten Acini eine gerade Begrenzung gegen das Lumen hin aufweisen [Altmann (1890)].

Es sind also in allen Acinusquerschnitten die verschiedensten Sekretionsphasen der einzelnen Zellen nachzuweisen, wenngleich die Sekretfüllung eines Acinus eine durchschnittliche Sekretarmut der betreffenden Zellen notwendigerweise zur Folge haben muss. Eigentliche Ausführungsgänge oder Sekretröhren fehlen. Das Drüsenepithel wird vielmehr allmählich niedriger, die Kerne bleiben gross, nehmen sogar etwas an Umfang zu, während das Protoplasma abnimmt, so dass die Endzellen der Ausführungsgänge cubische Zellen mit grossen Kernen und ganz geringer Protoplasmahülle darstellen.

Ich komme nun bei der Besprechung der Zellhistologie auf die eigenen Untersuchungen. Es wurden untersucht in der oben angegebenen Weise die Harderschе Drüse von der weissen Maus, grauen Maus, vom Kaninchen, Meerschweinchen und Igel.

Die Harderschе Drüse der weissen Maus — die der grauen Maus verhält sich genau ebenso — wurde frisch kurz nach der Tötung des Tieres zerzupft und in auffallendem und durchfallendem Lichte mikroskopisch untersucht. Man sieht die einzelnen Epithelzellen mit einer feinkörnigen Masse erfüllt, die stark lichtbrechend und offenbar fettartig ist. Kleine Körnchen oder besser Tröpfchen schwimmen allenthalben in der zur Untersuchung benutzten physiologischen Kochsalzflüssigkeit herum. Vorherige Injektionen des Versuchstieres mit Trypanblau ergaben zwar sehr schöne Bilder der Granula in den Nieren, die Färbung hatte aber keinen Einfluss auf Form und Farbe der Körnchen in der Harderschen Drüse. Dagegen rief Sudanfütterung eine ziemlich lebhafte Färbung dieser Granula hervor. Zusatz von Neutralrot ergab eine blassrote Färbung der Sekretgranula, während das Protoplasma der Zellen sich anscheinend nicht tingiert. Umgekehrt färbte sich bei Zusatz von Kristallviolett das Protoplasma sehr intensiv, dagegen die Sekretgranula fast gar nicht.

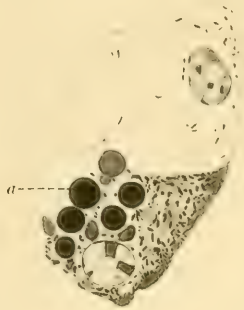

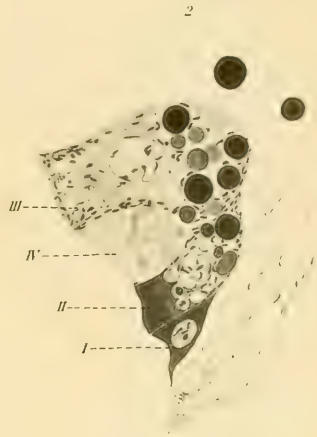



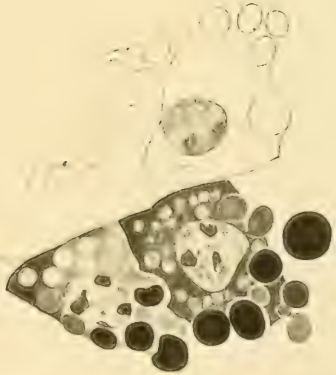

Verlag v. J. F. Bergmann, Wiesbaden.

Ganz ähnliche Bilder geben die mit der Gefriermethode dargestellten Schnitte. Diese mit Sudan-III.-Hämatoxylin gefärbten Schnitte liessen die Drüsenepithelien orangerot gefärbt erscheinen; Kerne und das spärliche interlobuläre Bindegewebe hoben sich blau hervor. Die einzelnen Drüsenlobuli sind ziemlich gleich gross, das Lumen derselben ist weit und wechselt je nach der Zellhöhe der Drüsenepithelien. In der Aufsicht erscheinen die Lobuliquerschnitte als meist sechseckige Felder die durch sehr spärliches Bindegewebe geschieden sind. Die Bindegewebszellen (Boll schen Zellen) liegen an der Peripherie der Lobuli in grösserer Anzahl und färben sich meist intensiv mit Hämatoxylin. Das secernierende Drüsenepithel geht ziemlich plötzlich in ein mit grossen Kernen versehenes cubisches Epithel der weiten Ausführungsgänge über (Fig. 1 u. 5, Taf. 25). Bei näherer Betrachtung zeigte es sich, dass die einzelnen Zellen gefüllt mit kleinen, meist gleich grossen, sudangefärbten und vollkommen runden Körnchen waren, die offenbar identisch sind mit den vital gefärbten und den stark lichtbrechenden Körnchen frischer ungefärbter Drüsen. Gleiche Körnchen fanden sich in Häufchen oder zu einer homogen gelb gefärbten Masse zusammengeflossen in einzelnen Lumina. Diese Fettsekrettröpfchen, wie man sie wohl besser und einfacher nennt, sind in den einzelnen Zellen nie zu grösseren zusammengeflossen, d. h. sie gehen in der Zelle nie über einen gewissen Umfang hinaus Die Sudanfärbung der Fetttröpfchen war im Lumen und den diesen zugekehrten Zellabschnitten am intensivsten und nahm gegen die Zellbasis hin etwas ab. Es liessen sich dort manchmal nur ganz schwach gefärbte, fast weisse Sekrettröpfchen nachweisen. Das Zellprotoplasma liegt zwischen den Körnchen und erscheint als schwaches, blau gefärbtes Netz. Um den Zellkern und an der Basis der Zellen war das Protoplasma etwas weniger von Tröpfchen durchsetzt und er-

schien dunkler gefärbt. Färbungsunterschiede der einzelnen Zellen liessen sich der verhältnismässig dicken (15 μ) Schnitte wegen nicht feststellen, ebensowenig Unterschiede in der Kernstruktur. Die Lage der Kerne ist basal, in den meisten Fällen ist zwischen Zellbasis und Kern ein mit Protoplasma gefüllter Zwischenraum. Bei Färbung mit Kristallviolett konnte man auch hier wieder das deutliche Hervortreten des gefärbten Protoplasmanetzes von dem ungefärbten Sekrettröpfchen wahrnehmen; dieses Protoplasmanetz erschien bei manchen Zellen bedeutend dunkler gefärbt, so dass sich anscheinend hier schon der Unterschied zwischen den später zu beschreibenden „ruhenden" und „secernierenden" Zellen bemerkbar machte. Presst man die Zellen unter dem Deckglas, so sieht man das Protoplasma in Form ganz feiner, stark mit Kristallviolett gefärbten Tröpfchen austreten, welche sich dadurch von Sekrettröpfchen sofort unterscheiden, ausserdem viel kleiner sind. Man möchte daher annehmen, dass diese Tröpfchen Fettsubstanzen enthalten, da sie auch vom Formol nicht fixiert werden.

Die mit Formol fixierten, nachher in Paraffin eingebetteten Schnitte ergaben dasselbe Bild mit dem Unterschied, dass an Stelle der früher sudangefärbten, jetzt gelösten Fetttropfen sich Vacuolen befanden (Fig. 26, Taf. 1). Die Vacuolen sind sämtlich fast gleich gross, deutlich vom zwischenliegenden Protoplasma abgegrenzt und finden sich besonders im distalen Teile der Zelle, zum Teil auch durchsetzen sie im Drüsenlumen irregulär begrenzte Massen, die wohl als Tangentialschnitte von Drüsenepithelien aufzufassen sind. Hohe und niedrige Zellepithelien in den verschieden mit Sekret erfüllten Acini sind hier besonders deutlich zu sehen, zumal die Abgrenzung der Zellen gegen das Lumen durch einen fortlaufenden Protoplasmasaum gekennzeichnet ist. Man findet nie etwa Sekretvacuolen halb durchschnitten am Zellrande, was mit

dem momentanen Austreten eines Sekrettröpfchens in das Drüsenlumen im Augenblicke der Zellfixation zu erklären wäre. Auch die Zellgrenzen in den Drüsenepithelien sind gegeneinander durch scharfe Grenzlinien hervorgehoben; häufig findet sich auch hier, sowie an der Zellbasis eine etwas stärkere Anhäufung des Zwischenplasmas. Unter Zwischenplasma verstehe ich das Zellprotoplasma, welches zwischen den einzelnen Sekrettropfen, hier Sekretvacuolen gelegen ist, und als Netz auf den Schnitten hervortritt. Das Netzgerüst ist hier also stärker.

Das Zellprotoplasma ist in allen Drüsenzellen vollkommen homogen; nur bei stärkster Vergrösserung glaubt man eine feinste Granulierung des Protoplasmas zu bemerken. Die Farbe des Protoplasmas ist bei Färbung mit Heidenhainschen Hämatoxylin bei den einzelnen Zellen verschieden. Man unterscheidet nach erfolgter Differenzierung Zellen, welche den Farbstoff stark festhalten und ziemlich dunkel gefärbt sind neben anderen schwächer gefärbten Zellen in allen Abstufungen bis zur gänzlichen Farblosigkeit des Protoplasmas. Die Heidenhainsche Färbung dieser Schnitte entspricht also den mit Kristallviolett gefärbten Gefrierschnitten. Die Beziehungen des Zellprotoplasmas zur Zahl und Grösse der Sekretvacuolen sind folgende: in den ganz dunkel gefärbten Zellen ist meist die Basis der Zelle vom homogen dunkel gefärbten Protoplasma eingenommen, das nicht von Sekretvacuolen durchsetzt ist. In den heller erscheinenden Drüsenzellen finden sich Vacuolen meist bis an die basale Grenze der Zelle hinabreichend, mit dem Unterschied, dass die basalen Vacuolen meistens etwas kleiner sind, als die dem Zellumen näher liegenden. Die ganz hell erscheinenden Zellen sind voll Vacuolen, so dass das Zwischenplasma als ganz hellgefärbtes dünnes Netz oft kaum sichtbar ist.

Diese eben beschriebenen Zellarten bilden die Mehrzahl aller Drüsenzellen. Zwei weitere Arten sollen noch hinzugefügt

werden, von denen die eine als das Extrem der dunklen Zellen, die andere vielleicht als das Extrem der hellen Zellen aufzufassen ist. Ganz selten finden sich dunkel gefärbte Epithelzellen deren Zelleib Vacuolen überhaupt nicht aufweist, sondern nur einen meist stark tingierten Kern, umgeben von ebenfalls stark gefärbten aber geringem Protoplasma. Ebenso gibt es Zellen, die sich fast gar nicht färben und bei denen erst durch genauere Betrachtung eine wie ein sehr feinmaschiges Netz aussehende Protoplasmastruktur zur Geltung kommt. Es sind gleichgrosse, aber gegenüber dem Durchschnitt erheblich kleinere Vacuolen, in einem fast farblosen spärlichen Zwischenplasma liegend. Die Kerne dieser Zellen sind von denen anderer Zellen nicht wesentlich unterschieden. Diese beiden letzthin beschriebenen Zellarten reichen meist nicht bis an das Drüsenlumen heran, sondern sehen gleichsam davon abgedrängt aus und erscheinen auf den Schnitten teils als Zelldreiecke, deren Spitze dem Lumen zugekehrt ist — so die dunklen Zellen, teils als abgestumpfte, bienenkorbartige Zellen, deren distaler Abschnitt von den angrenzenden Zellen überlagert ist — die hellen Zellen. —

War bisher nur die Rede von Präparaten, welche mit Formol oder formolhaltigen Gemischen fixiert waren, so sollen im nun folgenden Abschnitte die Untersuchungen über die mit Chromgemischen fixierten Präparate eingehender betrachtet werden.

Mit den bisher angewandten Fixierungsflüssigkeiten können Mitochondrien oder ihnen ähnliche Gebilde nicht dargestellt werden. Ähnliche wie die eben beschriebenen Ergebnisse erhielt ich mit allen anderen hier verwendeten Fixierungsgemischen, die frei von Chrom- oder Osmiumbestandteilen waren. Auch schwächere Chromgemische, wie Orthsche, Müllersche und Zenkersche Flüssigkeit ergaben gleiche Resultate. Von anderer Wirkung waren die von Dubreuil und Regaud empfohlenen Chrommethoden, deren Resultate besonders bei

längerer Einwirkung der Fixierungsflüssigkeiten auf die Gewebe ziemlich erheblich von den eben beschriebenen abwichen. Mit dem Regaudschen Verfahren fixierte Gewebe glichen bei kürzerer Einwirkung entweder den Formolpräparaten, bei längerer den nach Dubreuil fixierten Gewebsstücken, so dass ich nur die letzteren als Vergleichsobjekt heranzuziehen brauche. Die nach der Dubreuilschen Methode fixierten und dann mit Heidenhain resp. nach Benda mit Kristallviolett gefärbten Präparate ähneln im ganzen auch den Formolpräparaten (Taf. 26, Fig. 4a u. b). Das Sekret ist vollständig gelöst, die Sekrettröpfchen erscheinen als Vacuolen von annähernd gleicher Grösse; grössere Vacuolen, welche auf ein Zusammenfliessen mehrerer kleinerer Fettsekrettröpfchen in grössere hinweisen könnten, finden sich nicht. Hingegen sind die Vacuolen in manchen Zellen nicht scharf abgegrenzt gegen das umgebende Protoplasma, als ob doch im Momente der Fixierung zwischen Sekret und Protoplasma geringe Dislokationen stattgefunden hätten. Gewisse Zellen enthalten nun in grosser Anzahl kleine stäbchen- bis fädchenförmige Gebilde, seltener tröpfchen- oder körnchenähnliche, die wirr im ganzen Zellplasma verteilt sind, sich mit Kristallviolett oder Eisenhämatoxylin dunkler färben als das umgebende Protoplasma und sich von diesem mehr oder weniger scharf abheben. Diese stäbchenhaltigen Zellen findet man oft in Gruppen neben anderen Zellen, die vollständig homogenes Plasma besitzen: zwischen diesen letzteren und den stäbchenhaltigen Zellen gibt es anscheinend alle Übergänge. Vacuolen finden sich in den stäbchenreichen Zellen weniger als in den übrigen Zellen.

Da die angewandten Chrom-Osmiumgemische gleiche Resultate hinsichtlich der Nachbehandlung und Färbung zeitigten, mag die Beschreibung der nach dem Benda schen Verfahren fixierten und gefärbten Drüsenschnitte eine Schilderung der

nach den übrigen Methoden (Altmann, Meves) fixierten Präparate ersparen. Die Bilder dieser Chrom-Osmium fixierten und mit Kristallviolett gefärbten Schnitte sind von denen, der Formolfixierten Gewebsschnitte wesentlich verschieden, und ähneln auch nur in beschränktem Masse den eben beschriebenen nach Dubreuil behandelten Präparaten.

An Stelle der ursprünglichen Sekrettropfen — den Sekretvacuolen der Formolschnitte — finden sich hier osmierte Fetttropfen, so dass diese als hauptsächlichster Bestandteil der Drüsenepithelien zuerst ins Auge fallen. Bei genauerer Betrachtung ergibt sich, dass die Zellgrenzen weder gegen das Drüsenlumen noch gegeneinander sich deutlich abheben, sondern allenthalben verwischen anscheinend ausgetretene Fetttropfen die Grenzen. Höhere und niedere Zellepithelien kann man auch hier unterscheiden. Die Grösse der osmierten Fetttröpfchen schwankt bedeutend; neben kleinen finden sich auch grössere Tropfen, die offenbar aus mehreren kleineren zusammengeflossen sind, und zwar innerhalb der Zellen. Dieses ist ein hervorstechender Unterschied gegenüber den sudangefärbten Gefrierschnitten, sowie den die gelösten Fetttröpfchen repräsentierenden Formolschnitten, wo es keine Sekrettröpfchen über eine gewisse Grösse gab. Die Farbe des osmierten Sekretes ist meist schwarz, doch finden sich auch grau- oder hellgraugefärbte Tröpfchen namentlich in den basalen Teilen der Zellen. Die kleintropfiges Sekret enthaltenden, oben beschriebenen, bienenkorbartigen Zellen enthalten auch jetzt kleine grau gefärbte und nicht zusammengeflossene Sekrettröpfchen. Diese Zellen sind also auch hier leicht wiederzuerkennen.

Treten schon hinsichtlich des Sekretes weitgreifende Unterschiede zwischen osmierten und nicht osmierten Präparaten auf, so sind diese noch prägnanter in dem verschiedenen Verhalten des Protoplasmas gegenüber der Färbung.

In den nach Benda fixierten Gewebsstückchen von

weniger als 1 mm Seite verhalten sich die Randpartien, wo die Fixierungsflüssigkeit zunächst und am häufigsten wirkt, so verschieden von den Mittelpartien des Schnittes, dass es angezeigt ist, beide Regionen gesondert zu besprechen. Der Übergang zwischen beiden Regionen ist ein allmählicher und findet schon wenige hundert μ vom Präparatrande entfernt statt.

Betrachten wir daher zunächst den Rand des Schnittbildes (Taf. 26, Fig. 3). Die Verhältnisse zwischen Grösse der Sekrettröpfchen und Zwischenplasma der einzelnen Zellen sind hier stärker verändert, als in den Mittelregionen. Die grossen zusammengeflossenen Sekrettröpfchen sind meist stark osmiert und aus dem Zelleib ausgetreten. In der Zelle finden sich nur wenige grosse osmierte Sekrettropfen und zwar in den entsprechend grossen Vacuolen des Protoplasmas, ferner viele normal grosse Vacuolen, deren Inhalt meist sehr hell ist oder nur leichte Graufärbung mit Osmium eingeht. Die Protoplasmafarbe ist in den sekreterfüllten Zellen ziemlich blassrötlich, in den sekretärmeren Zellen zeigen sie einen dunkelrötlichen Grundton und darüber wie ein Lack ausgebreitet einen dunkelbläulichvioletten Oberton. Diese bläuliche Kristallviolettfärbung ist in der Zellbasis sowie an den Zellgrenzen lichter; sekretarme Zellen erscheinen in toto dunkel blaugefärbt. Die Kerne sind in den hellen Zellen hell mit roten Kernkörperchen, in den dunklen Zellen dunkler gefärbt mit dunkelvioletten Kernkörperchen. Diese Blaufärbung des Plasmas schwindet aber bei noch stärkerer Differenzierung mit Essigsäure und es tritt dann die rötlichbraune Protoplasmafarbe darunter zutage, die ähnlich wie in den Formolschnitten aber immer noch dunkelrote Tönung zeigt gegenüber der blassroten in sekretreichen Zellen. Ohne Zweifel ist neben der eiweissreichen Protoplasmagrundsubstanz noch eine andere kristallviolett stark zurückhaltende Substanz in den Zellen vorhanden, die bei

stärkerer Differenzierung verschwindet. Weder bei schwachen oder starken Differenzierungen treten in irgend einem Zeitpunkte geformte Protoplasmagebilde in den Zellen auf.

Dieser letzte Fall muss betont werden gegenüber den Bildern, welche in den mittleren Regionen der gleichen Präparate auftreten. Obwohl die Farbe und Architektur der Zellen des Plasmas sowohl wie der Sekrettröpfchen fast genau dieselbe ist wie am Rande, fehlt bei den sekretärmeren und ganz sekretarmen Zellen jene oben beschriebene diffuse Blaufärbung und es treten an deren Stelle zweifellos grössere, geformte Gebilde im Zwischenplasma auf, welche sich mit Kristallviolett intensiv blauviolett färben und diese Farbe auch behalten, wenn man die Differenzierung so lange fortsetzt, bis nur noch in den Kernen der Zellen die Kernkörperchen rot gefärbt erscheinen (Taf. 26, Fig. 1). In der Form gleichen diese Gebilde immer kurzen gedrungenen oder gekrümmten Stäbchen; runde Körnchen habe ich nur selten bemerkt. Die Stäbchen sind nie verzweigt. Interessant ist die Lage dieser länglichen Körnchen im Protoplasma der verschiedenen Zellen zu beobachten. In weitaus den meisten Zellen liegen die Körnchen in dem basalen Teile der Zelle, ferner an den Zellgrenzen, so dass diese gewissermassen die Abgrenzung der einzelnen Zellen von einander übernehmen. Die Körnchen liegen ferner meist an den Fetttröpfchen und umgeben diese oft in Anordnung eines Kreises. Die Beziehungen zwischen diesen Fetttröpfchen und den Protoplasmagebilden sind von besonderem Interesse. Im allgemeinen kann der Satz gelten, dass die Menge der Fetttröpfchen in einer Zelle umgekehrt proportional ist der Menge dieser blauviolett gefärbten Gebilde. Dieser Satz gilt sowohl für die ganzen Zellen, als auch für die einzelnen Teile der Zelle, indem nämlich die von Fettsekret leeren basalen Zellteile besonders viele Körnchen enthalten, während die distalen Teile mehr Sekrettröpfchen aufweisen. Verfolgt man die

Verhältnisse dieser Gebilde nach dem Rande des Schnittbildes zu, so sieht man, dass zuerst in den sekretärmsten Zellen die in der Mitte des Bildes mit Körnchen dicht gefüllt sind, nur noch vereinzelte Körnchen sind und eine diffuse Blaufärbung eintritt, ebenso dann in den basalen Teilen der etwas sekretreicheren Zellen, die Körnchen verschwinden und das Protoplasma blau gefärbt erscheint (Taf. 26, Fig. 2, II), bis diese Bilder dann ganz in diejenigen des Randes übergehen und die geformten Gebilde vollkommen schwinden. Die mehr oder weniger ausgeprägte Blaufärbung des ganzen Protoplasmas in den Randpartien entspricht vollkommen der Anzahl und Dichte der geformten Gebilde in den Mittelpartieen. Also findet sich auch in der Mitte der Gewebsschnitte jene oben erwähnte Substanz, welche Kristallviolett lange gegenüber Säuren retiniert, und neben dieser treten noch immer jene verschiedenen rötlichen Protoplasmafärbungen auf, wie wir sie auch genau so in Formolschnitten erhalten werden können, wenn wir diese nach der Benda schen Methode färben.

Alle diese Präparate wurden genau nach der Benda schen Methode behandelt, wie wir sie in der Encyclopädie der mikroskopischen Technik (1910) von Benda angegeben finden. Die gleichen Präparate wurden von 4 weissen Mäusen und einer grauen Maus gemacht und gaben nach gleicher Behandlung gleiche Resultate. Ebenso wurde verschieden stark differenziert und es ergaben sich die zu erwartenden von Benda beschriebenen Unterschiede. Mit Meves scher Flüssigkeit waren die Ergebnisse dieselben; bei Altmann scher Methode und nachfolgender Fuchsin-Pikrinsäurefärbung waren die geformten Gebilde in der Mitte nicht so scharf gezeichnet, auch bei Anwendung der Färbemethode mit Kristallviolett nicht, wogegen die Randabschnitte analoge Bilder zeigten wie die Benda präparate. Kristallviolettfärbung wurde deswegen bevorzugt, weil dadurch der Unterschied der geformten Gebilde von

dem osmierten Fett besser zur Geltung kam; sonst gibt die Eisenhämatoxylinmethode nach Heidenhain ganz gleiche Bilder wie die Bendasche Methode.

Zunächst mag eine Beschreibung der Harderschen Drüse des Meerschweinchens folgen. Der Gang der Untersuchung war der gleiche als wie er bei der Maus schon beschrieben worden ist. Es wurden ausserdem Injektionen einer 1%igen Kristallviolettlösung bis zu 6 ccm in Versuchstiere gemacht, ohne dass eine Färbung des Sekretes oder Protoplasmas eintrat. Der Charakter der Drüse gleicht derjenigen der schon beschriebenen Harderschen Drüse der Maus sehr. In Anordnung und Grösse der Lobuli zeigt diese Drüse fast gleiche Bilder. Auffällig ist nur die schon bei der frischen Drüse ziemlich bedeutende Grösse der Sekrettröpfchen die durchschnittlich den doppelten Durchmesser derjenigen der Maus aufweisen, obwohl auch kleinere vorhanden sind. Ferner findet sich eine beim Meerschweinchen bedeutend gröberkörnige gleichmässige Granulierung des Protoplasmas der Drüsenzellen, als wie sie bei der Maus beobachtet wurde. Die Farbaffinitäten des Sekretes sind dieselben wie bei der Maus; Sudan III, Scharlachrot R, färbten dasselbe stark, Nilblausulfat und Neutralrot schwach rot. Das Protoplasma färbte sich anfangs nicht, später im Laufe der Untersuchung intensiv mit Kristallviolett — ein Zeichen dafür, dass die Zellen bei der Untersuchung abgestorben waren (Taf. 25, Fig. 3).

Auch die durch die Gefriermethode und mit Sudan III-Hämatoxylinfärbung gewonnenen Präparate zeigte so übereinstimmende Ergebnisse mit den aus der Harderschen Drüse der Maus auf die gleiche Methode erhaltenen Bildern, dass eine erneute Beschreibung überflüssig ist. Auch hier ist das fetthaltige Sekret durch Sudan vollständig orangegelb gefärbt und unterscheidet sich in diesen Präparaten somit nur durch die Grösse der Tröpfchen von den entsprechenden der Maus.

Dieser Befund verdient im Hinblick auf die folgenden Untersuchungen besonders hervorgehoben zu werden.

Auch die Formolpräparate zeigen ein gleiches Bild wie die der Maus. Mit Heidenhainfärbung treten auch hier helles und dunkles Protoplasma enthaltende Zellen auf, die Sekretvacuolen sind relativ klein, gleich gross, die Zellgrenzen deutlich ausgesprochen. Auch die sehr dunkel gefärbten, wenig Sekretvacuolen aufweisendes Protoplasma enthaltenden Zellen sind unschwer zu finden, ebenso die, welche ganz hell gefärbtes Protoplasma besitzen, in dem viele, jedoch bedeutend kleinere Sekretvacuolen auftreten. Das Protoplasma aller Zellen hat jene selbe homogene Färbung, welche auch den analogen Präparaten von der Maus zukommt.

Fixierungen mit Chromgemischen zeitigten ähnliche Resultate wie Formol. Auch mit Dubreuilschem Gemisch konnte ich auf keine Weise irgendwelche geformte Gebilde im Protoplasma der Drüsenzellen erhalten (Taf. 27, Fig. 4a, b). Das Protoplasma der einzelnen Zellen ist wieder je nach ihren Sekretionsstadien heller oder dunkler gefärbt, doch sind die Farbunterschiede noch markanter als bei Formolfixation. In den dunklen Zellen mit wenig Sekretvacuolen finden sich oft unregelmässige, fast schwarz gefärbte Niederschläge, an anderen Stellen feinste Fasern, welche eine Art von wirr verflochtenem Netz bilden. Beide Bildungen sind wohl als Kunstprodukte aufzufassen. Die Vacuolen sind grösstenteils, entsprechend den frischen Präparaten, von bedeutenderem Umfang als die der Maus, doch finden sich auch kleinere Vacuolen. Die grösseren sind offenbar durch Vereinigung mehrerer kleinen entstanden, so dass man vermutlich mit einer Verschmelzung der einzelnen Sekrettröpfchen schon in der lebenden Zelle rechnen muss.

Derselbe auffallende Unterschied gegenüber den früher besprochenen Bildern bei der Maus tritt hervor bei der Betrachtung der nach der Bendaschen Methode hergestellten

Schnitte der Harderschen Drüse vom Meerschweinchen (Taf. 27, Fig. 3) Obwohl die Präparate eine gleiche Behandlung und Behandlungsdauer wie die der Maus durchmachten, ist es mir nicht gelungen osmiertes Fettsekret in den Drüsen zu erhalten. Trotz der fast gleichen Sudanreaktion der Epithelien und trotzdem das interstitielle Fettgewebe an der Drüse eine durchgehende schwarze Osmierung aufweist, tritt keine Osmiumschwärzung des Fettsekretes sondern nur leichte Graufärbung ein und es kommt bei der Alkoholbehandlung zu einer nachherigen Lösung des osmierten Fettes. Dieselben Beobachtungen sind schon von Loewenthal (1892) und Altmann (1890) gemacht aber nicht verfolgt worden. Nach Loewenthal tritt Osmiumschwärzung auf bei den Muriden (Ratte, Maus) und beim Igel. Beim Meerschweinchen und in der Harderschen Drüse vom Kaninchen schwärzt sich das Fettsekret mit Osmiumsäure nicht oder wird später gelöst [Altmann (1890)].

Die Bilder der osmiumfixierten Harderschen Drüsen ähneln dabei auf dem ersten Blick sehr den ohne Osmiumsäure fixierten Präparaten. An Stelle des Fettsekretes fanden sich Vacuolen. Das Protoplasmanetz ist weitmaschiger, besitzt aber auch jene schon beschriebenen verschiedenen Tönungen in der einzelnen Zelle, Färbungen, die dunkel oder hell sind, je nachdem die betreffenden Zellen sekretleer oder sekreterfüllt sind.

Die Protoplasmasubstanz selbst ist hingegen ziemlich homogen gefärbt und erscheint gekörnelt; diese Granulierung entspricht nicht den mit Kristallviolett lebhaft gefärbten Stäbchen in der Harderschen Drüse der Maus, sondern eher dem auch dort fein granulierten Protoplasma. Dazu kommt, dass in beiden Fällen das Protoplasma gleich rötlichbraun gefärbt ist — beim Meerschweinchen tritt also keine blauviolette Färbung der Granulierung ein. Gleiche Bilder konnte ich auch

in der Harderschen Drüse der Maus erhalten, wenn ich das mit dem Bendaschen Verfahren fixierte Präparat über Benzin einbettete. Dann ist nicht nur das osmierte Sekret gelöst, sondern es findet sich auch keine Spur von chromatophilen Gebilden im Protoplasma. Durch stärkere Färbung oder geringere Differenzierung mit Essigsäure oder Alkohol habe ich beim Meerschweinchen nie ähnliche Körnchen bekommen, wie in der Harderschen Drüse der Maus. Ebensowenig mit anderen Fixationen, mit Altmannschem Gemisch oder etwa Formolgemischen oder durch Anwendung der Heidenhainschen oder Altmannschen Färbung erhielt ich ausgesprochene stäbchenförmige Körnchen, sondern nur jene feine, schon an frischen Präparaten, sichtbare Granulation. Diese Körnelung haben auch die sekretleeren dunkelgefärbten Zellen, deren Vacuolen manchmal eine leichte Tönung aufweisen, als ob sie mit einem serösen Sekret gefüllt seien. Die Kerne sind in allen Zellen gut fixiert, Kernkörperchen und Kerngerüst deutlich sichtbar.

Die Hardersche Drüse des Kaninchens unterscheidet sich nach Altmann (1890) von den beiden eben beschriebenen Drüsen äusserlich abgesehen von ihrer Grösse dadurch, dass sie in zwei Abteilungen zerfällt, von denen die medial gelegene rötlich, die lateral gelegene weisslich gefärbt ist (Altmann). Neuerdings wurde aber von Dubreuil (1908) gezeigt, dass der rötliche Teil der Harderschen Drüse nicht dieser angehört, sondern als gesonderte Drüse, die Nickhautdrüse aufzufassen ist. Obwohl der prinzipielle Charakter der Harderschen Drüse auch beim Kaninchen fortbesteht, unterscheidet sich der feinere histologische Bau doch erheblich von den oben beschriebenen Drüsen. Die Querschnitte der Drüsenlobuli haben durchschnittlich den doppelten Durchmesser der des Meerschweinchens und der Maus. Die einzelnen Zellen erreichen in ihrer Längsachse viel

bedeutendere Ausdehnungen als bei den anderen beschriebenen Nagern, ebenso wie auch die Abplattung der Drüsenepithelien in sekreterfüllten Tubuli grösser ist. Der Ausdehnungscoefficient der einzelnen Zellen ist also grösser (Taf. 25, Fig. 4). Während die Zellen auch hier auf dieselbe Weise in Ausführungsgänge übergehen, die ganzen Drüsenläppchen etwa traubenförmig in den Ausführungsgang münden, wie die Infundibula einer Lungenalveole zum Bronchus, ist der Charakter der Zellen doch verändert. Auch hier erscheinen die Zellen granuliert oder besser angefüllt mit Sekrettröpfchen, welche aber viel feiner und zierlicher sind als beim Meerschweinchen und etwa die gleiche Grösse wie bei der Maus besitzen. Sie färben sich auch schwächer mit Sudan, intensiver mit Neutralrot. Frische Zellen zeigen starke Affinität zu Kristallviolett, indem das ganze Protoplasma sich lebhaft mit dieser Farbe färbt. Presst man frische oder formolfixierte, mit Kristallviolett gefärbte Zellen unter dem Deckglas, so treten stark blauviolette kleine Tröpfchen aus dem Protoplasma aus, die sich durch ihre Färbung sofort von den Sekrettröpfchen unterscheiden. Die Grösse der Sekrettröpfchen ist überall gleich, die Färbung derselben nimmt nach der Basis der Zelle oft etwas ab, die Verhältnisse des Zwischenplasmas, die verschieden dunkle Färbung der Zellen auch bei Gefrierschnitten entspricht den Bildern wie sie uns von der Maus und dem Meerschweinchen schon bekannt sind. Das Sekret geht beim Einbettungsverfahren in Lösung und das zwischen den Sekretvacuolen restierende Protoplasmanetz erscheint homogen mehr oder weniger dunkel gefärbt nach dem jeweiligen Sekretzustand der Zellen.

Ganz ähnliche Ergebnisse erhält man bei Fixation nach Dubreuil nur mit dem Unterschied, dass das zwischen den Sekretvacuolen befindliche Protoplasma den Drüsenzellen nicht mehr homogen gefärbt ist, sondern dunkler gefärbte Gebilde von verschiedenem Aussehen einschliesst (Taf. 28, Fig. 1 u. 2).

Im Gegensatz zu den Formolpräparaten erscheinen die Vacuolen weniger zahlreich und es findet sich in der Zellbasis meist keine scharfe Grenze zwischen Sekrettröpfchen und Plasmanetz. Nur die dunkler gefärbten Gebilde heben sich von den sonst verwaschenen Konturen deutlicher ab. Es scheint infolgedessen, als ob die unreifen Sekrettröpfchen zeitweise fixiert und gefärbt wurden. Bei Betrachtung der Schnittbilder kann man sich des Eindruckes nicht erwehren, als ob in dem erst homogenen Protoplasma eine andere stark mit Kristallviolett oder nach Heidenhain färbbare Substanz geschrumpft ist und das auf dem Schnittbild erscheinende Protoplasmanetz nicht mehr vollkommen ausfüllt, sondern in demselben in Form von längeren und kürzeren Stäbchen resp. Tröpfchen suspendiert scheint. Da die Gesamtmenge dieser chromaffinen Substanz in den einzelnen Zellen je nach der Anzahl der darin enthaltenen Sekretvacuolen wechselt, in den sekretarmen Zellen reichlicher, beinahe in Form von Netzen angeordnet ist, in den sekretreichen hingegen spärlicher und mehr in Form von Tröpfchen, liegt der Rückschluss nahe, dass diese chromaffine Substanz in enger Beziehung steht zu der Gesamtfärbung der einzelnen Zellen in Formolpräparaten, bzw. zu den chromaffinen Stäbchen und Körnchen in den Bendaschen Präparaten der Harderschen Drüse bei der Maus und als Muttersubstanz für das zu bildende Sekret in Betracht kommt. Fast völlig gleiche Bilder erhält man bei der Anwendung des Bendaschen Verfahrens auf diese Drüse des Kaninchens. Auch hier ist zwar das Sekret grösstenteils gelöst, dagegen finden sich suspendiert zwischen den Sekretvacuolen im Protoplasmanetz ähnliche Gebilde aus stark färbbarer Substanz bestehend, doch weniger in Form von Stäbchen oder länglichen Körnchen als vielmehr aus fast gleichgrossen Tröpfchen bestehend, die je nach dem Sekretstadium der Zelle dichter oder spärlicher in den einzelnen Protoplasmasträngen hintereinander angeordnet

sind. Anzahl und Dichtigkeit dieser Tröpfchen stehen auch hier wieder im umgekehrten Verhältnis zur Menge der Sekretvacuolen (Taf. 28, Fig. 4). Anscheinend ganz gleiche Bilder hat Dubreuil (1908) in der Harderschen Drüse des Hasen mit Fixation nach Tellyesniczky bekommen. Anstatt der homogen gefärbten Tröpfchen findet er aber kleinere Vacuolen zwischen die Sekretvacuolen eingestreut und hält diese für heranreifende Sekrettröpfchen. Dieselben kleinen Vacuolen findet er in grösserer Menge in einem anscheinend noch nicht secernierenden Drüsenlappen eines jungen Tieres.

Die chromatophilen Tröpfchen im Protoplasmanetz entsprechen in ihrem Aussehen ganz jenen gefärbten Tröpfchen, welche man aus dem Protoplasma der frischen oder formolfixierten, mit Kristallviolett gefärbten Drüsen herauspressen kann, sie sind nur in diesem Falle meist bedeutend grösser als jene, doch immer noch kleiner als die Sekrettröpfchen. Unterschiede zwischen Rand- und Mittelregionen des Schnittbildes fallen zwar auch auf, sind aber nicht so markant wie bei der Maus.

In den Randpartien überwiegen noch längere und kürzere Stäbchengebilde, die sich ebenfalls in den Zellbasen finden, während in den Mittelpartien diese, sowie die sekretarmen Zellen ganz homogen gefärbt scheinen (Taf. 28, Fig. 3). Es ähneln also die gesamten Gebilde am Rande vielmehr den durch Chromfixierung erhaltenen Bildern, nur sind die Enden der Stäbchen mehr abgerundet. Bei stärkerer Essigsäuredifferenzierung schwinden die geformten Gebilde völlig, ebenso die diffusen Protoplasmafärbungen in jenen chrom-osmiumfixierten Zellen und es tritt die je nach dem Sekretzustand der Zelle mehr oder wenige dunkelrötliche Protoplasmafärbung zutage. Bei dem Vergleich zwischen Rand- und Mittelpartien der chrom-osmiumfixierten Präparate findet man in den Randpartien das unreife Sekret ebenso unvollkommen fixiert, wie es bei dem chromfixierten Präparate schon beschrieben wurde; während

1

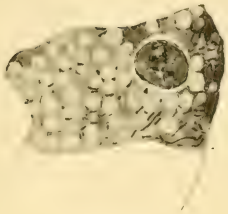

2

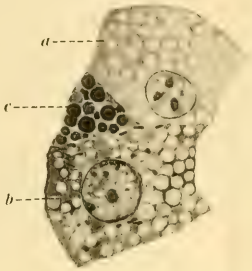

4a

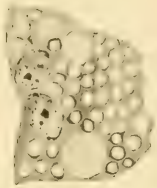

3

4b

Verlag v. J. F. Bergmann, Wiesbaden

Werner u. Winter, Frankfurt a. M.

in der Randregion aber die geformten Gebilde die Struktur des Protoplasmanetzes noch angeben, fehlt in den Mittelpartien jegliche Andeutung eines Netzes in der Zellbasis, die basalen Zellteile erscheinen vielmehr oft bis ziemlich weit zur Peripherie der Zelle hin ganz homogen dunkel gefärbt.

Es bleibt nur noch übrig kurz auf die Verhältnisse bei der Harderschen Drüse des Igels einzugehen. Obwohl nicht der Familie der Nager zugehörig, zeigen die nahestehenden Insectivoren doch auch in bezug der Harderschen Drüse so nahe Verwandtschaft, dass ich vergleichsweise die Untersuchung derselben beim Igel hier wiedergebe. Die einzelnen Drüsenlobuli, welche in sehr dichtes Fettgewebe eingebettet sind, verhalten sich bei der frischen Untersuchung und in Gefrierschnitten, bzw. formolfixierten Paraffinschnitten ganz so, wie es bei der Maus beschrieben wurde. Das Sekret zeigt starke Sudan- und Osmiumreaktion, die Tröpfchen sind gleich gross, etwa wie bei der Maus; der ganze Bau der Drüse abgesehen von dem fettreichen Interstitium gleicht hingegen mehr dem Kaninchen. Der Durchmesser der einzelnen Lobuli hat dieselbe Grösse wie bei dem letztbeschriebenen Nager, die Form der Zellen bewegt sich ebenfalls in denselben Grenzen.

Fixiert man die Hardersche Drüse des Igels mit Bendascher oder Dubreuilscher Flüssigkeit, so gleichen die erhaltenen Bilder aber weder derjenigen der Maus noch des Kaninchens. Beide Fixationen weichen nur unwesentlich von einander ab, so dass sie in eine zusammengefasst werden können. Die Sekrettröpfchen gehen überall in Lösung und zwar so vollständig in Lösung, dass man auch in den sekretarmen Zellen oder den Basen der Zellen niemals fixierte Sekrettröpfchen findet (Taf. 28, Fig. 6). Die Lösung dieser Sekrettröpfchen gleicht nicht derjenigen der Kaninchendrüse, sondern die Sekrettröpfchen sind oft zu grösseren confluiert. Abgesehen von den dadurch entstandenen Vacuolen, welche grösser sind als die

Fettsekrettröpfchen der lebenden Drüse, ist aber die ganze Zelle auch erfüllt mit Vacuolen von viel kleinerem Umfang. Dazwischen gibt es alle Übergänge. Dadurch erscheinen die Zellen wie eine spongiöse oder wabige Masse, deren einzelne Vacuolen durch sehr feine Protoplasmastränge getrennt sind. Die Ränder der Vacuolen zeigen häufig sehr starke Färbung mit Heidenhainschem Hämatoxylin oder Blaufärbung mit dem Bendaschen Kristallviolettverfahren. Öfters finden sich in den Protoplasmasträngen suspendiert tropfige oder körnige Gebilde von gleicher Färbbarkeit wie die Vacuolenränder. Neben diesen die Mehrzahl ausmachenden Zellen finden sich wenige, meist dreieckige, vom Drüsenlumen abgedrängte Zellen, deren Vacuolengrösse fast durchweg den Sekrettröpfchen der lebenden Drüse entspricht und deren stark gefärbtes Zwischenplasma teils homogen mit Kristallviolett sich blau färbt, teils variable tropfige oder körnige Gebilde derselben Färbung enthält. Die mit Dubreuilscher Flüssigkeit fixierten Präparate zeigten gleiche Bilder, nur fand sich die eben erwähnte chromatophile Substanz in absolut geringerer Menge.

Ich möchte die mit diesen Methoden erhaltenen Resultate denen gleich setzen, welche Dubreuil (1908) in mit Tellyesniczkyscher Flüssigkeit fixierten Harderschen Drüsen des Hasens erhielt. Meiner Ansicht nach ist in den Harderschen Drüsen des Igels der starken Löslichkeit des Sekretes eine ebensolche der Sekretvorstufen gleichzusetzen, wodurch bei der Fixation erst eine „tropfige Entmischung" des Protoplasmas wie beim Kaninchen, dann eine Lösung dieser Tröpfchen stattfand. In den sekretarmen Zellen, reich an Sekretvorstufen gleichen die Bilder beim Igel fast ganz denen beim Kaninchen — nur entspricht dort beim Igel der vollständigen Lösung der Sekrettröpfchen auch ein weniger verändertes Protoplasmanetz und gleichmässigere Verteilung der chromatophilen Sekretvorstufen.

Ein vergleichender Überblick über die eben beschriebenen Untersuchungen lässt uns vorerst zwei Eigentümlichkeiten auffallen, die uns als Ausgangspunkte für die Beantwortung der eingangs erwähnten Fragen dienen können.

1. Erhalten wir verschiedene Bilder derselben Drüse je nach der angewandten Fixierung.

2. verhalten sich dieselben Drüsen der einzelnen Tierfamilien verschieden gegenüber dem gleichen Reagenz.

Die Hardersche Drüse ist eine fettsecernierende Drüse; ihr Sekret enthält also vor allen Dingen Fettverbindungen. Lichtbrechung, Farb- und Osmiumreaktion kennzeichnen den Charakter des Sekretes zur Genüge. Schwieriger zu beantworten ist die Frage, woraus die Drüse das Fettsekret bereitet. Geht man von der Annahme aus, dass das Sekret ein Produkt des Zellplasmas ist — und nach dem Stand unserer heutigen Kenntnisse muss man diese Annahme rechtfertigen [Heidenhain (1911), Müller (1898), Noll (1901)] — so müssen die Mutterstoffe für das Sekret in der Drüsenzelle vorhanden sein. Diese Sekretbildner können gleiche Eigenschaften wie das fertige Sekret besitzen — im vorliegenden Falle also Fettverbindungen sein — sie können aber auch nur ähnliche Eigenschaften wie das zu bildende Sekret haben, also hier Fettvorstufen sein. Im ersten Falle wird man Fett im Protoplasma entweder nachweisen können — oder man muss mit der Möglichkeit eines ultramikroskopischen Fetttransportes der Drüsenzelle rechnen; denn Fette wie sie im fertigen Sekret der Drüse enthalten sind, lassen sich histologisch im Zellplasma nicht nachweisen — in letzterem Falle endlich kann man nur dadurch einen Einblick in den Sekretionsvorgang gewinnen, dass man das Verhältnis der direkten Sekretvorstufen, d. i. der Sekrettröpfchen zur Menge der indirekten Sekretvorstufen, d. i. der Protoplasmastoffe, festzustellen sucht. Im vorliegenden Falle kann nur das letzterwähnte Verfahren geprüft werden, obwohl

natürlich falls es zum Ziele führt nur ein ungefähres Resultat erwartet werden kann.

Das Ergebnis, welches die Untersuchung der frischen isolierten Drüsenzellen zeitigte, besteht in dem Nachweis, dass im Sekret der Drüse, bei der Maus und beim Meerschweinchen und Igel, entschieden Fettverbindungen Neutralfette und ungesättigte Fettverbindungen beim Kaninchen fettähnliche Verbindungen vorherrschen. Taddei (1909) fand im Sekret der Harderschen Drüse des Kaninchens Glycerinester der Butter-, Kapron- und Kaprinsäure. Das Protoplasma dieser Drüsenzellen zeigt dagegen zu den genannten Farbstoffen keine Affinität, dagegen färbt es sich ausgesprochen mit Kristallviolett. Dieser Farbstoff muss als ein für Fettverbindungen, besonders Fetteiweissverbindungen, sehr affiner Stoff angesprochen werden [Benda (1903), Regaud (1909), Fauré-Frémiet (1909)]. In Anbetracht der vorherrschenden Rolle, welche Fettverbindungen in dem Protoplasma und Sekret der Harderschen Drüse anscheinend spielen, ist bei der Untersuchung an fixiertem Material darauf Rücksicht zu nehmen und das Fett möglichst zu konservieren. Am vollkommensten geschähe dies durch Vermeidung der Paraffineinbettung und Herstellung von Gefrierschnitten — ein Verfahren, das wegen technischer Schwierigkeiten leider keine guten Resultate hervorbrachte, immerhin aber zur Kontrolle sich brauchbar zeigte.

Die Formolgruppe fixiert das Fett nicht, so dass es beim Einbettungsverfahren herausgelöst wird. Wenn bei der angewandten Eisenhämotoxylinfärbung doch Farbunterschiede des Protoplasmas zwischen den Zellen auftreten, so sind diese einerseits bedeutend geringer als bei chrom- oder osmiumfixierten Präparaten, ferner tritt bei Anwendung des Bendaschen Färbeverfahrens mit Kristallviolett nie jene Blaufärbung des Protoplasmas bei den dunkel gefärbten Zellen ein, sondern die betreffenden Zellen erscheinen nur dunkelrotbraun. Diese

stärker färbbaren Zellen, deren Sekretvacuolen spärlich sind, sind offenbar als ruhende Zellen aufzufassen [Noll (1901)], die reich an Protoplasmastoffen und besonders Mutterstoffen für das zu bildende Sekret sind. Da das Sekret ausser aus Fettstoffen auch aus einer Anzahl Eiweissverbindungen bestehen muss, liegt der Gedanke nahe, dass die durch Formol fixierten Mutterstoffe des Eiweisssekretes jene dunkle Färbung des Protoplasmas bedingen. Diese sind offenbar im ganzen Zellprotoplasma gleichmässig verteilt und bilden jedenfalls keine geformten Protoplasmastrukturen.

Das Gerüst und die Form der Drüsenzelle wird trotz des Fehlens der Fette und löslichen Fettverbindungen nicht verändert, sondern ähnelt den Bildern frischer Drüsenzellen; aber gerade wegen des Mangels an Fetten dürfen die Schnittbilder formolfixierter und in Paraffin eingebetteter Gewebsstücke nicht voll bewertet werden.

Eine Fixierung des gesamten Fettes und seiner Verbindungen ist mit unseren heutigen Fixierungsflüssigkeiten nicht möglich, wenngleich gewisse Fettverbindungen durch Osmiumsäure und Chromsäure oder Chromsalze in einen gegenüber Fettlösungsmitteln fast unlöslichen Zustand überführt werden.

Die Fixation fetthaltiger Gewebe mit den genannten Säuren oder deren Salzen führt uns also insofern nur einen Schritt weiter, als sie uns in den Geweben eine Anzahl Verbindungen *mehr* fixiert als die Formolgruppe und ein vollständigeres Bild liefert. Es bleibt nur nachzuweisen, ob die Architektur der Zellen ebenso treu gewahrt bleibt wie bei der Formolfixation, ob die in der Zelle nun *mehr* enthaltenen Fettverbindungen *in loco* fixiert sind.

Die Wirkung der Chromverbindungen auf das Gewebe der *Harder*schen Drüse unterscheiden sich in einzelnen Fällen bedeutend von derjenigen der Formolfixation. Die Tatsache, dass Chrom gewisse Fettverbindungen, und zwar Fetteiweiss-

verbindungen fixiert, wurde schon von Ciaccio (1909) zur Darstellung der Zellipoide benutzt. Über das Wesen der Chromfixation ist noch wenig bekannt.

Für die obigen Untersuchungen wurde zuerst das Dubreuilsche Gemisch verwendet. Das Dubreuilsche Gemisch hat folgende Zusammensetzung:

Sublimat	5,0 g
Kal. bichrom.	3,0 g
Form. comm.	10 ccm
Aq. dest.	90 ccm.

Das Sekret der Harderschen Drüse wird durch dieses Gemisch nicht fixiert. In dem Sekret sind Neutralfette und osmierbare Fette vorhanden. Bei der Maus und beim Kaninchen erscheinen im Protoplasma jene stark färbbaren Gebilde, deren Anzahl und Masse etwa im umgekehrten Verhältnis steht zur Anzahl der in derselben Zelle vorhandenen Sekretvacuolen. Fettvorstufen müssen nach obiger Voraussetzung in dem Zellprotoplasma aller drei Tierarten sein und zwar nach der Osmiumreaktion des Sekretes zu schliessen, bei der Maus am stärksten, beim Kaninchen am schwächsten; die Fettvorstufen sind aber gerade bei diesem Tiere anscheinend am zahlreichsten fixiert.

Wir haben in der Osmiumsäure ein ziemlich zuverlässiges Kriterium über den relativen Gehalt an ungesättigten Fettverbindungen (Fettsäuren mit doppelt gebundenen C-Atomen) und fanden das Sekret beim Meerschweinchen sehr arm an diesen Verbindungen, dagegen reich dasjenige der Maus; beim Kaninchen sind diese Verbindungen im Protoplasma zahlreich (es wird durch Behandlung mit reiner 1%iger Osmiumsäure geschwärzt). Es scheint mir, dass die Chromverbindungen nur da angreifen, wo die Vorstufen ungesättigter Fettverbindungen stark vertreten sind, dass also nicht alle Fetteiweiss-

verbindungen durch das Chrom fixiert werden, sondern nur die Eiweissverbindungen mit ungesättigten Fettsäuren. Damit lässt sich das Fehlen stark färbbarer Gebilde im Protoplasma der Meerschweinchenzelle erklären und das Vorkommen derselben in der Drüsenzelle der Maus. Komplizierter liegen die Verhältnisse beim Kaninchen. Hier sind im Protoplasma osmierbare Fettverbindungen reichlich vertreten — man muss deshalb auch mit der Wahrscheinlichkeit rechnen, dass neben den osmierbaren Fettverbindungen zugleich auch dessen Vorstufen im Protoplasma vorhanden sind, also Eiweiss- ungesättigte Fettsäureverbindungen. Dafür sprechen auch die Farbenreaktionen bei chrom-osmiumfixierten Drüsen sowie die später zu erwähnenden bei reiner Osmiumfixation dieser Drüse. Die Tatsache ferner, dass die Sekrettröpfchen des Kaninchens keine Osmiumreaktion aufweisen, kann nur dadurch erklärt werden, dass die ungesättigten Fettverbindungen in gesättigte verwandelt wurden, wie ja überhaupt diese ungesättigten Verbindungen im Organismus dazu da scheinen, leicht in beliebige andere Verbindungen übergeführt zu werden. Schematisch liesse sich die Verteilung der dominierenden Fettstoffe in den Drüsenzellen dann etwa folgendermassen darstellen:

	Protoplasma	Sekrettröpfchen
Maus	Eiweiss- ungesätt. Fettverb.	ungesättigte Fettverb.
Kaninchen	„ „ „	gesättigte Fettverb.
Meerschweinchen	„ gesättigte „	gesätt. Fettverbindungen

Es wurde bisher angenommen, dass die Fixation der Fettvorstufen in der Harderschen Drüse der Maus und des Kaninchens an die Wirkung der Chromverbindungen geknüpft sei. Ich habe nun die einzelnen Bestandteile des Dubreuilschen Gemisches gesondert auf Gewebsstücke wirken lassen. Die

Formolwirkung ist schon bekannt, fast dasselbe Bild erhielt ich durch Sublimatfixation, doch scheint die Wirkung dieser Flüssigkeit auf fettreiche Eiweissgewebe von schlechtem Einfluss. Die Gewebe quellen stark und das Protoplasma zerfällt in grössere und kleinere Brocken. Liess ich dagegen Gewebsstückchen 2—3 Wochen in 3% Kaliumbichromat (oder 1% Chromsäure) so erhielt ich bei nachfolgender Färbung nach Heidenhain oder Benda fast ganz die gleichen Bilder wie mit Dubreuilscher Flüssigkeit. Je nach der Anzahl der Sekretvacuolen fand ich in Drüsenzellen mehr oder weniger jener stark färbbaren Protoplasmagebilde, deren Form meist kurzen Stäbchen, Fädchen oder Tröpfchen gleichkam. Bei Fixation mit 1%iger Chromsäure ist die Form der Stäbchen mehr gedrungen (Taf. 27, Fig. 2) bei Fixation mit 3%igem Cal. bichrom. ist sie zierlicher (Taf. 27, Fig. 1). Der Umstand, dass diese Gebilde nur mit Chromsäure resp. Chromsalzen und deren Gemischen mit anderen Fixierungsflüssigkeiten dargestellt werden können, dass diese Gemische ferner keine Fettverbindungen und nur gewisse Fetteiweissverbindungen zu fixieren vermögen, lässt die Wahrscheinlichkeit aufkommen, dass es sich bei den geformten Gebilden im Protoplasma der Harderschen Drüse nicht um präexistierende Gebilde handelt, sondern um Kunstprodukte, und zwar Gerinnungsprodukte bestimmter durch Chrom fixierbarer Fetteiweissverbindungen, die aus dem Zusammenhang mit anderen durch Chrom nicht fixierbaren Fetteiweissverbindungen und Fettverbindungen entweder schon im Momente der Fixation oder erst bei nachfolgender Einwirkung von Fettlösungsmitteln losgelöst wurden.

In der Meerschweinchendrüse fehlen entweder diese chromfixierbaren Verbindungen oder sind in so geringer Anzahl vorhanden, dass sie bei der Einwirkung von Fettlösungsmitteln dann mit den anderen nicht fixierbaren Fettverbindungen herausgeschwemmt wurden. Ich habe ferner in frischen Drüsenzellen nie geformte Gebilde ausser den Sekrettröpfchen im Zellplasma sehen können.

Über die Wirkung des Chroms bei der Fettfixation mich hier auszulassen, fällt nicht mehr in den Rahmen dieser Arbeit.

Es ist möglich, dass durch die Einwirkung der stark oxydierenden Chromverbindung die Doppelbindung der C-Atome bei den ungesättigten Fettsäureverbindungen gesprengt und Chrom angelagert wird. In diesem Sinne ist es vielleicht zu verstehen, dass diejenigen Gewebsstücke, welche in starker oder längere Zeit in schwächerer Chromlösung gelegen sind ihr specifisches Gewicht verändern und schwerer werden; fettreiche Gewebe, welche an der Oberfläche der Flüssigkeit schwammen, sanken unter.

Es bleibt nur noch übrig, die Bilder der Chrom-Osmiumpräparate mit den oben beschriebenen Ergebnissen zu vergleichen. Für das Verständnis dieser Schnittbilder ist es günstiger, neben der Chromwirkung auch die des anderen Faktors dieser Gemische, der reinen Osmiumsäure auf die Gewebe der Harderschen Drüse kennen zu lernen. Es wurden zu diesem Zwecke Gewebsstücke in einer 1%igen und 2%igen Osmiumsäure während 24 Stunden fixiert, ausgewaschen und mit Heidenhain bzw. nach Benda oder dem Verfahren von O. Schultze (1911) gefärbt.

Auf diese Weise fixierte Gewebe wurden vor dem Einbettungsverfahren untersucht indem einzelne Zellen isoliert wurden. Osmiumschwärzung des Sekretes trat bei der Maus auf und zwar waren die einzelnen sonst fast gleichgrossen Sekrettröpfchen jetzt schon zum Teil in grössere zusammen

geflossen, so dass augenscheinlich jene Änderung in der Tröpfchengrösse keine Wirkung des Alkohols ist, sondern schon im Momente der Fixierung eintritt. Das Sekret des Meerschweinchens blieb leicht grau gefärbt; auch nach Alkoholzusatz erfolgte keine Schwärzung des Sekretes, wie sie nach Altmann eintreten musste, der annahm, dass primär sich Ester der Oleïnsäure, secundär nach Alkoholzusatz Stearin- und Palmitinester schwärzen sollten. Nach der Sudanreaktion muss man schliessen, dass zum mindesten eine Zunahme der Graufärbung der Sekrettröpfchen eintreten sollte, wenn diese Voraussetzung stimmte. Dieser Fall trat nicht ein, das Sekret ging vielmehr unter Bildung grosser graugefärbter Tropfen in Lösung. Das Sekret des Kaninchens weist deutlichere Osmiumschwärzung nicht auf; dagegen zeigte sich eine ziemlich intensive Schwärzung des Protoplasmas. In allen Fällen erschien das Protoplasma homogen, nur beim Meerschweinchen fein granuliert.

Gefärbte Paraffinschnitte dieser Präparate unterschieden sich beim Meerschweinchen in nichts von den schon oben beschriebenen Benda-Präparaten. Im Falle der Maus und des Kaninchens sei ebenfalls auf die Randpartien der Benda-Präparate verwiesen: Das Protoplasma zeigt sich verschieden stark gefärbt aber homogen; bei der Maus erhält man in den sekretleeren Zellen mit Kristallviolett starke Blaufärbung, die bei fortgesetzter Differenzierung mit Essigsäure in ein rötliches Braun überging; beim Kaninchen ebenfalls starke Blaufärbung, die aber bei starker Differenzierung durch die tiefgraue Osmiumfarbe ersetzt würde.

Über die Wirkung der Osmiumsäure als Fixierungsflüssigkeit überhaupt ist verschiedentlich geschrieben worden; O. Schultze (1910) stellt sie als bestes Eiweissfixierungsmittel hin und in der Tat kann man feinste Protoplasmastrukturen mit ihrer Hilfe darstellen. Es fragt sich nur ob ihre Wirkung ebenso zuverlässig gegenüber Geweben ist, welche reich an

Fettverbindungen sind, wie man es von der Harderschen Drüse annehmen muss.

Osmiumsäure fixiert Verbindungen welche doppelt gebundene C-Atome aufweisen; neben ungesättigten Fettsäuren und deren Verbindungen fixiert sie also auch andere. Zur Feststellung des Fettes sind also Kontrollpräparate, wie sie im vorliegenden Falle stets mit Sudanfärbung hergestellt wurden, nötig. Die Wirkung der Fixation kann man sich vielleicht ebenso vorstellen, wie es bei dem Chromverfahren geschildert wurde, dass nämlich durch die starke Oxydationswirkung die Doppelbindung gesprengt und metallisches Osmium angelagert wird. Nach Saytzeff [zit. nach Fauré-Frémiet (1909)] ist die Wirkung der Oxydationsmittel, also der Chrom- und Osmiumverbindungen nur auf die ungesättigten Fettsäuren ausgedehnt. Von Neutralfetten werden daher nur die Oleïnfette fixiert, die übrigen werden in keiner Weise durch Osmium verändert, bleiben also löslich . Das Fettsekret der Harderschen Drüse besteht aus gemischten Fettverbindungen; je nach dem Gehalt an ungesättigten Fettverbindungen wird eine intensivere Schwärzung des Sekretes mit Osmium eintreten oder nicht. Fixiert — also gegenüber Fettlösungsmitteln ganz oder fast unlöslich gemacht — wird aber nur dasjenige Sekret, bei dem die ungesättigten Fettsäureverbindungen überwiegen — überwiegen hingegen die anderen löslich bleibenden Fettverbindungen, so werden bei Einwirkung von Fettlösungsmitteln auch die wenigen osmierten Verbindungen mit herausgelöst. Im ersteren Falle erhalten wir dann graue bis schwarze Osmiumniederschläge, wie es bei der Maus der Fall ist, im letzteren dagegen keine Niederschläge, wie es das Sekret der Harderschen Drüse beim Meerschweinchen zeigt. Was ferner die Wirkung der Osmiumsäure auf die Fettvorstufen betrifft, so scheint ihr Verhalten anlog dem der Chromverbindungen gesetzt werden zu können. Auch hier werden nur die Eiweiss-

verbindungen mit ungesättigter Fettsäure fixiert [Fauré-Frémiet (1909)], und zwar nicht geschwärzt, können aber durch gewisse Farbstoffe specifisch gefärbt werden. Nach Mulon (1909) lässt sich die Fettsubstanz durch Essigsäure frei machen und dann durch Osmium schwärzen. Fauré-Frémiet (1909) betont die besondere Farbaffinität der Fettsäuren und Monoglyceride gegenüber den Seifen und Estern dieser Säuren. Im Protoplasma der Harderschen Drüse überwiegen daher wohl die ersteren über die letzteren, im Sekret ist das Verhältnis umgekehrt. Wir erhalten jene spezifische Blaufärbung des Protoplasmas mit Kristallviolett in den protoplasmareichen Zellen der Harderschen Drüse der Maus und des Kaninchens, dagegen keine solche in der Harderschen Drüse des Meerschweinchens. Der Wirkungsbereich der Osmiumsäure gegenüber den Chromverbindungen ist also insofern erweitert, als die Chromverbindungen nur ungesättigte Fettsäure-Eiweissverbindungen, die Osmiumsäure aber ausserdem noch die reinen ungesättigten Fettsäureester fixiert.

Es bleibt noch übrig zu erörtern, ob die Osmiumsäure in loco auch Fettverbindungen fixiert. Ohne Zweifel könnte eine Fixation von Fettverbindungen in loco nur dann eintreten, wenn man es nur mit ungesättigten Fettverbindungen zu tun hatte. Aber selbst das stark osmiophile Sekret der Maus gerinnt bei der Fixation zu grösseren Tropfen und wird vielleicht bei Einwirkung von Alkohol u. ä. Stoffen noch mehr verändert. Diese Tropfenbildung muss eintreten zu einer Zeit, wo das Zellplasma noch stark plastisch verändert werden kann, denn es passt sich augenscheinlich den Volumenänderungen der Sekrettröpfchen an - bildlich genommen: es vergrössern sich manche Maschen des Netzes, andere bleiben unverändert. In geringem Masse tritt dies auch ein bei Einwirkung der

Osmiumsäure auf die Harder'sche Drüse des Meerschweinchens, dagegen werden die Sekretvacuolen des Kaninchens, dessen Sekret wohl gar keine osmiophilen Verbindungen hat [Taddei (1901)], nicht verändert. Osmiertes Fettsekret ist also gegenüber frischem morphologisch verändert, und sekundär auch das Protoplasma, trotzdem zeigt aber dieses auch bei der Maus in den Randregionen der Schnitte keine geformten Gebilde. Stets ist das Protoplasma innerhalb einer Zelle homogen gefärbt, obwohl Unterschiede in der Tönung eintreten, basale Teile und Zellgrenzen z. B. sich mit Kristallviolett intensiver färben als andere Zellgegenden. Unter diesen Umständen bietet das Chrom-Osmiumgemisch den einen Vorteil, dass es entschieden von allen bekannten Fixierungsflüssigkeiten die Fettverbindungen noch am vollständigsten konserviert.

Nach den vorausgehenden Untersuchungen ist es jetzt leichter zu verfolgen, welcher Art die kombinierte Chrom-Osmiumwirkung auf die verschiedenen Drüsen ist. Neben der verschiedenen Wirkung der beiden Reagentien ist für die erhaltenen Resultate auch die Schnelligkeit in Rechnung zu ziehen, mit der jeder Faktor des Fixierungsgemisches die verschiedenen Gewebe durchdringt. Im allgemeinen dringen Chromverbindungen in alle Gewebe schneller ein als Osmiumverbindungen. In lockeres oder fettreiches Gewebe dringt Osmiumsäure etwas schneller ein als in dichte und fettarme Gewebsteile, bleibt aber immer in dieser Beziehung hinter den Chromverbindungen zurück. Andererseits ist die Wirkung der Osmiumsäure dort, wo sie primär angreift, intensiver als die der Chromverbindungen. Daraus folgert, dass in der Harder'schen Drüse die Randpartien fast ausschliessliche Osmiumwirkung, die Mittelpartien der fixierten Gewebsstücke dagegen vorwiegend Chromwirkung aufweisen.

In den Randpartien der Harderschen Drüse der Maus finden sich deshalb weder Granula noch stäbchen- oder fädchenförmige Bildungen, weil entweder die Chromsäure nicht vor der Osmiumsäure fixieren konnte oder die Osmiumsäure die Wirkung des Chroms aufhob. In den Mittelpartien finden sich granulierte, stark gefärbte Gebilde von meist gedrungener Stäbchenform: deren Menge ist analog zu setzen der verschiedenen Färbungsintensität des Zellprotoplasmas in den Randpartien. Diese stäbchenförmigen Gebilde entsprechen nicht ganz den Bildungen in Chrompräparaten, sondern sie sind offenbar durch die Osmiumsäure verändert, deren Wirkung darin besteht diese Gebilde tropfig umzugestalten. Zur Feststellung dieser Verhältnisse wurden Gewebsstücke erst in Dubreuilscher Flüssigkeit fixiert und dann 24 Stunden mit 1%iger, andere mit 2% Osmiumsäure behandelt. In ersterem Falle erhielt ich ähnliche Bilder als wie mit Bendascher Flüssigkeit: Das Protoplasma war in loco fixiert, die Sekretvacuolen entsprachen der Grösse der Sekrettröpfchen der lebenden Drüse, am Rande fand sich diffuse Blaufärbung, in der Mitte Reste von stark gefärbten Stäbchen, in letzteren waren keine stäbchenförmige Körner mehr zu sehen, sondern ziemlich grosse mit Kristallviolett fast rein blau sich färbende Tropfen. Umgekehrt wurden Gewebsstücke erst 24 Stunden mit Osmiumsäure behandelt, dann mehrere Tage in Dubreuilsche Flüssigkeit getan. Die Schnittbilder wiesen dann reine Osmiumwirkung auf, hingegen keine Spur von Chromwirkung. Die Nachchromierung hat deshalb nach erfolgter Fixation mit Osmiumgemischen keinen Zweck, und wurde wohl deshalb schon von Duesberg verlassen (1911).

In der Harderschen Drüse des Kaninchens liegen die Verhältnisse bei Chrom-Osmiumfixation anders als bei der Maus. Hier finden sich nämlich sowohl am Rande als auch in der Mitte der Gewebsstücke körnige oder stäbchenförmige Gebilde,

deren Charakter am Rande ausgesprochener stäbchenförmig ist, in der Mitte dagegen mehr Tropfenformen gleicht.

Zieht man in Erwägung, dass bei reiner Chromwirkung in den Randpartien meist stäbchen- bis fädchenförmige chromatophile Gebilde, in den Mittelpartien dagegen vorwiegend körnchenartige gedrungene Gebilde derselben Art, entsprechend der in der Gewebsmitte natürlich abgeschwächten Fixationswirkung, zu finden sind, so überrascht es zunächst, dass bei kombinierter Chromosmiumwirkung fast gleiche Bilder anzutreffen sind, obwohl bei reiner Osmiumwirkung geformte Gebilde nicht erhalten wurden. Die Stäbchenstrukturen sind am Rande zwar etwas verkürzt, abgerundet und nicht so scharfkantig wie bei reiner Chromwirkung, und in den Mittelpartien finden sich meist vollkommen runde Tröpfchen statt der mehr kantigen Körnchen nach Chromfixierung.

Der Grund für die anscheinend geringere Wirkung der Osmiumsäure mag darin liegen, dass keine so grossen Gewebsverschiebungen in der Plasmasubstanz infolge der Fettgerinnung stattfanden als wie bei der Maus; das Protoplasma enthält beim Kaninchen vorzüglich Ölsäurefette, die durch Osmium, wie oben erwähnt, in loco fixiert werden. Die Zusammensetzung der Sekrettröpfchen ist dagegen anders als das Zellplasma, so dass diese entweder gelöst oder nur teilweise fixiert werden, dabei ihre ursprüngliche Form einbüssen und somit das Zwischenplasma gleichfalls verändern. Diese Wechselbeziehungen zwischen schlecht fixiertem Sekret und Plasma werden im zusammenfassenden Teile über die Tränendrüse des weiteren Erwähnung finden.

Beim Meerschweinchen, wo weder im Sekret noch im Protoplasma chromo- oder osmiophile Fette in grössere Menge vorkommen, gleichen die Bilder der chrom-osmiumfixierten Gewebsschnitte daher fast ganz den mit Formol fixierten Präparaten, da die Sekrettröpfchen sämtlich, ohne Veränderungen zu verursachen, herausgelöst wurden.

Der Sekretionsvorgang in der Harderschen Drüse ist, wie Dubreuil (1908) erwähnt, noch sehr unbekannt. Dubreuil fand beim Hasen nach Fixation mit Tellyesniczky-schem Gemisch die schon erwähnten kleinen Vacuolen, deren Umgebung sich stark mit Eisenhämatoxylin färbte und nahm an, dass sie die Anfangsstadien der Sekrettröpfchen wären. Sie sind wahrscheinlich identisch mit jenen, durch Osmium sich schwärzenden Fetttröpfchen in den Protoplasmasträngen, wie sie Loewenthal (1892) und später Lutz (1899) beschrieb. In den vorliegenden Untersuchungen decken sie sich wahrscheinlich mit den durch Chrom-Osmiumfixation in der Harderschen Drüse des Kaninchen erhaltenen, stark chromatophilen Tröpfchen bzw. den verschieden grossen Vacuolen im Zellplasma der Harderschen Drüse des Igels. Diese sind wiederum wohl ohne Zweifel Folgen einer sekundären Gerinnung bzw. ungenügender Fixation, da sie beim Kaninchen nur in den Mittelpartien der Gewebsstücke auftreten, — beim Igel ist auf den Prozess der „tropfigen Entmischung" dann noch die Lösung der Tröpfchen erfolgt. Sieht man vorläufig von diesen geformten Gebilden ab und zieht man nur Vergleiche zwischen der Beschaffenheit des Protoplasmas und derjenigen der Sekretvacuolen, so ergeben sich doch einige interessante Anknüpfungspunkte.

Heidenhain (1911) unterscheidet folgende Phasen der Sekretion: I. Phase der physiologischen Indifferenz der Zelle. II. Phasen der progressiven Entwickelung. III. Phasen der sekretiven Tätigkeit und des Aufbrauchs des Sekretmaterials. IV. Endphasen-Zustand der funktionellen Erschöpfung der Zelle sowie regressive Phase: Wiederanbildung des verbrauchten Plasmas.

Aus dem Plasma wird das Sekret gebildet, daher muss nach den Untersuchungen von Heidenhain (1911), Zimmermann (1898), Maximow (1901) und Noll (1901) zuerst

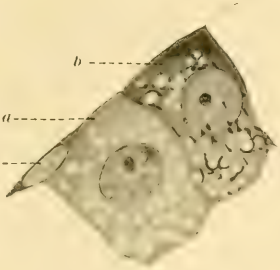

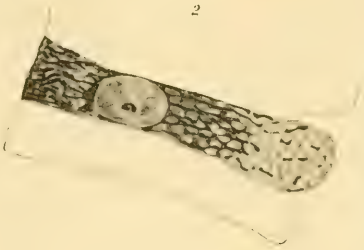

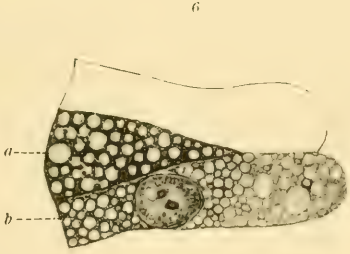

Verlag v. J. F. Bergmann, Wiesbaden

Werner u. Winter, Frankfurt a. M.

eine Anhäufung der Protoplasmastoffe in der Zelle stattfinden. Diese erste Phase der Anhäufung charakterisiert sich gegenüber den übrigen Stadien nicht nur durch ein Überwiegen des Zellplasmas gegenüber den Sekrettröpfchen in der Zelle, sondern auch durch eine stärkere Färbbarkeit des Protoplasmas [Noll (1901)]. Diese Unterschiede in Färbbarkeit und Menge des Protoplasmas fallen schon bei frischen Drüsen ins Auge, sie sind aber auch dann noch vorhanden, wenn, wie bei der Harderschen Drüse, nach Formolfixation und Paraffineinbettung das Sekret und, wie wir gesehen haben, auch die meisten Vorstufen desselben in Lösung gegangen sind. Es ist möglich, dass immer noch ein Teil der Sekretvorstufen nicht gelöst worden ist oder auch, dass die stärkere Aktivität der sekretbildenden Zelle gegenüber der secernierenden Zelle zu dem Unterschied in der Färbbarkeit des Protoplasmas führt.

Im vorliegenden Falle lassen sich aber allein aus diesen Fixierungsarten keine umfassenden Schlüsse ziehen; eine möglichst weitgehende Konservierung der Fettverbindungen ist für die Kenntnis der Fettdrüsensekretion Haupterfordernis. Schon Altmann (1890) und vorher die Gebrüder Zoja (1891) wandten die Chrom-Osmiumfixation an. Altmann untersuchte speziell die Harderschе Drüse in dieser Hinsicht und erhielt mit seiner Fuchsin-Pikrinsäurefärbung schon die chromatophilen Tröpfchen im Protoplasma beim Kaninchen, Hamster und anderen Tieren. Aus diesen Gebilden, den Bioblasten sollten sich durch direkte Umwandlung die Sekrettröpfchen bilden. Mit der Entdeckung der Bendaschen Mitochondrien [Benda (1898)] trat man auch von neuem an die Sekretion der Fettdrüsen heran. Die schon eingangs erwähnten Untersuchungen Regauds (1909) und Hovens (1910) stellten auch für die Bildung des Fettsekretes als Bildner jene nach der Bendaschen Methode erhaltenen geformten Gebilde hin, die sich entweder direkt in die Sekrettröpfchen umwandeln (Hoven), oder

an denen die Sekrettröpfchen entstehen sollten (Regaud). Für alle die eben wiederholten Untersuchungen war der eine Gedanke leitend, dass das Fettsekret aus einer stark färbbaren Substanz hervorgehen sollte, welche in Form von stäbchenartigen Gebilden (Mitochondrien — Chondriokonten) oder Körnern (Bioblasten) im Protoplasma der Zelle vorhanden ist und dabei aufgebraucht wird. Ohne Zweifel sind in der Harderschen Drüse Bioblasten und Mitochondrien identisch. Die geringen Unterschiede in der Form und Färbung werden einesteils durch die Fixation, andernteils dadurch erklärt, dass das Fuchsin ausser den Fettvorstufen auch noch gewisse Eiweissverbindungen gleich färbt.

Ich habe versucht, in der obigen Darstellung die Unvollkommenheit unserer heutigen Fixierungsmittel gegenüber Fettstoffen zu zeigen, es scheint mir deshalb verfrüht, aus den Bildern nur teilweise fixierter Gewebsstücke Rückschlüsse auf das Wesen der Sekretion einer Drüse zu ziehen. Meines Erachtens nach kann man nur das sagen, dass gewisse Stoffe im Protoplasma zur Bildung des Sekretes verwendet werden, aber die Wahrscheinlichkeit, dass diese Stoffe im Zellprotoplasma ganz diffus verteilt sind, ist mindestens so gross als die, dass sie an bestimmt geformte Gebilde gebunden ist. Wenn das Protoplasma solche Änderungen erfahren kann, wie sie durch Wirkung der Osmiumsäure auf die Zellen verschiedener Harderscher Drüsen eintritt, so muss man damit rechnen, dass das Zellplasma sich mindestens im halbflüssigen Zustande befinden muss und die meisten „Protoplasmastränge" erst Produkte der Fixierung sind. Unter Beobachtung solcher Verhältnisse liesse sich der Vorgang der Sekretion ebenfalls erklären, ohne dass man auf geformte Gebilde zurückzugreifen braucht. In der Harderschen Drüse der Maus und ebenso beim Kaninchen färben sich manche Zellen, die vom Drüsenlumen abgedrängt sind und dreieckige Form besitzen, analog den Halbmondzellen

der Speicheldrüse, nach Bendascher Methode intensiv blau; sie entsprechen wohl den gleichfalls stark sich färbenden „Zellen von dunklem Typus" in den Untersuchungen von Noll (1901) in der Tränendrüse (vgl. Fig. 2 I, Taf. 26). Dieselben Zellen fanden sich auch bei reinen Chrompräparaten und waren angefüllt mit verschieden grossen, intensiv mit Kristallviolett blaugefärbten Tropfen; diese Tropfen sind zum Teil grösser als die Sekretvacuolen und können keine direkten Vorstufen der Sekrettröpfchen sein, sondern sind wahrscheinlich als eine durch unvollständige Fixation bedingte tropfige Entmischung (Fällungsprodukte im Sinne A. Fischers) aufzufassen [Fischer (1899), Albrecht (1902)]. Ich halte diese Zellen für ruhende Zellen (I. Phase nach Heidenhain). Man findet ferner ähnliche Zellen, die einige wenige Vacuolen enthalten, meist etwas kleiner als die Sekrettröpfchen (Taf. 26, Fig. 2 II). Augenscheinlich findet an bestimmten indifferenten Stellen des erst fast hyalinen Protoplasmas eine Abscheidung vorerst ungefärbter Plasmastoffe statt, ein Prozess, wie ihn ähnlich Stöhr (1887) bei der Sekretion der Schleimdrüsen der Zunge beschrieben hat. Bei der Maus färben sich die Vacuolen dann leicht grau; sie sind anfangs in der Basis der Zelle gelegen und bilden sich dann auch peripherwärts, d. h. man muss nach den Untersuchungen Langleys (1879) annehmen, dass die erst basalen peripherwärts vorrücken und an ihrer Stelle neugebildete Vacuolen entstehen. In Wirklichkeit sind es wohl Sekrettröpfchen, in welche aus dem umgebenden Protoplasma ein steter Austausch von Plasmastoffen stattfindet. Im folgenden Stadium des Heranreifens vermehrt sich der Fettgehalt dieser Tröpfchen auf Kosten der Fettvorstufen im Protoplasma durch Diffusion aus dem umgebenden Zellplasma. Dafür spricht die oft beobachtete stärkere Färbbarkeit des Protoplasmas um die Sekrettröpfchen [Puglisi (1904), Dubreuil (1908)], ferner die sie oft kreisförmig umgebenden stark gefärbten Stäbchen. Bei der Maus tritt

mit Osmium zunehmende Schwärzung auf. Zu derselben Zeit nehmen die Fettvorstufen im Protoplasma immer mehr ab. Bei Osmiumpräparaten finden sich die Zellen in diesem Stadium schwach blau gefärbt, meist nur deren basaler Teil, mit vielen osmierten Sekrettröpfchen. Bei Chrom- und Benda-präparaten erhält man die geformten Gebilde dadurch, dass die Fettvorstufen gerinnen um bestimmte Gerinnungscentren, die vielleicht durch die Eiweissfixation des Zwischenplasmas gegeben werden. Dabei werden die Richtungen der in der Längsachse der Zelle verlaufenden „Protoplasmastränge" sowie die Kreuzungsstellen des „Protoplasmanetzes" bevorzugt. In der Sekretionsphase finden sich die Zellen leer an Fettvorstufen, das Protoplasma färbt sich nach Benda nur mehr rotbraun, nach Heidenhain ist es blass gefärbt und fast die ganze Zelle ist durchsetzt von osmierten Sekrettropfen bzw. Sekretvacuolen. In den Endstadien werden die Zellen vom Drüsenlumen abgedrängt. Hierher gehören wahrscheinlich jene Zellen, deren Sekretvacuolen bzw. Sekrettropfen viel kleiner sind als die Durchschnittsgrösse, die gewissermassen geschrumpft sind. Mit Osmium erhält man schwache Graufärbung dieser kleinsten, vielleicht nicht zur vollen Reife gelangten Sekrettröpfchen, mit Kristallviolett sehr ausgesprochene Blaufärbung (Taf. 26, Fig. 2 IV). Wahrscheinlich werden diese Tröpfchen vom Protoplasma ganz resorbiert und dieses nimmt allmählich wieder dunklere Färbung an, der Cyclus beginnt von neuem. Man beobachtet bei Chromfixierung dreieckige Zellen, deren Plasma in zahlreiche grössere und kleinere Tropfen zerfallen ist, analog dem oben genannten Ausgangsstadium (Taf. 27, Fig. 2). Hier tritt diese „totale tropfige Entmischung" aber auch bei Chrom-Osmiumfixation auf. Diese Tropfen färben sich bisweilen ziemlich intensiv blau mit Kristallviolett und scheinen dem Stadium zu entsprechen, welches dem der dunklen, homogen gefärbten Zellen folgt. Nach den analogen Beob-

achtungen an der Tränendrüse haben jene Zellen begonnen zu secernieren; die wenigen unreifen Sekrettröpfchen sind aber bei der Fixation mit dem Protoplasma eine „totale tropfige Entmischung" eingegangen.

Im Prinzip ist dieser Sekretionsvorgang auch hinsichtlich der einzelnen Phasen der Sekretbildung, wie sie Noll ausführlich in der frischen Tränendrüse beschrieb, gleichzustellen. Die granulären Gebilde, welche man deutlich in der frischen Drüse sieht, sind sämtlich Fettsekrettröpfchen. Aber auch die basalsten, als Vacuolen im fixierten Präparat, als weisse Sekrettröpfchen im frischen sudangefärbten Präparate beschriebenen Gebilde sind niemals von körniger, sondern wohl stets von flüssiger Beschaffenheit, welche in dem gleichfalls als halbflüssig gedachten Protoplasma nach dem Drüsenlumen rücken, ausreifen und dort restlos ausgestossen werden. Die Beschaffenheit des Protoplasmas ist als homogene, leicht granulierte Masse anzunehmen, die keine geformten Bestandteile enthält, denn die Granulierung ist viel feiner und unregelmässiger als die geformten Gebilde. Für den halbflüssigen Aggregatzustand spricht die verschiedene Wirkung der Fixierungsmittel, ferner das Verhalten des frischen gefärbten Protoplasmas. Fett- und Eiweissstoffe sind im Protoplasma in je nach dem Sekretstadium der Zelle wechselndem Verhältnis vorhanden. Ich halte sowohl das Protoplasmanetz als auch die geformten Gebilde für Produkte der Fixierung, und zwar ersteres als Eiweiss-, letztere als Fettfällung.

Waren die von anderen Autoren überhaupt bisher gemachten Untersuchungen über die Hardersche Drüse nur sehr spärlich, so liegt uns umgekehrt über den Bau der Tränendrüse eine so umfassende Literatur vor, dass es mir nicht möglich ist, diese vollständig hier zu zitieren. Es mag daher auf die ausführlichen Literaturberichte von Noll (1901) und Dubreuil (1908) hingewiesen sein.

In den vorliegenden Untersuchungen war das Bestreben vorherrschend, den Untersuchungen der Harderschen Drüse ein passendes Vergleichsobjekt gegenüberzustellen, um die eventuellen Unterschiede zwischen fettsecernierenden und sogenannten serösen Drüsen hinsichtlich der Struktur des Protoplasmas zu verfolgen. Obwohl daher auf den gröberen anatomischen Bau der Drüse näher nicht eingegangen werden soll, mag in kurzen Zügen der allgemeine Charakter der Drüse geschildert werden.

Nach Maziarski (1901) ist die Tränendrüse eine tubulöse Drüse. Das Drüsenepithel der tubulösen Acini verschiedener Länge geht ohne besondere Kennzeichen in kleinere und grössere Ausführungsgänge über. Sekretröhren mit Stäbchenepithel fehlen, dagegen ist die Frage des Schaltstückes noch nicht ganz geklärt. Merkel (1883) erwähnte zuerst die mit Hämatoxylin stärkere Färbbarkeit der Übergangsstellen des secernierenden Drüsenepithels in die Ausführungskanäle und verglich diese Eigenschaft mit der gleichen in den Schaltstücken der Submaxillaris. Fleischer (1904) fand Schaltstücke in der Tränendrüse des Rindes, aber nicht in der des Menschen. Im allgemeinen verhält sich jedoch die Tränendrüse sehr ähnlich den übrigen serösen Drüsen, namentlich denen der Mundhöhle, so dass der Charakter der serösen oder Eiweissdrüse genügend gekennzeichnet erscheint. Woronew (1906) hat die Drüsen vieler Säugetiere, darunter auch die der Maus, Ratte und des Kaninchens, in vergleichender Hinsicht untersucht, betont aber, dass weder zwischen diesen Tieren, noch gegenüber dem Menschen wesentliche Unterschiede im Bau der Tränendrüse vorhanden seien. Etwas anders scheinen die Verhältnisse aber doch zwischen den einzelnen Tieren zu liegen, und zwar hinsichtlich des Baues und der Zusammensetzung des Protoplasmas. Einesteils können diese Unterschiede individuell auftreten, wie Noll (1901) es bei der Tränendrüse

der Katze beschrieb, anderenteils findet auch Dubreuil (1908) gewisse Eigentümlichkeiten des Zellplasmas, z. B. die als Ergastoplasma [Solger (1894), Garnier (1898)] bezeichneten basalen Fädchen nur bei einzelnen Tieren sowie beim Menschen.

In den nun folgenden Untersuchungen können die Ergebnisse früherer Autoren, soweit sie sich auf dieselben Fixierungsmethoden gründen, grösstenteils nur bestätigt und mit den Methoden zur Darstellung der Mitochondrien in Beziehung gesetzt werden. Noll (1901) hat zwar schon einen grossen Teil der damals bekannten Fixierungsmethoden verglichen, ohne aber die Mitochondrienfrage oder die Verhältnisse anderer, nicht seröser Drüsen vergleichsweise mit einzubeziehen. Beides soll dann hier im zusammenfassenden Teile geschehen.

Die Untersuchungen der Tränendrüse wurden in derselben Reihenfolge an frischem und fixiertem Material vorgenommen, wie es schon bei der Harderschen Drüse geschah. Gefärbt wurde stets, ausser wo es besonders vermerkt ist, mit Eisenhämatoxylin nach Heidenhain. Untersucht wurden die Drüsen von: weisser und grauer Maus, Meerschweinchen und Kaninchen; ferner vergleichsweise die Tränendrüsen von: Igel, Katze, Hund, Schwein, Schaf, Rind, sowie von zwei Hingerichteten.

Frische Drüsenzellen boten bei fast allen Tieren ein ziemlich übereinstimmendes Äussere. Fast alle Zellen sind angefüllt mit stark lichtbrechenden Körnchen oder Tröpfchen, die der ganzen Zelle ein granuliertes Aussehen verleihen. Beim Meerschweinchen waren diese Granula weniger stark lichtbrechend als z. B. beim Kaninchen, doch mögen diese Lichtbrechungsverhältnisse auf individuellen Eigenschaften einzelner Tiere beruhen, zumal schon geringerer Wasserzusatz die Lichtbrechung dieser Körnchen ändert und sie verschieden macht [Langley (1879), Noll (1901)]. In jeder Drüse fanden sich einzelne Zellen, deren Körner geringeren Glanz aufwiesen als die

Mehrzahl der anderen Zellen. Zellen ganz ohne Granulierung habe ich bei frischen normalen Präparaten nie zu Gesicht bekommen. Dagegen ist die Basis vieler Zellen frei von Granula und wiess ein homogenes dunkleres Aussehen auf. Die Kerne der Drüsenzellen waren meist im mittleren Drittel der Zelle, zunächst der Basis derselben gelegen, oft noch mehr basal; ihre Form war immer gleichmässig rund oder oval, ein bis zwei Kernkörperchen waren oft zu sehen. Bei Vitalinjektion eines Versuchstieres mit Trypanblau trat eine leichte Blaufärbung jener Granula ein, wie sie auch schon W. H. Schultze beschrieb (1909), dagegen hatte Vitalfärbung mit Kristallviolett oder Sudan keinen Einfluss auf Granula oder sonstige Teile der Zellen. Diese von Noll (1901) als Granula-Zellen bezeichneten Zellen bilden die Mehrzahl aller Drüsenzellen und enthalten in den Granula das zu bildende Sekret, so dass diese Sekretgranula den Fettsekrettröpfchen in der Harderschen Drüse vollständig analog zu setzen sind. Es soll deshalb im folgenden nur mehr von Sekrettröpfchen die Rede sein, um Verwechslungen mit anderen Granula vorzubeugen; es wird sich auch aus den späteren Untersuchungen zeigen, dass der Name Tröpfchen mindestens die gleiche Berechtigung hat, wie die bisher übliche Bezeichnung von Körnchen. Neben der eben beschriebenen kommt auch noch eine andere Art Zellen vor, welche weniger, meist kleinere Tröpfchen enthält, die von grösseren „Protoplasmasträngen" getrennt sind und von Noll als matte Zellen bezeichnet wurden [Noll (1901)]. Die Zugehörigkeit dieser körnigen oder tropfigen Gebilde in diesen Zellen scheint mir noch nicht ganz klar. Noll (1901) fasst diese lichtbrechenden kleinen Gebilde als Protoplasmakörnchen auf; es ist aber auch möglich, dass sie kleinste Sekrettröpfchen oder Fetttröpfchen sind, die eventuell erst nach dem Absterben der Zelle auftreten. Dieser Ansicht pflichtet auch Mislawsky (1911) bei, der in dem Auftreten jener Körner ein durch Pilocarpin be-

dingte Zellschädigung erblickt. Sie können in diesem Falle aus dem Kern ausgetreten sein (Caryolyse), wofür die auch von Noll beobachtete Gruppierung dieser Gebilde um den Kern sprechen könnte. Schliesslich mag noch besonders darauf hingewiesen sein, dass die Grösse der Sekrettröpfchen durchschnittlich in bestimmten Grenzen bleibt und grössere, über diese Grenzen hinausgehende Sekrettropfen in der frisch untersuchten Zelle von mir nie beobachtet wurden.

Bei Zusatz von Jod wurden die Sekrettröpfchen innerhalb der Zellen deutlicher; Zusatz von Sudan III hatte keine, solche von Neutralrot geringe Färbung der Sekrettröpfchen zur Folge, die beim Kaninchen (und Igel) noch am intensivsten war. Kristallviolettzusatz färbte das Sekret nirgends, dagegen das Protoplasma und die Kerne überall intensiv; auch hier zeigte das Kaninchen stärkere Affinität zum Farbstoff als die übrigen untersuchten Tiere.

Ebenso wie in der frischen Tränendrüse zwischen den einzelnen Nagern nur ganz geringe Unterschiede beobachtet wurden, bieten auch die mit den meisten Fixierungsflüssigkeiten behandelten Präparate fast gleiche Bilder, so dass ihre Besprechung im folgenden zusammengefasst werden kann.

Mit Gefrierschnitten erzielte ich gleich Noll (1901) wenig gute Resultate; es fanden sich die Sekrettropfen häufig konfluiert, schlecht sichtbar und wegen ihrer geringen Färbbarkeit auch schlecht darzustellen. Ausserdem fallen die durch das lockere Bindegewebe nur sehr mangelhaft zusammengehaltenen Drüsenläppchen bei einer dünneren Schnittdicke als 15 μ in sehr feine Teilchen auseinander. Formolfixierte und in Paraffin eingebettete Drüsengewebe gaben Bilder, wie sie durch die zahlreichen Abbildungen von E. Müller (1898), Zimmermann (1898), Noll (1901) u. a. schon bekannt sind.

Randpartien und Mittelpartien der Paraffinschnitte zeigten annähernd gleiches Aussehen. In der Mehrzahl der Zellen er-

scheint ein mit Hämatoxylin sich mehr oder weniger stark färbendes Protoplasmanetz, dessen Maschen meist kreisrunde Felder einschliessen. Diese Felder entsprechen ihrer Grösse und Anordnung nach genau den bei frischen Zellen sichtbaren Sekrettröpfchen, die durch das Einbettungsverfahren zum weitaus grössten Teil gelöst sind. Es entsprechen also auch diese Vacuolen denen in der Harderschen Drüse. Manchmal finden sich diese Vacuolen leicht gefärbt, besonders in den basalen Teilen der Zelle, wo die Maschen des Protoplasmanetzes überhaupt dichter sind. Da nach den Beobachtungen Langleys (1879) an der lebenden Drüse die unreifen Sekrettröpfchen auch hier in der Basis der Zelle gelegen sind und im Laufe der Ausreifung nach der peripheren Zellgrenze hinwandern, um dort ausgestossen zu werden, muss man diesen gefärbten Maschеninhalt als Reste von unreifen, nicht ganz gelösten Sekrettröpfchen ansprechen. Der zweiten Art der in der frischen Drüse beobachteten Zellen, den matten Zellen, sind offenbar kleinere, vom Drüsenlumen meist abgedrängte oder seitlich zusammengepresste Zellen gleichzusetzen, deren Protoplasmanetz viel dichter ist und stärker gefärbt erscheint. Geformte Protoplasmaeinschlüsse habe ich auch bei dieser Fixation in den letzteren Zellen nicht gefunden. Auch in den basalen, im frischen Präparat homogen erscheinenden Teilen der granulierten Drüsenzellen Nolls hat das Protoplasma nach der Fixation mehr die Form eines sehr feinen, wirren Netzes, wie es auch Noll in den Abbildungen der mit van Gehuchtens Flüssigkeit fixierten Drüsenzellen der Katze darstellt [Noll (1901)]. Trotz der nur sehr unvollkommenen Fixierung des Sekretes und der wohl mangelhaften des Protoplasmas ist die Form der Kerne ebenso wie die der ganzen Zellen durchweg ziemlich intakt geblieben; die Kerne erscheinen rund oder länglich oval mit einem oder mehreren deutlichen Kernkörperchen. Die Formen der fixierten Zellen stimmen demnach mit denen

der frischen Zellen überein. Gleiche Bilder wie die eben beschriebenen ergaben die Fixationen mit Müller-Formol, nach Carnoy und nach Regaud bei kurzer Chromierung. Fixierungen mit Zenkerscher Flüssigkeit gaben insofern etwas abweichende Darstellungen der Zellen als häufig in den Maschen des Protoplasmanetzes mit Hämatoxylin ziemlich stark färbbare Sekrettröpfchen lagen; meist war das Plasma der betreffenden Zellen von dunklerer Färbung. Sublimat scheint, was schon Noll beobachtete, grössere Fähigkeit zu besitzen, das Sekret der Tränendrüse zu fixieren als die anderen oben genannten Fixierungsflüssigkeiten. Dieses ist ein auffallender Unterschied gegenüber der Harderschen Drüse; dort fand sich z. B. bei Fixation mit Dubreuilschem Gemisch kaum ein Unterschied dieser Präparate gegenüber den mit reinen Chromgemischen fixierten Präparaten. Bei der nun folgenden Besprechung der nach Dubreuil fixierten Tränendrüsen traten zwischen den einzelnen Nagern ziemlich grosse Unterschiede auf, so dass hier wieder auf die Einzelbesprechung der untersuchten Drüsen zurückgegriffen werden muss.

Während sich in den nach Zenker fixierten Präparaten das Protoplasmanetz auch dort, wo Sekrettröpfchen erhalten sind, bis an die Zellgrenzen verfolgen lässt, so dass die Sekrettröpfchen in den Vacuolen gelegen sind, fehlt in den nach Dubreuil fixierten Präparaten das Protoplasmanetz dort vollständig, wo Sekrettröpfchen erhalten sind (Taf. 29, Fig. 2). In den auch hier noch vorhandenen Zellen, in denen nur ein Protoplasmanetz sichtbar ist, scheint dieses meist schwach gefärbt und nicht so scharf begrenzt gegen die Vacuolen als wie es bei den Formolpräparaten der Fall ist. Bei der Maus ist die Anzahl dieser nur Protoplasmanetz enthaltenden Zellen sehr klein; meist ist die Basis der Zellen homogen gefärbt und enthält mit Hämatoxylin verschieden stark färbbare, verschieden grosse Tröpfchen. Auch in denjenigen Zellen, welche

nur Tröpfchen, keine Sekretvacuolen enthalten, sieht man kein Protoplasmanetz, sondern die in Grösse und Anordnung den eben beschriebenen gleichende Tröpfchen. Oft trifft man in diesen sonst homogen erscheinenden Zellen ziemlich scharf umgrenzte Vacuolen, deren Lage aber nicht immer im peripheren Zellteile sich befindet, sondern die auch basal gelegen, oft vereinzelt oder zu mehreren vereint sind; manchmal auch scheinen grössere Vacuolen aus mehreren kleineren zusammengeflossen. Es handelt sich hier wohl um Fetttröpfchen, welche von Noll auch bei der Katze beobachtet sind und die sich mit Osmium schwärzen. Noll findet diese Fetttröpfchen bei verschiedenen Individuen in verschiedener Menge, von Axenfeld (1900) sind sie beim Menschen beobachtet worden. Sie sind ein normales Vorkommnis, doch scheinen neben individuellen Verschiedenheiten auch Artverschiedenheiten die Menge dieser Fetttröpfchen zu beeinflussen, da diese Vacuolen (in Osmiumpräparaten die entsprechend geschwärzten Tropfen) bei der Maus sich viel häufiger fanden als bei den übrigen untersuchten Nagern. In ganz seltenen Fällen endlich finden sich meist in dem basalen, homogen gefärbten Protoplasma solcher Zellen, welche reich an jenen gefärbten Tröpfchen sind, kurz gedrungene Stäbchen von ähnlichem Aussehen, wie die in der Harder schen Drüse der Maus bei Chrom-Osmiumfixation beobachteten, nur verwaschener und weniger intensiv gefärbt. Oftmals bilden sie verästelte, mehrfach frakturierte Figuren, die dem Protoplasmanetz der frischen Drüse entsprechen (Taf. 29, Fig. 1). Das Protoplasmanetz derjenigen Zellen, deren Sekrettröpfchen gelöst sind, enthält niemals irgendwelche färbbare Einschlüsse. Die Kerne aller Zellen färben sich intensiv, Kernkörperchen erscheinen nach Heidenhain fast schwarz gefärbt; ihre Form ist stets oval oder rund, die Kerne machen ebenso wie das Protoplasmanetz den Eindruck, als ob sie etwas gequollen wären.

Mit Chrom-Osmiumfixation erhielt ich von der Tränendrüse der Maus Bilder, welche denen der formolfixierten Drüse ziemlich gleich kommen. Das Sekret zeigte sich nirgends fixiert und in den Maschen des ziemlich feinen peripheren Protoplasmanetzes erschienen durchweg fast weisse Vacuolen von ganz ungleicher Gestalt (Taf. 29, Fig. 3a). Auch das Protoplasmanetz wies nirgends irgendwelche geformte Einschlüsse, weder in Tröpfchen- noch Stäbchenform, auf, mit Heidenhain färbten sich alle Zellen fast gleich, indem das Protoplasmanetz eine homogene graue Färbung annahm; nur die Netzkreuzungsstellen finden sich manchmal dunkler gefärbt. Kerne und Kernkörperchen erschienen gleichgestaltet und gefärbt den Formolfixierten. Neben diesen, die Mehrzahl ausmachenden Zellen finden sich auch wenige mit homogen dunkel gefärbtem Protoplasma, das gleichmässige, gleich grosse, runde Vacuolen einschliesst. Während man in den ersteren Zellen eine fädige Gerinnung auch des Protoplasmas annehmen muss, besonders in der Basis — ist diese in den letzteren, offenbar an Sekretvorstufen reicheren Zellen nicht sichtbar (Taf. 29, Fig. 3b).

Die Tränendrüse des Meerschweinchens zeigt bei Fixierung mit Dubreuilscher Flüssigkeit ein ganz ähnliches Verhalten wie diejenige der Maus. Ein Teil der Zellen enthält jenes etwas verwaschene, gleichmässig grau gefärbte Protoplasmanetz ohne jegliche gefärbte Einschlüsse. In der Mehrzahl der Zellen finden sich aber die fast ganz gleich aussehenden kreisrunden, stark chromatophilen Tröpfchen, teils in der ganzen Zelle verteilt, teils im basalen Zellteile, während die Zelle sonst ganz homogen gefärbt ist (Taf. 29, Fig. 4). Vacuolen in sonst homogenes Protoplasma enthaltenden Zellen, ähnlich den bei der Maus beschriebenen Fetttröpfchenvacuolen finden sich auch, aber in weit geringerer Anzahl. In der Art der Verteilung und Grösse der chromatophilen Tröpfchen sind gewisse Unterschiede zu bemerken. Abgesehen davon, dass viel mehr Zellen diese

Tröpfchen enthalten, als wie es bei der Tränendrüse der Maus der Fall war, sind die Tröpfchen in manchen Zellen fast gleich gross, im peripheren Teile der Zellen gelegen und ziemlich dicht nebeneinander. Die basalen Teile dieser Zellen sind meist frei von Tröpfchen. In anderen Zellen sind gerade die basalen Teile der Zellen mit jenen Tröpfchen angefüllt, Grösse und Färbbarkeit derselben wechselt aber und es fallen manche unter ihnen auf, deren Grösse bedeutend über das Mass der bei der frischen Drüse beobachteten „Granula" hinausgeht. Kurze oder längere gefärbte Stäbchen wie bei der Maus habe ich mit Sicherheit nirgends beobachten können. Die mit diesem Verfahren gewonnenen Bilder decken sich ziemlich mit denen, die Noll (1901) bei reiner (?) Sublimatfixation in der Tränendrüse der Katze erhalten hat, um so auffälliger sind aber die Bilder, welche die Meerschweinchendrüse mit Chrom-Osmiumfixation gibt. Während bei der Katze (Noll) und, wie wir gesehen haben, auch bei der Maus, keine Fixation der Sekrettröpfchen nach dem Chrom-Osmiumverfahren eintrat, findet eine solche beim Meerschweinchen wenigstens in den Randpartien des fixierten Gewebsstückes statt. Es empfiehlt sich daher auch hier wieder, bei der Beschreibung Rand- und Mittelpartien auseinander zu halten. In den Randpartien sind die Sekrettröpfchen überall erhalten, während das Protoplasmanetz in manchen Zellen als deutliches Netz, bestehend aus dünnen Strängen, zwischen den Sekrettröpfchen persistiert (Taf. 29, Fig. 5). Die Sekrettröpfchen erscheinen in den meisten Zellen durchaus gleichmässig verteilt, ganz gleich gross, entsprechend den Bildern der frischen Drüsen. Von Interesse ist die Färbbarkeit des Sekretes. Im allgemeinen sind sie gleich dunkel gefärbt bei Anwendung der Benda schen Färbung, und zwar von jenem rötlichen Braun, wie es als charakteristisch für die Eiweisssubstanzen gilt. In der Zellbasis liegende Sekrettröpfchen erscheinen etwas dunkler gefärbt, ebenso die Tröpfchen mancher

kleinerer Zellen, deren Protoplasmanetz gleichfalls dunkler gefärbt erscheint. In den peripheren Zellteilen ist die Farbe dagegen sehr hell, und in manchen Zellen tritt gar keine Färbung der Sekrettröpfchen ein, oder sie sind überhaupt gelöst. Niemals tritt dagegen Blaufärbung dieser Tröpfchen mit dem Benda schen Verfahren ein und ebenso konnte ich keine stärkere Färbung derselben mit Hämatoxylin erzielen. Dagegen hielten diese Sekrettröpfchen bei der Anwendung des Altmann schen Färbeverfahrens das Fuchsin stark zurück und erschienen gegenüber dem gelblichbraun gefärbten Protoplasma mehr oder weniger stark rot gefärbt. Die Maschen des feinen, im allgemeinen sehr schwach rötlich gefärbten Protoplasmanetzes, das stellenweise ganz ungefärbt ist oder sogar fehlt, z. B. in den Zellen reich an Sekrettröpfchen, halten an bestimmten Stellen, und zwar fast ausschliesslich den Kreuzungsstellen der Maschen Kristallviolett stark zurück. Es treten dadurch diese Kreuzungsstellen als stark blau gefärbte, unregelmässig gestaltete Körnchen in Erscheinung, die in den protoplasmareicheren Zellen naturgemäss deutlicher hervortreten und zahlreicher an den Kreuzungsstellen sowie auch in den Protoplasmasträngen verstreut liegen. Während in den Randpartien die eben beschriebenen Verhältnisse seltener zu finden sind, sind diese in den Mittelpartien des fixierten Gewebsstückes viel zahlreicher anzutreffen. Die Sekrettröpfchen sind nur ganz schwach gefärbt oder fehlen fast völlig, das Protoplasmanetz wird hingegen je näher der Mitte des Schnittes, um so reicher an Substanz und Färbbarkeit. Die blau gefärbten Stellen mehren sich so, dass bei einigen Zellen fast das ganze Netz blau gefärbt erscheint. Bei Fixation und Färbung auf Altmann sche Art färben sich diese blau gefärbten Stellen stark rot, während das übrige Protoplasma eine durch Pikrinsäure mehr gelblichbraune Färbung erhält. Unterschiedlich gegenüber der Benda schen Färbung ist nur noch hervorzuheben, dass diese Kreu-

zungsstellen und gefärbten Protoplasmastellen bei dem Altmannschen Verfahren stets als Körnchen imponieren, welche in das Protoplasmanetz eingelagert sind. Noll (1901) hat auf das Vorkommen dieser Körnchen bei Altmannscher Fixierung und Färbung in der Tränendrüse der Katze besonders hingewiesen; auch er findet sie besonders in den Kreuzungsstellen des Protoplasmanetzes und im Protoplasma der sekretarmen Zellen in grosser Anzahl. Die Formen der Zellen sind nicht verändert gegenüber den frisch untersuchten; dagegen sind die Konturen der Kerne besonders in den Randpartien nicht mehr rund oder gleichmässig oval, sondern vollkommen zackig. Die Kerne sind wohl geschrumpft, Kernkörperchen färben sich ungleichmässig und erscheinen verwaschen. In den Mittelpartien ähneln die Bilder der Kerne mehr denen der frischen Drüse.

Ehe die Verhältnisse näher erörtert werden, soll noch die nach denselben Verfahren untersuchte Tränendrüse des Kaninchens beschrieben werden.

Mit Dubreuilscher Flüssigkeit behandelt gleicht diese Drüse in ihrem Aussehen weder derjenigen der Maus, noch des Meerschweinchens. Die Mehrzahl der Drüsenzellen weist ein Protoplasmanetz auf, dessen einzelne Netzbalken gegen die vollkommen weiss erscheinenden Vacuolen mit etwas verwischten Konturen abstechen. Dieses Netz ist nur im distalen, dem Drüsenlumen zugekehrten Teile deutlich, es verwischt sich dagegen immer mehr gegen die Basis der Zelle hin, so dass hier das Protoplasma homogen gestaltet erscheint. Die Färbung dieses Netzes ist ganz gleichmässig, zwischen sekretreichen und sekretärmeren Zellen treten kaum Unterschiede in der Färbung auf, wenngleich in den letzteren Zellen das Protoplasmanetz etwas dichtere Maschen zeigt. Mit Eisenhämatoxylin erscheint das Protoplasma grau gefärbt, mit Benda schem Kristallviolett rötlich, bei oberflächlicher Be-



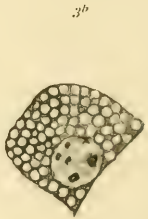

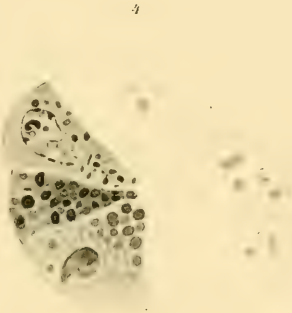

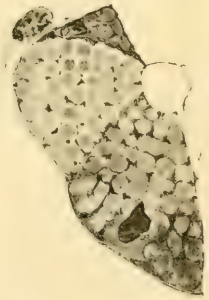

Verlag v. J. F. Bergmann, Wiesbaden. Werner u. Winter, Frankfurt a. M.

trachtung ohne jede gefärbten Einschlüsse. Die in der Tränendrüse der Maus und des Meerschweinchens enthaltenen, stark chromatophilen Tröpfchen fehlen gänzlich auch in dem homogen erscheinenden Protoplasma der Zellbasis. Ebenso fehlen auf den ersten Blick jene, dort homogen gefärbten, zahlreiche chromatophile Tröpfchen enthaltenden Zellen. Erst bei längerem Suchen stösst man auf Zellen, die einen anderen Charakter aufweisen. Diese letzteren Zellen sind meist klein, dreieckig vom Drüsenlumen gleichsam abgedrängt und enthalten meist ziemlich grosse, die Grösse der Sekretvacuolen übertreffende, stark färbbare Tropfen. Oft sind diese Tropfen scheinbar zusammengeflossen und füllen die ganze Zellbasis als unförmige Masse aus. Ihre Färbung ist selbst nach starker Differenzierung mit Essigsäure nach Anwendung des Benda schen Färbeverfahrens tief blau, so dass diese Tröpfchen sich sofort von dem übrigen rötlich gefärbten Zellgewebe abheben. Kerne habe ich in den genannten Zellen entweder überhaupt nicht gefunden oder stark verändert, aber auch lebhaft blau gefärbt, indessen mit unbestimmten Konturen. In den übrigen Zellen hatten die Kerne zwar keine sehr deutlichen Umrisse, auch waren Kernkörperchen schwer zu erkennen, die Gesamtform derselben ähnelte aber den Kernen der frischen Drüse.

Erst auf Grund der Ergebnisse, welche das Benda sche Verfahren bei dieser Drüse zeitigte, gelang es mir mit Hilfe intensiverer Färbung und abgestufter Differenzierung in den nach Dubreuil fixierten Präparaten feinere Protoplasmastrukturen aufzufinden. Bei sehr eingehender Beobachtung findet man in dem homogen erscheinenden basalen Teile der Zellen stäbchen- oder fädchenförmige Gebilde, deren Umrisse unscharf vom umgebenden Protoplasma sich abheben, und welche sich lebhafter und mit bläulichem Tone mit Kristallviolett färben. In denjenigen Zellteilen, in denen nur ein Protoplasmanetz anzutreffen ist, fehlen die fädchenförmigen Bildungen und es

finden sich in den Kreuzungsstellen des Netzes Körnchen von ähnlichem Aussehen wie in der chrom-osmiumfixierten Tränendrüse des Meerschweinchens, nur mit schwächerer Färbung (ähnlich Taf. 30, Fig. 2 d). In der anderen Zellart mit dem aus grossen blaugefärbten Tropfen bestehenden Inhalte habe ich solche fädige oder körnige Protoplasmastrukturen nicht nachweisen können. Ebensowenig habe ich diese Bildungen mit der Altmannschen Färbemethode darstellen können. Da diese geformten Gebilde absolut übereinstimmen mit den bei Chrom-Osmiumverfahren gewonnenen Zellbildern, sehe ich von einer eingehenderen Beschreibung hier ab.

Das Bendasche Verfahren führt bei der Tränendrüse des Kaninchens zu ganz überraschenden Ergebnissen. Während bisher alle Verfahren bei den verschiedenen Tränendrüsen unklare und oft zweideutige Bilder hervorbrachten, treten uns hier Protoplasmastrukturen entgegen, die an Klarheit eigentlich nichts zu wünschen übrig lassen. Zwischen den Rand- und Mittelregionen des Schnittes bestehen aber auch hier Unterschiede, so dass die Betrachtung der Randpartien vorerst gesondert stattfinden soll.

Das Drüsenepithel enthält vorzugsweise Zellen, deren peripherer Teil jenes, schon oft besprochene Protoplasmanetz aufweist, in dessen Maschen Hohlräume liegen, die den gelösten Sekrettröpfchen entsprechen, während der basale Teil homogenes Protoplasma enthält. Neben diesen Zellen sind einesteils solche vorhanden, deren ganzes Protoplasma bei oberflächlicher Betrachtung homogen erscheint, anderenteils solche, welche nur ein Protoplasmanetz enthalten. In fast sämtlichen Zellen nun finden sich stark färbbare Protoplasmagebilde, deren Form in den homogenes Plasma enthaltenden Zellen oder Zellteilen den Charakter von langen, scharf gezeichneten Fädchen hat, während in den Zellen mit Protoplasmanetz körnige, ebenso stark gefärbte und gleichfalls gut konturierte Gebilde vorherrschen. Un-

willkürlich erinnern diese Bilder an die ähnlichen, in der Harderschen Drüse desselben Tieres. Auch hier scheint sich dasselbe Verhältnis zwischen Masse der geformten Gebilde und Sekretreichtum einer Zelle gestaltet zu haben wie dort: Anzahl und Grösse der chromatophilen Protoplasmagebilde stehen im umgekehrten Verhältnis zur Menge der Sekrettröpfchen.

Bei näherer Betrachtung derjenigen Zellen, die nur ein Protoplasmanetz enthalten, fällt eine gewisse Ähnlichkeit mit den Zellen der Tränendrüse des Meerschweinchens auf, wie sie die Mittelpartien der auf gleiche Weise behandelten Gewebe zeigen. Das Protoplasma erscheint beim Kaninchen gleichmässiger in Form und Färbung, die Umrisse der Vacuolen sind ebenfalls schärfer abgehoben als beim Meerschweinchen, und genau so verhält es sich mit den geformten Gebilden, die vom Protoplasmanetz sich beim Kaninchen exakter abzeichnen. Dagegen ist die Verteilung, Färbung, das relative Verhältnis zur Menge der Sekretvacuolen in beiden Präparaten das gleiche, obgleich die absolute Anzahl beim Kaninchen durchweg in den einzelnen Zellen grösser ist. Ebenso finden sich beim Kaninchen die Kerne verhältnismässig stark gefärbt in diesen Zellen und von eckiger Form. Während nun in den Zellen des Meerschweinchens immer ein, wenn auch undeutliches Netz in allen Zellen nachweisbar war, findet sich hier beim Kaninchen die Basis der meisten Zellen homogen gefärbt und diese Zellteile enthalten durchweg fädige Strukturen. Diese zweite Zellart unterscheidet sich in ihrem oberen Teile gar nicht von der erstbesprochenen. Der dem Drüsenlumen zugekehrte Zellabschnitt enthält auch hier jenes von gleichgrossen, ganz hellen Vacuolen durchsetzte Protoplasma in Form eines Netzes, dessen Kreuzungsstellen geformte Körnchen enthält. Die fädigen Gebilde in der Zellbasis sind meistens in der Längsachse der Zelle angeordnet, oft von leicht geschwungener Form, die Enden

scharf abgeschnitten, ebenso die Seitenumrisse vom hellgefärbten Zellplasma sehr deutlich abgegrenzt. Verzweigte Fäden habe ich selten nachweisen können (Taf. 30, Fig. 3), auch überkreuzen sich die einzelnen Fäden in verschiedenen Höhenlagen der Zelle (Taf. 30, Fig. 2a). Die Länge der Fäden wechselt, die längsten sind etwa halb so hoch wie die betreffende Zelle, kurze Fäden von gedrungenem Aussehen sind einesteils in der Übergangszone vom homogenen Protoplasma zum Protoplasmanetz und in der Zellbasis gelegen. In den basalen Teilen des Netzes kommen gebogene Stäbchen vor, die sich den Konturen der Protoplasmastränge anschmiegen. In den nur homogenes Protoplasma aufweisenden, meist schmäleren Zellen endlich sind fast nur fädchenartige Bildungen, und zwar in grösserer Anzahl als den vorhergenannten Zellen vorhanden; die Länge derselben kann beinahe der Zelllänge gleichkommen. Diese chromatophilen, mit Eisenhämatoxylin intensiv schwarz gefärbten Strukturen halten auch bei Kristallviolettfärbung dieses lange zurück und erscheinen auch bei starker Differenzierung noch blau gefärbt. An ihrer Identität mit den von Benda beschriebenen Mitochondrien besteht wohl kein Zweifel. Sie entsprechen genau den Bildungen, die Hoven (1910) im Pancreas des Meerschweinchens fand und abbildete, und wie sie von zahllosen anderen Autoren in verschiedenen Drüsen mit dem Bendaschen Verfahren dargestellt wurden. Die Kerne dieser beiden letzterwähnten Zellarten sind rund oder oval und scheinen eher gequollen als geschrumpft. Die Kernkörperchen sind stets sehr deutlich abgegrenzt.

Die Struktur des bisher „homogen" bezeichneten Protoplasmas in den basalen Zellteilen sowie den ganz homogen gefärbten Zellen erweckt gewisse Bedenken, wenn man diese Bilder mit denen der frischen Drüse vergleicht. Einerseits sind die hier im fixierten Präparat sehr häufigen homogen erscheinenden Zellen im frischen Präparat sehr selten — ich habe

überhaupt keine gefunden, andererseits erscheint im frischen Präparat nur immer ein ganz kleiner Abschnitt in der zweiten Zellart homogen; in der Höhe des Kerns beginnt schon jene Granulierung, die beim fixierten Präparat analog der Netzbildung im Protoplasma gesetzt werden muss, wenn man annimmt, dass bei der Fixation und der folgenden Einbettung das Sekret völlig gelöst wird. Beide Zellbilder decken sich aber nicht, und erwägt man ferner, dass die Sekretreifung von der Basis zur Peripherie der Zelle fortschreitet, so drängt sich der Gedanke auf, dass das Sekret nicht völlig gelöst, sondern zum Teil fixiert ist. Es sind dies also die unreifen Sekrettröpfchen, welche einesteils in der Zellbasis liegen, anderenteils in den sekretbildenden, „matten" Zellen, den in den vorliegenden Präparaten homogen erscheinenden Zellen enthalten sind. Das anscheinend von den übrigen Drüsen abweichende Verhalten der Tränendrüse des Kaninchens, wie es sich in dem chromosmiumfixierten Präparat darstellt, findet seine Erklärung darin, dass diese unreifen Sekrettröpfchen hier vollständig fixiert zwischen den fädigen Gebilden gelegen sind und durch Einwirkung von Flüssigkeiten ihre ursprüngliche Form verloren haben und teilweise konfluiert sind. Man beobachtet öfters zwischen den Fäden undeutliche Reste der einstigen Sekrettropfen, die dem ganzen Protoplasma oft ein granuliertes Aussehen verleihen. Es ist hier also eine ähnliche Veränderung des Sekretes vor sich gegangen, wie sie schon seinerzeit an dem der Harderschen Drüse bei der Maus beschrieben wurde. Dieser höchst interessante Vorgang wird in der allgemeinen Zusammenfassung noch des weiteren Erwähnung finden.

Die Annahme von der durch Zusammenfliessen der Sekrettröpfchen hervorgerufenen Homogenität einzelner Zellen oder Zellteile bestätigt sich bei Betrachtung der Mittelpartien desselben Präparates. Hier sind homogene Zellen überhaupt nicht

zu finden, sondern alle Zellen enthalten ein mehr oder minder weit reichendes Protoplasmanetz, in dem starkgefärbte körnige Gebilde oder kurze Stäbchen anzutreffen sind, aber keine fädigen Bildungen (Taf. 30, Fig. 4). Die Fixierung dieser Partien ist zwar noch unvollständiger als am Rande, namentlich was das Sekret anbetrifft, der Allgemeincharakter des Drüsengewebes ähnelt aber gerade wegen der vollständigeren Lösung der Sekrettröpfchen weit mehr dem der frischen Drüsen. Die Kernformen sind allerdings geändert und entsprechen den schon erwähnten Kernformen im ersten Zelltyp des Randes. Färbbarkeit des Protoplasmas und Vorkommen von gefärbten Gebilden sind genau so wie in der chrom-osmiumfixierten Tränendrüse des Meerschweinchens. Diese Bilder sind zu unterscheiden von solchen Teilen der Gewebsstücke, wo die Fixation überhaupt mangelhaft ist (Taf. 30, Fig. 5); sie gleichen sehr den mit Dubreuilscher Flüssigkeit fixierten Tränendrüsen des Meerschweinchens.

Schliesslich mag noch ein anderer Zelltyp beschrieben sein, der sich von den eben beschriebenen ziemlich abhebt. Man findet nämlich nur am Rande des Schnittes sehr dunkle Zellen (Taf. 25, Fig. 7 c u. c_1), deren Plasma mit Kristallviolett homogen blau gefärbt erscheint und undeutliche, ebenso gefärbte Tropfen oder netzartige Bildungen einschliessen kann. Stets finden sich einige sehr ungleich grosse Sekretvacuolen in diesen Zellen. Es handelt sich hier wohl um dunkle, tätige Zellen, reich an Sekretvorstufen, welche das ganze Protoplasmanetz ausfüllen und so reichlich fixiert sind, dass sie ganz wie in den entsprechenden Zellen der Harderschen Drüse der Maus als homogenes Netz fixiert werden konnten. Zustandsänderungen dieses Zwischenplasmas sind aber entsprechend den aus zusammengeflossenen Sekrettröpfchen entstandenen grösseren Sekretvacuolen auch hier anzunehmen, die, wie Fig. 6, Taf. 30 zeigt, zu einer „totalen tropfigen Entmischung", wie wir

es schon bei der mit Chromsäure fixierten Harderschen Drüse der Maus sahen (Taf. 27, Fig. 2c) führen können. In diesen Zellen sind die Sekretvorstufen bei der Fixation aus dem Protoplasma ausgetreten und haben sich mit den noch flüssigen Sekrettröpfchen gemischt.

Bei einer zusammenfassenden Übersicht über die Untersuchungen der Tränendrüse stellt es sich heraus, dass ein einwandtfreies Resultat hier ebensowenig zu verzeichnen ist, als bei der Harderschen Drüse. Wenn man die serösen Drüsen als Eiweissdrüsen bezeichnet und ebenso das Sekret als vorzugsweise eiweisshaltige Flüssigkeit hinstellt, so müsste man diese Annahme dadurch bestätigt finden, dass, nach der Wirkung unserer heutigen Fixationsmittel zu urteilen, Zellfixation und Sekretfixation eine gründlichere wäre als bei den Fettdrüsen. Diese Voraussetzung trifft aber nicht zu; das Sekret findet sich nur in wenigen Ausnahmefällen fixiert und auch dann nur unvollständig, und das Protoplasma zeigt ebensolche Verschiedenheiten, wie das der Harderschen Drüse. Die einzelnen untersuchten Nager verhalten sich denselben Fixierungsmethoden gegenüber verschieden, und die verschiedenen Fixierungsflüssigkeiten geben bei ein und demselben Nager Bilder, welche vorläufig in keine Parallele zu den gleichen Untersuchungen bei der Harderschen Drüse gesetzt werden können. Sekret- und Protoplasmazusammensetzung ist in der Tränendrüse anders, aber diese Abweichungen sind doch nicht so weitgehend, dass man nicht die bei der Untersuchung der Harderschen Drüse gewonnenen Erfahrungen mit verwerten könnte.

Trotzdem das Sekret keine der bekannten Fettreaktionen zeigt, und zu Farbstoffen, wie Sudan u. ä., sich neutral verhält, lassen andere fettähnliche Eigenschaften, wie Löslich-

keit in Alkohol, starke Lichtbrechung und spezifisches Gewicht der Sekrettröpfchen die Möglichkeit zu, dass entweder das Sekret fetthaltig ist oder aus Stoffen besteht, die den Fetten sehr nahe stehen. Das Sekret der menschlichen Tränendrüse enthält so wenig freie Fette, nach Dubreuil (1908) sind es nur Spuren, dass diese wohl kaum ernstlich in Betracht kommen können. Was im zweiten Falle für Stoffe in Betracht kämen, und wie dieselben sich gegenüber den verschiedenen Flüssigkeiten verhalten würden, das histologisch festzustellen ist jetzt noch eine nicht zu beantwortende Frage. Insofern bietet das Sekret der Tränendrüse histologisch noch weniger Anhaltspunkte als das der Fettdrüsen; deshalb kann auch aus ihrem Sekret kein deduktiver Schluss auf das Vorkommen von Sekretvorstufen im Zellplasma gezogen werden.

Günstiger, obwohl noch sehr kompliziert, liegen die Verhältnisse im Protoplasma, und mit Hilfe der bisher gewonnenen Erfahrungen, den Farb- und Fixierungsreaktionen, lassen sich vielleicht keine absoluten, aber doch wenigstens Vergleichsresultate gewinnen.

In der Tränendrüse haben wir mit anderen Protoplasmazusammensetzungen zu rechnen als in der Harderschen Drüse, ganz abgesehen davon, dass der Bau, die Grösse und Anordnung der Zellen entsprechend ihrer veränderten Funktion schon wesentlich abweicht. Es empfiehlt sich daher zuerst wieder den Wirkungen der einzelnen Fixierungsflüssigkeiten nachzugehen und sie gleichartigen Veränderungen, wie wir sie in der Harderschen Drüse etwa beobachteten, zur Seite zu stellen.

Gleich als erste Eigentümlichkeit fällt auch hier wieder der Unterschied zwischen formolfixierten und chrom- resp. osmiumfixierten Geweben ins Auge. Analog den Bildern in der Harderschen Drüse sehen wir anscheinend in den letzteren Präparaten eine bessere Fixierung des Sekretes und gegenüber

dem durchweg homogen erscheinenden Protoplasma formolfixierter Drüsen stellenweise das Auftreten geformter Gebilde. Die bei Anwendung der Dubreuilschen Flüssigkeit in den Zellen der Maus und des Meerschweinchens auftretenden chromatophilen Tröpfchen sind auch von Noll (1901) bei Sublimatfixation schon beobachtet worden in der Tränendrüse der Katze, und von ihm für noch nicht ausgereifte Sekrettröpfchen hingestellt worden. Noll (1901) fiel es schon auf, dass die Menge dieser Tröpfchen in Sublimatpräparaten viel grösser war als in frischen oder osmiumfixierten Vergleichspräparaten. Meines Erachtens sind es aber nicht nur Sekrettröpfchen, und diese sind häufig noch sehr stark verändert. In den Zellen der Maus sind meist weniger Tröpfchen enthalten als in denen des Meerschweinchens; man findet bei der Maus Zellen, die neben weissen Vacuolen — den herausgelösten Sekrettropfen entsprechend — stark färbbare Fäden und Reste eines gegenüber dem Protoplasma, das fast die ganze Zelle ausfüllt, dunkel gefärbten Netzes enthalten. In anderen Zellen fehlen Vacuolen und Netz vollkommen, dagegen finden sich chromatophile Tröpfchen von ungleicher Grösse. Es ist möglich, dass diese Tröpfchen Sekrettröpfchen sind, aber wahrscheinlich sind die tropfenhaltigen Zellen nicht alle gleich zu bewerten. Wir haben gesehen, dass ein homogenes Protoplasmanetz ganz tropfig zerfallen kann, wie z. B. in der Harderschen Drüse des Kaninchens — und diese Tröpfchen können als Sekretvorstufen sehr wohl Teile des Zellplasmas sein, mag dieses nun schon sekrethaltig gewesen sein und Netzform besessen haben, oder noch sekretfrei gewesen sein. In Anbetracht der Löslichkeit des Sekretes liegt es nahe, dass zum mindesten gewisse Sekretvorstufen aus dem Protoplasma gelöst wurden und diese Zustandsänderung des Protoplasmas zu einer tropfigen Entmischung führte. Diese findet wohl meist so statt, dass die Protoplasmastoffe bei der Fixierung in die schon gebildeten

Sekrettröpfchen übertreten und diese wiederum verändert werden und zusammenfliessen. Der Umstand, dass die Tröpfchen nicht in dem Netz fixiert wurden wie a. O. beim Kaninchen, muss der Sublimatwirkung angerechnet werden. Bei reiner Chromfixation fand sich das Sekret gelöst, das Netz aber erhalten, und in diesem färbbare Gebilde, gleich den in derselben Drüse durch Chrom-Osmiumfixation erhaltenen. Die Zahl dieser chromatophilen Tröpfchen ist in der nach Dubreuil fixierten Meerschweinchendrüse noch grösser, weil man nie Reste jenes stark gefärbten Netzes findet, wie bei der Maus, hier also das ganze Netz tropfig gelöst ist. Auch die einzelnen Tröpfchen sind stellenweise zu grösseren zusammengeflossen; ein Netz, wie es die Chrompräparate noch zeigen, existiert überhaupt nicht mehr. Dass dagegen die unreifen Sekrettröpfchen fixiert werden können, zeigen einerseits die Chrom-Osmiumpräparate, andererseits finden sich in den Drüsen junger Meerschweinchen Drüsenläppchen, welche noch kein reifes Sekret secernieren. Man findet in den Drüsenlumina ein mit Hämatoxylin intensiv färbbares Sekret — das reife Sekret dagegen ist gelöst oder färbt sich nicht in den Drüsen der erwachsenen Tiere — und ebenso stark färbbare Sekrettröpfchen in den peripheren Abschnitten der langen kegelförmigen Zellen. Fast alle Zellen enthalten diese Tröpfchen, sie sind gleich gross, aber viel kleiner als die meisten der hier durcheinanderliegenden, oben erwähnten „Plasma"-Tröpfchen. Eine reinliche Scheidung zwischen Sekrettröpfchen und tropfig entmischtem Protoplasma lässt sich hier überhaupt nicht durchführen.

Die Fixierung der Sekrettröpfchen durch Sublimat legt schon den Schluss nahe, dass in der Meerschweinchendrüse die Eiweisssubstanzen im Sekret sehr reichlich vertreten sein müssen. Diese Voraussetzung bestätigt sich bei Anwendung des Bendaschen Verfahrens. Dass diese runden, fast völlig

gleichgrossen Gebilde nur Sekrettröpfchen sein können, sieht man auch aus ihren scharfen Umrissen — zwischen ihnen und dem offenbar stark geschrumpften Zwischenplasma findet sich ein Zwischenraum. — Die Sekrettröpfchen in der Zellbasis sind dunkler gefärbt, die im peripheren Teile ganz hell — alles Beobachtungen, welche schon von E. Müller (1898), Held (1899), Noll (1901) herrühren. Der rötlichen Färbung mit Kristallviolett steht eine hellrote mit dem Altmann-schen Verfahren gegenüber; diese letztere Färbung ist vielleicht ein Hinweis, dass das Sekret aus fettähnlichen Stoffen hervorgegangen ist. Denn auch jene, im Protoplasma schon von Noll eingehend beschriebenen, mit Fuchsin rotgefärbten Granula halten das Kristallviolett als intensiv blaue Farbe zurück. Sie sind ganz analog den ähnlichen Vorkommnissen in der Harderschen Drüse als Reste von Sekretvorstufen zu verstehen, die in dem spärlichen Protoplasmanetz als noch armseligere Bruchstückchen zurückgeblieben sind. Auch diese sind infolge der Osmiumwirkung am Rande fast ganz gelöst, während die vorherrschende Chromwirkung in den Mittelpartien des Schnittes dieselben als körnige Gebilde in den für die Gerinnung günstigsten Centren, den Netzkreuzungsstellen, zurückhielt. Das Auftreten der beim Altmannschen Verfahren resultierenden rundlichen Granula ist eine Wirkung der in diesem Gemisch konzentrierteren Osmiumsäure, die als tropfige Umgestaltung, analog derjenigen in der chrom-osmiumfixierten Harderschen Drüse des Kaninchens, bezeichnet werden kann.

Bis jetzt wurden die in den Tränendrüsen des Kaninchens erhaltenen Resultate noch nicht in den Vergleich einbezogen. Wenn das jetzt nachgeholt wird, so lassen sich aus dieser Gegenüberstellung noch manche wertvolle Ergänzungen ableiten. Die Lichtbrechung der Sekrettröpfchen, ferner deren Affinität zum Neutralrot und andere später zu besprechende Eigentümlichkeiten treten für einen ausgesprocheneren Fettcharakter des

Sekretes dieser Drüse ein. Wir finden deshalb auch in mit Dubreuilschem Gemisch fixierten Gewebsstücken keine Fixierung des Sekretes, oder nur eine unvollkommene, wie wir sie auch mit dem Bendaschen Gemisch erhalten. Eine Sublimatwirkung auf das Sekret findet nicht statt. Die wenigen mit grossen, nach der Bendaschen Methode sich lebhaft blau färbenden Tropfen gefüllten Zellen sind solche, reich an Sekretvorstufen, die bei der Fixation oder nach Einwirkung fettlösender Substanzen zu jenen grossen unregelmässigen Tropfen gerannen. Trotz der geringen Sublimatwirkung auf die Sekrettröpfchen, macht sie sich doch auf das Protoplasma sehr unangenehm bemerkbar und verwischt durch Hervorrufen einer Plasmaquellung die Wirkung des Chroms fast vollständig. Diesen Unterschied von der Harderschen Drüse bewirkt der offenbar hier doch geringere Reichtum an Fett- bzw. Fettvorstufenverbindungen, der sich gegenüber Sublimat in obiger Drüse indifferent verhalten konnte, während bei der Tränendrüse mit einem bedeutenden Plus von Eiweissplasmastoffen gerechnet werden muss, welche durch Sublimat verändert werden.

Ich möchte deshalb gleich zu dem interessantesten Objekt, der chrom-osmiumfixierten Tränendrüse dieser Nager übergehen und daran die verschiedenen Fixationswirkungen erläutern. In diesen Präparaten finden sich ausgesprochene gut fixierte fädige Gebilde, denen der Name Mitochondrien mit Recht zukommt. Sieht man diese Gebilde zum ersten Male, so findet man zunächst gar keinen Anknüpfungspunkt mit ähnlichen Präparaten, wie z. B. der ebenso fixierten Harderschen Drüse desselben Tieres. Erst der Vergleich mit der frischen Drüse, das auffällige Vorherrschen von homogen graugefärbtem Protoplasma der fixierten Drüse gegenüber dem meist granulierten der ersteren bot jenen Ausgangspunkt zur Klarstellung der Fixationswirkung. Die reifen Sekrettröpfchen sind auch hier

überall, wie bei der Mehrzahl der anderen Drüsen gelöst, die unreifen hingegen teilweise fixiert aber nicht in Form von einzelnen wohlabgegrenzten Tröpfchen, wie man aus den Bildern der frischen Drüse schliessen müsste, sondern die einzelnen Tropfen sind einerseits miteinander zusammengeflossen, andererseits auch gegen das Protoplasmanetz nicht mehr deutlich abzugrenzen; ob eine Fusion zwischen diesen beiden Zellbestandteilen stattgefunden hat, soll noch dahin gestellt bleiben. Jeden falls hat eine der Coagulierung der Sekrettröpfchen analoge Veränderung des Zwischenplasmas stattgefunden zu einer Zeit, wo dieses noch leicht beeinflussbar war und sich den Volumenänderungen der Sekrettröpfchen anpassen konnte. Es ist dieses Verhalten gleichzusetzen demjenigen der Sekrettröpfchen in der Harderschen Drüse der Maus. Auch dort war diese Entmischung auf Grund einer Wirkung der Osmiumsäure auf fettähnliche Substanzen eingetreten, nur dass dort diese Sekrettröpfchen mehr osmiophile Fettverbindungen aufweisen als hier beim Kaninchen. Die Graufärbung des unreifen Sekretes in der Kaninchendrüse ist auf Osmiumwirkung zurückzuführen, denn in den Mittelpartien derselben Schnitte wo fast nur Chromwirkung zu finden ist fehlt jene Fixation des unreifen Sekretes fast vollständig. Dieses Verhalten des unvollständig fixierten Sekretes in den Randregionen erklärt teilweise die Abweichung der Mitochondrien der Tränendrüse von den gleichen Bildungen der Harderschen Drüse des Kaninchens, aber nicht das Vorhandensein derselben überhaupt. Aus der Osmiummischung auf das Sekret ergibt sich der wohl zulässige Rückschluss, dass die Sekretvorstufen im Protoplasma fettartig sein müssen. Dieser Voraussetzung wiederum entspricht bei reiner Osmiumwirkung auf dieses Gewebe eine ziemlich intensive Schwärzung. Diese Schwärzung des Zellplasmas ist durchweg gleichartig; bei Osmierung finden sich zwar Brocken und Körnchen in Protoplasma, aber keine regelmässigen Bildungen, son-

dern diese Protoplasmagranulierung ist Produkt eines Schrumpfungsprozesses, wie er bei Einwirkung verstärkter Osmiumlösungen überhaupt eintritt und wie er auch bei der Katze von Noll (1901) beobachtet wurde. Das Zellplasma der Tränendrüse des Kaninchens bietet demnach eine ganz ähnliche Zusammensetzung wie das der Harderschen Drüse und ähnlich verhält es sich mit den diesbezüglichen Sekreten. Vergleicht man ferner damit die Tatsache, dass entwickelungsgeschichtlich die Anlagen der Tränendrüse der höheren Säuger jenen der Tränen- und Harderschen Drüse bei den Nagern entspricht, so liegt der Gedanken nahe, dass sich beim Kaninchen schon jene Verhältnisse anbahnen, die zu einer Verschmelzung der hier noch in zwei Drüsen verteilten Funktionen zur einheitlichen Funktion der — bei den Nagern Tränen- und Harderschen Drüse entsprechenden — Tränendrüse geführt haben.

Die fädigen Mitochondrien in der Tränendrüse des Kaninchens sind also nichts anderes als der Ausdruck einer im Protoplasma gleichmässig verteilten Fetteiweiss-Substanz, die als Vorstufe für das zu bildende Sekret aufzufassen ist und bei der Bildung des Sekretes aufgebraucht wird. Durch die Chromverbindungen werden die Fetteiweissverbindungen teilweise ausgefällt und schrumpfen zu längeren oder kürzeren Gebilden zusammen, wie es bei reinen Chrompräparaten beobachtet werden kann. Dort sind diese Fäden aber nicht so scharf abgegrenzt; diese Hervorhebung der Konturen geschieht erst nachträglich durch die Einwirkung der Osmiumsäure. Gegenüber der Harderschen Drüse sind diese chromatophilen Fäden aber viel dünner. Dieser Umstand lässt sich durch folgende Annahme erläutern: Das Skelet — Hautskelet — für die fädigen als Fetteiweissverbindungen aufzufassenden Bildungen bildet

das in der Tränendrüse an Eiweissstoffen reichere Protoplasma; dieses zeigt bei Anwendungen der Chromverbindungen stärkere Schrumpfung als die mehr fettenthaltenden Protoplasmastoffe in der Harderschen Drüse; in diesen zu feinen Fäden geschrumpften Plasmasträngen verteilt sich die Fetteiweisssubstanz natürlich auf längere Strecken und erscheint dadurch als Fäden. Die Ansicht, dass eine eiweissartige Protoplasmasubstanz für die Form der Mitochondrien massgebend ist, drückt Regaud (1908) in folgenden Worten aus: „un support protoplasmique de forme variable", an welche eine den Lipoproteiden ähnliche Substanz gebunden ist. Eine gleiche Ansicht äussert Champy (1911). Mitochondrien treten durch Osmiumwirkung stärker hervor, weil einesteils diese Säure mehr Fettverbindungen fixiert als die Chromsäure, andererseits eine tropfige Gerinnung als Folge der Osmiumwirkung deswegen nicht eintreten kann, weil die osmiumfremden Fettverbindungen in geringerer Anzahl vorhanden sind als z. B. in den Fettdrüsen, oder — eine Umkehrung dieser Annahme — die osmiophilen Fettverbindungen in überwiegender Mehrzahl sind. Eine letzte Eigentümlichkeit: die Länge der Fäden und ihre vorzugsweise Anordnung in der Längsachse der Zelle ist nicht ohne weiteres zu erklären. Nach den obigen Ausführungen liegt die Vermutung nahe, dass in der frischen Drüse das Protoplasma völlig gleichmässig zwischen den Sekrettröpfchen verteilt ist — in der Aufsicht also den Anblick eines Netzes bietet, und dass ferner das Protoplasma Sekretvorstufen überall in gleichmässiger Verteilung enthält. Vergleicht man nun frische Drüsen oder fixierte Drüsen in denen die Sekrettröpfchen fixiert sind, z. B. das unreife Sekret in Sublimatpräparaten vom Meerschweinchen, so findet man die Sekrettröpfchen auch in Reihen angeordnet die parallel der Zellenlängsachse gehen. Es findet die Sekretion so statt, dass diese Sekrettröpfchen zum Zellrande vorrücken, dabei ausreifen und dort

ausgestossen werden [Langley (1879)]. Als Vergleich mag der ähnliche Vorgang angeführt werden, den die Kohlensäureperlen in einer kohlensäurehaltigen Flüssigkeit vollführen, die als einzelne Perlen aber in Schnüren zur Oberfläche ansteigen. Den Kohlensäurebläschen entsprächen hier die Sekrettröpfchen. Unter diesen Umständen sind die Längsstränge des Protoplasmanetzes in der Richtung der Sekretströmung gelegen, die Querspross en des Netzes aber rechtwinkelig dagegen. Bei einem Zusammenfliessen einzelner Sekrettröpfchen, werden die in der Sekretströmung gelegene Tröpfchen eher zusammenfliessen als die seitlich benachbarten Sekrettröpfchen. Dadurch kommt das Zusammenfliessen zu Sekretschnüren zustande; das Protoplasma wird seitlich verdrängt und mit ihm die Sekretvorstufen und wird gezwungen gleichfalls sich in Protoplasmabahnen, die in der Längsrichtung der Zelle der Richtung der Sekretströmung gelegen sind, umzugestalten. Mögen die Verhältnisse auch nicht so einfach liegen, wie ich sie eben zu schildern versucht habe, so glaube ich doch, dass für das Zustandekommen der in der Längsachse der Zelle gelegenen fädigen Strukturen die in der gleichen Richtung vorsichgehende Sekretströmung für diese Bildungen das treibende Moment abgegeben hat. Diese selbe Ansicht hat seinerzeit Merkel (1883) für das Zustandekommen der Pflügerschen Stäbchen in den Speichelröhren und die Heidenhainschen Stäbchen in der Niere geltend gemacht, ebenso Heidenhain (1911) die Wasserströmung in den Zellen und zur gleichen Anschauung bekennt sich Hirsch (1910).

Wenn auch in beiden Fällen ähnliche Momente als Veranlassung für das Entstehen derartiger Protoplasmabildungen gewirkt haben mögen, wird doch später auf gewisse Unterschiede zwischen den Pflügerschen bzw. Heidenhainschen Stäbchen und den fädigen Bildungen in der Kaninchendrüse hingewiesen werden. Eine ähnliche Ursache möchte ich für die

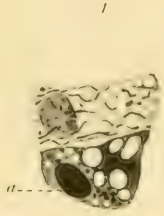

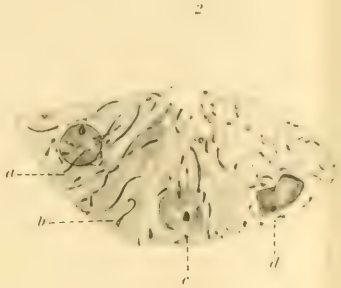

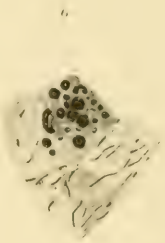

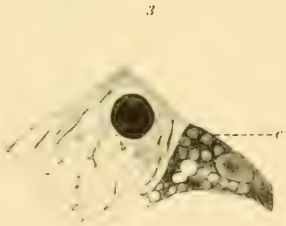



J. F. Bergmann in Wiesbaden

Basalfäden Solgers (1895) das Ergastoplasma Garniers (1899) und Dubreuils (1908) annehmen. In der Tränendrüse des Kaninchens erhielt ich jene stäbchen- oder fädchenförmige Basalstrichelung der Zellen nach Fixation mit dem Regaudschen Verfahren. Sie decken sich fast mit der fädchenförmigen Bildung der chrom-osmiumfixierten Drüse, unterscheiden sich von ihnen aber durch ihre parallele Anordnung in der Zellbasis und nur schwache Färbung mit Hämatoxylin nach Heidenhain. Sie sind meines Erachtens ein gleiches Produkt der Chromfixierung wie die Mitochondrien in der chrom-osmiumfixierten Drüse, nur dass in diesem Falle mit der unvollständigeren Fixierung der Fettverbindungen einerseits das Sekret vollständiger gelöst wurde, andernteils die dadurch fehlenden, gröberen, durch Zusammenfliessen der Sekrettröpfchen eintretenden Plasmaverschiebungen ausblieben. Das Plasma ist hier vielmehr zu viel kleineren in der Sekretionsrichtung liegenden Fädchen geschrumpft in denen Reste der chromierten Fetteiweissverbindungen suspendiert sind. Sie repräsentieren somit nicht nur unvollständig fixierte, sondern auch gemäss einer modifizierten Chromwirkung veränderte Mitochondrien. Ihre nahen Beziehungen zu den Mitochondrien sind schon von jeher Gegenstand zahlreicher Untersuchungen gewesen [Bouin (1905), Regaud u. Mawas (1909), Champy (1909, 1911), Prenant (1910), Hoven (1910, 1911), Laguesse (1911)]. Die Meinungen der Autoren gehen auseinander, doch hält die Mehrzahl derselben sie für „veränderte, schlecht fixierte Mitochondrien" [Hoven (1910)].

Es bleibt nun noch übrig in den Mittelpartien dieser Drüse das Verhalten des Protoplasmas gegenüber der Fixierung zu deuten. Da die Osmiumsäurewirkung bedeutend schwächer ist, genügt sie nicht mehr zur Fixierung auch des unreifen Sekretes, so dass auch dieses ziemlich vollständig gelöst erscheint. Überall dort wo aber Sekretvacuolen sich finden, bestehen auch

keine fädigen Bildungen mehr, sondern unter Bevorzugung der Kreuzungspunkte des Protoplasmasekretes lagern sich dort körnige oder kurze stäbchenförmige Gebilde ab, deren Grösse und Färbbarkeit entsprechend der beim Kaninchen grösseren Menge an chrom- und osmiumfixierbaren Fettstoffen die analogen Gebilde der früher beschriebenen Drüsen der Maus und des Meerschweinchens übertrifft.

Auch in der Kaninchendrüse fehlen die stäbchenförmigen und körnigen Gebilde dort wo die reine Osmiumsäure zur Gewebsfixierung verwendet wurde. Bei Anwendung reiner 1%iger Osmiumfixation und Hämatoxylinfärbung nach dem Verfahren von O. Schultze erhielt ich auch in der Tränendrüse des Kaninchens ein vollständig homogenes aber ziemlich stark gefärbtes Protoplasmanetz, dessen einzelne Stränge in den sekretärmeren Zellen dicker sind, in den sekretarmen Zellen ausserdem viel kleinere Maschen in sich schliesst. Die Zellbasis färbte sich bis etwa zur halben Kernhöhe homogen dunkel und es liess sich ebenso wie beim frischen Präparat nicht unterscheiden, ob in diesem Zellabschnitt auch ein Netz sich befindet, dessen Maschen mit fixierten, gleich diesem tingierten Sekrettröpfchen ausgefüllt sind. Weder in den Kreuzungsstellen des sichtbaren Netzes, noch in den homogen erscheinenden Abschnitten der Zelle fanden sich geformte Gebilde.

Bei einem Vergleiche der beiden untersuchten Drüsen finden sich übereinstimmend in den Drüsenzellen sowohl der Harderschen Drüse als auch der Tränendrüse histologisch spezialisierte Stoffe, welche zur Sekretbildung verwendet werden. Diese Sekretvorstufen, welche sich von dem Zellplasma durch bestimmte Farbreaktionen differenzieren unterscheiden sich in beiden Drüsen histologisch nicht voneinander, so dass die Wahrscheinlichkeit gross ist, dass die Sekretvorstufen beider Drüsen ein-

andersehr ähnlich sind, trotz der histologisch verschieden reagierenden Sekrete: Nimmt man nach Regaud (1908), Fauré-Frémiet (1909), Ciaccio (1910) an, dass Stoffe mit derartigen Reaktionen wie sie die Sekretvorstufen zeigen, nämlich: Fixierung nur durch Chrom- oder Osmiumgemische, Blaufärbung mit Kristallviolett, fettähnliche Eiweissverbindungen vorstellen so ergibt sich daraus, dass zum wenigsten ein Teil der Sekretvorstufen der Tränendrüse gleiche oder ähnliche Eigenschaften haben muss, wie die der Harderschen Drüse, also Fetteiweissverbindungen sind. In der Harderschen Drüse des Meerschweinchens kann man mit keinem der oben angewandten Verfahren Sekretvorstufen darstellen, die sich vom Protoplasma unterscheiden. Da das Sekret aber ganz ähnliche Eigenschaften zeigt wie dasjenige der übrigen Nager, lässt sich das Fehlen von Sekretvorstufen nur dadurch erklären, dass die Sekretvorstufen beim Meerschweinchen in Lösung gegangen sind. Analog dem Verhalten des Drüsensekretes muss man ferner folgern, dass chrom-osmiumfixierbare Stoffe hier nicht fehlen, sondern nur in der Minderzahl sind, gegenüber solchen Verbindungen, welche weder durch Chrom- noch durch Osmiumgemische fixierbar sind. Die Fixierbarkeit der Sekretvorstufen ist also abhängig vom jeweiligen Verhältnis der durch Chrom- resp. Osmiumgemische fixierbaren zu den mit diesen Gemischen nicht fixierbaren Fetteiweissverbindungen. Das Verhältnis dieser zwei Verbindungsarten ist bei den einzelnen Nagern verschieden, doch scheint bei ein und demselben Nager dieses Verhältnis der Fetteiweissverbindungen zu einander in einander nahestehenden Drüsen konstant zu sein. Beim Meerschweinchen überwiegen in beiden untersuchten Drüsen die durch Chrom-Osmiumgemischen nicht fixierbaren, beim

Kaninchen die durch diese Gemische fixierbaren Fetteiweissverbindungen. Die Maus hält sich zwischen diesen beiden Nagern.

Es ändert sich dagegen das Verhältnis der Fetteiweissverbindungen zu den histologisch differenten Eiweissverbindungen. In der Harderschen Drüse überwiegen in der ganzen Zelle die Fettverbindungen, in der Tränendrüse sind verhältnismässig mehr Eiweissverbindungen. Die Sekretvorstufen erscheinen nun bei Osmiumfixierung im Protoplasma gleichmässig verteilt, bei Chromfixierung in Form charakteristischer Gebilde, deren Gestalt wiederum abhängig ist von dem Verhältnis der beiderseitigen oben erwähnten Fetteiweissverbindungen zu einander. Je nach der steigenden Anzahl der chromfixierbaren Verbindungen erhält man erst Tropfen (Tränendrüse des Meerschweinchens), dann kurze Stäbchen (Maus), dann Fäden (Kaninchen) deren feinere Struktur wiederum durch die Menge der Eiweissverbindungen in der Zelle beeinflusst wird. Deshalb erhält man in den Harderschen Drüsen vorzugsweise gedrungenere Formen als in der Tränendrüse, wo das Eiweissplasmanetz der Zelle feinere Bälkchen aufweist als in der Harderschen Drüse. Die Form der Gebilde ist ferner abhängig von der absoluten Menge der Sekretvorstufen in einer Zelle. Wenige Sekretvorstufen sind stets in Form von Tropfen oder kurzen Stäbchen in der Zelle zu sehen, während bei grösserer Menge von Sekretvorstufen längere Stäbchen oder Fäden überwiegen, die schliesslich ein zusammenhängendes Netz bilden können, welches ganz die Form des Eiweissprotoplasmanetzes einnimmt. Die geformten Gebilde sind nur die Wirkung einer Chromfixation; diese Wirkung wird verstärkt durch Osmiumzusatz, die Osmiumsäure bewirkt aber eine leichte Änderung dieser Gebilde; sie haben das Bestreben sich zusammenzuziehen, aus

langen Fäden kurze Stäbchen, aus gedrungenen Stäbchen Tröpfchen zu bilden. Wir haben also bei Chrom-Osmiumfixation eine primäre Gerinnung der Fetteiweissstoffe durch die Chrom- eine sekundäre durch die Osmiumwirkung zu gewärtigen die abhängig sind:

1. von dem Verhältnis der Fetteiweissverbindungen zueinander und zu den Eiweissverbindungen überhaupt.

2. von der absoluten Menge der Sekretvorstufen in einer Zelle.

3. von der Wirkung der einzelnen Fixierungsbestandteile und zwar in lokaler und in zeitlicher Beziehung.

Die progressive Verminderung der Sekretvorstufen bei der Sekretion findet in Bendapräparaten ihren Ausdruck darin, dass die im Zellplasma gleichmässig verteilten Sekretvorstufen aus dem Bilde des Netzes übergehen zu Fäden, Stäbchen und Tröpfchen, Bilder, welchen eine sich vermindernde spezifische Färbbarkeit im Osmiumpräparate entspricht. Die Gestalt dieser geformten Plasmastrukturen wird ferner noch sehr wesentlich beeinflusst durch das Verhalten der Sekrettröpfchen zum Zellplasma. Entweder 1. die Sekrettröpfchen werden in loco fixiert oder gar nicht fixiert, dieser erstere Fall tritt beinahe ein in der Tränendrüse des Meerschweinchens, der letztere kann in allen Drüsen vorkommen; dann findet sich der Rest der ungelösten Sekretvorstufen im Protoplasmanetz suspendiert; oder 2. die Sekrettröpfchen werden fixiert, aber nur unvollkommen, so dass ein Zusammenfliessen derselben stattfindet, wie bei der Maus und beim Kaninchen. Dann treten Protoplasmaveränderungen und dementsprechende Verschiebungen in den Sekretvorstufen ein und es resultieren Gebilde, wie sie

besonders beim Kaninchen als fädige Mitochondrien imponieren,

oder 3. Sekrettröpfchen und Zellplasma können confluieren; z. B. in der Tränendrüse des Meerschweinchens und in Zellen reich an Sekretvorstufen wie bei der Maus und dem Kaninchen. In diesem letzteren Falle ist dann zwischen Zellplasma, Sekretvorstufen und Sekret überhaupt keine Scheidung möglich, man bekommt eine „tropfige Entmischung" in Sinne Albrechts (1901).

Schon aus diesen wenigen herausgegriffenen Beispielen ergibt sich die Mannigfaltigkeit der einzelnen Faktoren, welche auf das Bild der Zelle einwirken. Je nach der Kombination der einzelnen Ursachen lassen sich in einem Präparate fast alle Modulationen auffinden, die in demselben möglich sind. Aber die Möglichkeit dieser Bilder ist nach einer Seite hin wenigstens beschränkt, indem sich beim Meerschweinchen, z. B. mit den obigen Methoden, in den Epithelien der Augendrüsen nie stäbchen- oder fädchenförmige Mitochondrien werden darstellen lassen; umgekehrt kann man aber alle oben beschriebenen Stadien beim Kaninchen zu Gesicht bekommen, wenn man nicht nur die Art, sondern auch die Wirkung der Fixierungsflüssigkeiten abstuft (vgl. Taf. 30).

Aus dem zusammenfassenden Vergleich der Zellstrukturen in beiden Drüsen ergibt sich ohne weiteres, dass der Vorgang der Sekretion in der Tränendrüse ganz demjenigen in der Harderschen Drüse entspricht. Ganz dieselben Abstufungen in der Färbbarkeit der Zellen, Dichte des Protoplasmanetzes und dem Verhalten der Sekretvorstufen, welche wir schon in der Harderschen Drüse kennen gelernt haben, lassen sich auch in der Tränendrüse verfolgen; der Vergleich wird nur dadurch erschwert, dass die Wirkung der Fixierungsflüssigkeiten, gemäss dem veränderten Sekret und der dementsprechenden Zusammen-

setzung des Protoplasmas in der Tränendrüse etwas verschieden ist. Das Protoplasmanetz ist auch hier als das Eiweissgerinnungsprodukt einer halbflüssigen Plasmamasse zu betrachten; die Fäden des Netzes sind in Anbetracht des geringeren Gehaltes an Fettsubstanzen überhaupt feiner, die fettähnlichen Sekretvorstufen relativ spärlicher. Wo die Sekretvorstufen in grösserer Anzahl vorhanden sind, finden sich aber ganz ähnliche Verhältnisse, wie in der Harderschen Drüse und die „ruhenden" Zellen der chrom-osmiumfixierten Tränendrüse des Kaninchens entsprechen völlig den analogen Zellen in der Harderschen Drüse desselben Tieres oder der Maus. Der Umstand, dass diese Art „ruhenden" Zellen in den Tränendrüsen der Maus und des Meerschweinchens nicht zu finden sind, erklärt sich aus dem Überwiegen der chrom- und osmiumfremden Fettverbindungen in jenen Drüsen. Die notwendigerweise eintretende Dissociation dieser beiden verschiedenen Verbindungen führt hier zu einer „tropfigen Entmischung", bei der das Protoplasmanetz zerstört wird. Ganz sekretleere Zellen habe ich in keiner der untersuchten Tränendrüsen feststellen können; es mag dies damit zusammenhängen, dass diese Zellen ausserordentlich selten in der ungereizten Drüse zu finden sind [Noll (1901)], oder dass der Sekretionscyclus nicht ganz geschlossen ist [Dubreuil (1908)]. In diesem Falle muss man annehmen, dass die secernierenden Zellen die Sekrettröpfchen nicht ganz ausstossen, sondern im peripheren Teil retinieren, während in der Zellbasis eine neue Tätigkeit des Sekretbildens — Ansammlung von Plasmastoffen und Sekretvorstufen beginnt. (Heidenhain, Hermanns Handb. d. Physiologie.) Es ist auch nicht ausgeschlossen, dass beide Vorgänge nebeneinander vorkommen; man hätte dann verschiedene Zelltypen im Sinne Zimmermanns (1896) zu unterscheiden. Das eigentliche Zellplasma geht während der Sekretion keine morphologischen Veränderungen ein und möchte ich entgegen der

Ansicht Altmanns (1894) und Heidenhains (1911) mich mit den meisten Autoren für ein Integrität des eigentlichen Zellplasmas aussprechen.

Es erübrigt sich jetzt noch, die oben gewonnenen Ergebnisse in Beziehung zu bringen zu den Beobachtungen anderer Autoren, insbesondere über das Verhalten der Mitochondrien in Drüsen. Übereinstimmend mit allen neueren Untersuchungen, welche sich auf das Bendasche Verfahren gründen, haben auch die vorliegenden ergeben, dass die schon von Regaud, Dubreuil, Champy, Hoven und vielen anderen Autoren gesehenen chromatophilen Gebilde als Vorstufen des Sekretes betrachtet werden müssen und bei der Sekretbildung aufgebraucht werden. Wenn Regaud (1909) die Sekrettröpfchen an diesen Gebilden entstehen lassen will, so unterscheidet sich seine Annahme von der oben ausgesprochenen nur dadurch, dass dieser Autor die geformten Gebilde als Träger der Sekretstoffe und präexistierende, der lebenden Zelle zukommende Gebilde anspricht. Auch die anderen Autoren halten an dieser Annahme fest; Hoven (1908) und Levi (1913) fiel aber die starke Veränderlichkeit dieser Gebilde auf und sie nehmen an, dass diese Gebilde sich aufteilen und direkt zu Sekretgranula, den Vorstufen des Sekretes werden; dieses widerspricht aber dem von Meves und Duesburg aufgestellten Satz, dass die Mitochondrien ein integrierender Bestandteil der Zelle sind. Champy (1909) vergleicht sie direkt mit den chromatophilen Kernkörperchen. Demgegenüber hielt schon Metzner (1890) die chromatophilen Sekretkörner als Produkte fädiger Gebilde, welche aber selbst nicht zugrunde gehen, sondern die abgegebenen Stoffe aus dem Zellplasma regenerieren.

Trotzdem von vielen Autoren die Entstehung der Sekretgranula aus den chromatophilen Gebilden durch direkte Umwandlung angenommen wird, ist dieser Vorgang niemals be-

obachtet worden und die meisten, welche sich mit dieser Frage beschäftigt haben, halten diesen Prozess nur für wahrscheinlich (Regaud, Duesberg) oder äussern sich zu dieser Frage unbestimmt (Mislawsky) oder überhaupt nicht [Maximow (1901), Rubaschkin (1900)]. Beobachtet wurde dagegen eine Umwandlung körnig zerfallener Mitochondrien in Fett von Zoja (1890), dann Altmann (1890) und ebenso von Metzner (1890) in den Fettzellen der Nierenkapsel bei Hühnerembryonen. Derselbe Autor beschreibt in der Hühnerleber die Umwandlung der fuchsinophilen Körner in Fett ganz in derselben Weise wie schon früher Altmann (1890), indem diese chromatophilen Körnchen in der Peripherie sich zu Fett umbilden sollen. Er findet in chrom-osmiumfixierten Präparaten sowohl chromatophile Körnchen als auch Fetttröpfchen und dazwischen Übergänge von Körnchen mit chromatophilem Centrum und osmiumgeschwärzter Peripherie. Abgesehen davon, dass in diesen Fällen kein Sekretionsvorgang anzunehmen ist, können einerseits diese Vorgänge als degenerative Vorgänge aufgefasst werden [Mislawsky (1909)] oder es liegt eine durch die Behandlung der Präparate hervorgerufene artificielle Umwandlung der Fetvorsufen vortt. Nach den Untersuchungen von Fauré-Frémiet, der die direkte Umwandlung von chromatophiler in osmiophile Substanz bei Säurezusatz beobachtete [Fauré-Frémiet (1909)] ist diese letzte Annahme, wobei die Säurewirkung an der Peripherie zuerst angreift, sehr wahrscheinlich. Auch in den vorliegenden Untersuchungen ist des öfteren auf die sehr nahen Beziehungen dieser beiden Substanzen zueinander hingewiesen worden und ferner ist die gegen Säuren und Xylol sehr konstante Graufärbung der Mitochondrien durch Osmium ein weiteres Anzeichen für die Möglichkeit von Doppelfärbungen jener Granula.

Gegenüber diesem zahlreichen Eintreten für die Beteiligung der Mitochondrien an der Sekretion seien nochmals die

gegenteiligen Ergebnisse der Untersuchungen von Mulon (1909), Heidenhain (1911), Retzius (1912), Levi (1912), Arnold (1913) hervorgehoben, die aus den oben angegebenen Gründen, dem Fehlen eines positiven Beweises, eine Beteiligung der Mitochondrien bei der Sekretion ausschliessen. Arnolds Untersuchungen beziehen sich hauptsächlich auf die vitalfärbbaren Granula die für den Stoffwechselumsatz in Betracht kommen sollen. Obwohl die Tätigkeit dieser granulären Gebilde, ihre Aufnahme von meist körperfremden Stoffen (Glykogen, Harnsäure, Farbstoffe) schon der lebenden Zelle eigentümlich ist, glaube ich diesen Vorgang weniger einem Sekretions- als vielmehr einem Exkretionsvorgang gleichsetzen zu müssen, zu welchem Resultate auch Suzuki (1912) in seinen Nierenuntersuchungen gelangt ist. Ebenso wie die Strukturen lebender Kerne zwar sichtbar aber nicht färbbar sind, sind auch die vitalen Plasmastrukturen wie Regaud (1901) bei der Untersuchung lebender Ophidiernieren gezeigt hat nicht färbbar; in der Niere färben sich zwar gewisse Granula wie ich es auch bei der Oxydasereaktion in der Mausniere stets sehen konnte — sei es nun, dass sie Farbstoffe anlagern, wie Regaud annimmt — oder dass diese Gebilde Exkrete also zellfremde Substanzen sind, die echten für die Zellphysiologie wichtigen Plasmastrukturen (Pflügersche und Heidenhainsche Stäbchen) sind vital nicht färbbar.

Zweifellos ist diese Scheidung zwischen echten und zellfremden Protoplasmasubstanzen sehr schwer durchzuführen. Bei den Augendrüsen ist es nach den Untersuchungen W. H. Schultzes (1909), der Oxydasereaktion der Sekrettröpfchen, zweifelhaft, ob diese Sekretions- oder Exkretionsprodukte oder beides zugleich sind. Meines Erachtens sind die Sekrettröpfchen als zellfremde Substanzen aufzufassen, unterscheiden sich daher von den Granulabildungen der Heidenhainschen Struktur und sind vital sehr wohl färbbar. Eine Vitalfärbung von Proto-

plasmagebilden in den Augendrüsen ist aber deshalb nicht möglich, weil diese weder vital sichtbar und nach den oben erhaltenen Ergebnissen überhaupt als Kunstprodukt aufzufassen sind.

Vergleichen wir daher noch einmal die eben beschriebenen Resultate mit den Ergebnissen dieser Arbeit. Es sind von allen Autoren, mit Ausnahme der zuletzt erwähnten, diese Beobachtungen nur an der fixierten Zelle gemacht, oft ohne Parallelpräparate mit anderen Fixierungen zum Vergleich mit den Chrom-Osmiumpräparaten. Es ist ferner meines Erachtens niemals berücksichtigt worden, dass selbst die heute bekannten Fettfixationsmittel nur teilweise die Fettverbindungen konservieren, dass sie dieselben wie wir sahen auch nicht in loco fixieren und zahlreiche andere fettähnliche Verbindungen löslich bleiben und bei dem Einbettungsverfahren gelöst werden. In der lebenden Zelle geformte Gebilde als Träger bestimmter physiologischer Fähigkeiten der Zelle anzunehmen und diese allein aus den fixierten Präparaten zu schliessen, ist daher verfrüht. Die Bilder der lebenden Zelle sind wiederum zu schwer zu deuten und Täuschungen sind hier viel eher möglich als bei der fixierten Zelle. Die Zellstrukturen der Nierenzellen und Speichelröhren, wie sie uns als Stäbchen und Granula in der lebenden Zelle leicht sichtbar sind, zeigen histologisch fast dieselben Eigenschaften wie die Mitochondrien der Drüsenepithelien; diese Gebilde sind aber mit fast allen Fixierungsmethoden zu erhalten und selbst nach starker Essigsäureeinwirkung intensiv mit Kristallviolett färbbar. Somit weichen diese Strukturen in manchen Punkten schon erheblich ab und es scheint zweifelhaft, ob diese Gebilde dann der sonst so scharf definierten Klasse der Mitochondrien zuzuteilen sind. Gerade in diesen Organteilen fällt aber eine Eigenschaft auf, die wiederum diese chromatophilen Strukturen in nahe Beziehungen zu den an diesen Gebilden reichsten Drüsen, den

Fettdrüsen bringt. Stets finden sich in den Speichelröhren und Nierenkanälchen, dort wo Mitochondrien vorhanden sind, auch zahlreiche Fetttröpfchen, welche mit Sudan leicht nachzuweisen sind. Diese Fette sind aber nicht nur Zerfallsprodukt, sondern stehen mit dem Fettstoffwechsel in Zusammenhang. Besonders instruktiv sind die Bilder in den Nierenkanälchen: Mitochondrien d. h. stäbchenförmige, chromatophile Gebilde finden sich überall dort wo freie Fetttröpfchen fehlen; je zahlreicher diese aber auftreten, desto spärlicher werden die jetzt nur noch frakturiert erscheinenden chromatophilen, granulären Strukturen, so dass man auch hier gleiche Verhältnisse findet zwischen Fettvorstufen und Fetten wie in der Harderschen Drüse.

Das universelle Auftreten von mitochondrienähnlichen Gebilden erklärt sich meines Erachtens aus dem einfachen Grunde, als sie der Ausdruck einer für den Fettstoffwechsel und daher Gesamtstoffwechsel notwendigen fettartigen Eiweisssubstanz sind, deren Formen je nach der Fixation, Zellstruktur, Eiweissgerinnung und dem Gehalte der Zellen an anderen bisher noch nicht fixierbaren Fettverbindungen ausserordentlich variabel sind. Ebenso wie der lebenden Zelle bestimmte Strukturen zukommen, können an diese auch jene Fetteiweissverbindungen gebunden sein bzw. sie aus solchen bestehen —; in diesem Falle würden sie dann als geformte, der lebenden Zelle zukommende Protoplasmagebilde im Sinne der Benda-Meyesschen Mitochondrientheorie und als Träger bestimmter Zellfunktionen aufzufassen sein. Für die auf die Chrom- und Osmiummethoden zurückzuführenden Gebilde in der Harderschen und Tränendrüse ist die Anwendung dieser Theorie aber nicht zulässig.

Unter Bezugnahme auf den rein histologischen Charakter

dieser Arbeit habe ich es vermieden, auf die biochemischen Eigenschaften der Plasmasubstanzen näher einzugehen. In Anbetracht der die Plasmastruktur wesentlich beeinflussenden Fettverbindungen der Zelle ist es einerseits von grösster Wichtigkeit, festzustellen, welcher Art die Verteilung der einzelnen Fett- und Eiweissverbindungen sind, bzw. ihre gegenseitigen Beziehungen zueinander klar zu stellen. Diese Wechselbeziehungen lassen sich durch rein morphologische Histologie nicht klären — besonders wo über das Verhalten der Farbstoffe zu den Plasmaverbindungen noch ziemliches Dunkel herrscht. Fauré-Frémiet, Mayer und Schaeffer (1909) ferner Regaud (1909) haben versucht in diese Verhältnisse Licht zu bringen; es wäre zu wünschen, dass man auf dieser Bahn in der Zellhistologie weiter fortschritte, dass diejenige Wissenschaft, welche sich vor allem mit diesem an der Grenze der Sichtbarkeit stehenden feinsten Strukturen befasst, die Colloidchemie, als Grundlage für weitere Forschungen in der Zellhistologie betrachtet und auf ihr weiter gebaut würde.

Am Schlusse dieser Arbeit möchte ich mir erlauben, Herrn Geheimrat Prof. Merkel für das stete Interesse, welches er an den Untersuchungen nahm und diese in jeder Beziehung förderte, sowie Herrn Prof. Voit für die zahlreichen guten Winke und weitgehende Unterstützung meinen ergebensten Dank zu sagen.

Literaturverzeichnis.

Die mit * bezeichneten Arbeiten waren im Original nicht zugänglich.

1. Albrecht, 1902, 1. Über tropfige Entmischung von Zellen. Verhandl. d. anat. Ges. Halle.
2. — 1902, 2. Artefacte in der Cytologie. Halle.
3. Altmann, R., 1890, Die Elementarorganismen. Leipzig.
4. Aschoff, L., 1909, Die Lipoidsubstanzen. Beiträge zur allg. Pathol. u. path. Anat.
5. *Ancona, 1909, Apparato reticulare nelle cellule della ghiandola lacrimale. Diss. di laurea.
6. Arnold, G., 1898, Über Struktur und Architektur der Zellen. Arch. f. mikrosk. Anat. Bd. 52.
7. — 1899, Kritische Bemerkungen zu Flemmings Fadengerüstlehre. Anat. Anz. Bd. 15.
8. — 1900, Über Granulafärbung lebender und überlebender Gewebe. Virchows Arch. Bd. 159.
9. — 1905, Über Bau und Secretion der Drüsen der Froschhaut. Arch. f. mikrosk. Anat. Bd. 65.
10. — 1907, Plasmosomen, Granula, Mitochondrien, Chondriomiten und Netzfiguren. Anat. Anz. Bd. 31.
11. — 1913, Das Plasma der somatischen Zellen im Lichte der Plasmasomen-Granulalehre und der Mitochondrienforschung. Anatom. Hefte. Bd. 43.
12. Axenfeld u. Bietti, 1900, Über die feinere Histologie der Tränendrüse usw. Vers. d. ophthalm. Ges. Heidelberg.
13. Ballowitz, 1900, Eine Bemerkung zu dem von Golgi und seinen Schülern beschriebenen „Apparato reticolare interno" der Ganglien und Drüsenzellen. Anat. Anz. Bd. 18.
14. Bang, J., 1907, Chemie und Biochemie der Zellipoide. Wiesbaden.
15. Benda, 1899, 1. Weitere Beobachtungen über die Mitochondria. Verh. der physiol. Ges. Berlin.

16. Benda, 1899, 2. Weitere Beobachtungen über die Mitochondria und ihr Verhältnis zu den Sekretgranulationen.
17. — 1903, Die Mitochondria. Ergebnisse der Anat. und Entwickelungsgeschichte. Bd. 12.
18. Bergen, F. von, 1904, Zur Kenntnis gewisser Strukturbilder im Protoplasma verschiedener Zellarten. Arch. f. mikr. Anatomie. Bd. 64.
19. *Bouin, V., 1905, 1. Ergastoplasma, pseudochromosoma et mitochondria. A propos des formations ergastoplasmiques des cellules séminales chez scolopendra cingulata. Arch. de Zool. exp. et gén. T. 3.
20. — 1905, 2. Ergastoplasme et mitochondria dans les cellules glandulaires séreuses. Comptes rendues Soc. biolog. Paris.
21. Champy, C., 1909, 2. A propos des mitochondries des cellules glandulaires et des cellules rénales. Comptes rendues Soc. Biolog.
22. Ciaccio, C., 1909, Contributo alla conoscenza dei lipoidi cellulari. (Deutsch.) Anat. Anz. 25.
23. Dietrich, A., 1910, Eine Differentialfärbung der fettartigen Substanzen. Centralbl. f. allg. Path. u. path. Anat. Bd. 21.
24. *Dubreuil, G., 1907, Les glandes lacrymales des mammifères et de l'homme. Thèse de Lyon.
25. — S., 1908, Les glandes lacrymales et les glandes annexes de l'oeil chez les vertébrés. Revue d'histologie. T. 2. Fasc. 8.
26. — 1911, 1. Les mitochondries des cellules adipeuses. Comptes rend de la Soc. Biol.
27. — 1911, 2. Transformation directe des mitochondries et des chondriocontes en graisse dans les cellules adipeuses. Comptes rend. de la Soc. biol.
28. Duesberg, 1912, Plastosomen, Apparato reticolare interno und Chromidialapparat. Anat. Hefte II. Abt. Ergebnisse XX.
29. Ellenberger u. Baum, 1906, Vergleichende mikroskopische Anatomie der Haussäugetiere.
30. Fauré-Frémiet, Mayer et Schaeffer, 1909, 1. Sur la constitution et le rôle des mitochondries. Comptes rend. Soc. Biol. p. 68.
31. — 1909, 2. Sur les réactions chimiques des Mitochondries. Compt rend. de la Soc. Biol. T. 67.
32. Fischer, A., 1894, Zur Kritik der Fixierungsmethoden und der Granula. Anat. Anz. Bd. 9.
33. Fleischer, B., 1904, Beiträge zur Histologie der Tränendrüse und zur Lehre von den Sekretgranula. Habilitationsschr. Tübingen. Anat. Hefte. Bd. 78.
34. Flemming, W., 1882, Zellsubstanz, Kern und Zellteilung.
35. Fursenko, B., 1910, Über die Granulafärbung mit a-Naphthol-Dymethyl, p-Phenylendiamin. Centralbl. f. allg. Path. und path. Anat. Bd. 22.
36. Garnier, Ch., 1899, Contribution à l'étude de la structure et du fonctionnement des cellules glandulaires séreuses. Thèse de Nancy.
37. Guieysse-Pélissier, A., 1911, Grains osmiophiles. Grains osmiophiles et grains fuchsinophiles dans les glandes séreuses de la glande sous-maxillaire de la souris. Comptes rend. Soc. Biol. Tome 70.

38. Heidenhain, R., 1899, In Hermanns Lehrb. d. Physiologie.
39. — M., 1911, Plasma und Zelle. Fischer-Jena.
40. Held, H., 1899, Beobachtungen am tierischen Protoplasma. 1. Drüsengranula und Drüsenprotoplasma. Arch. f. Anat. und Entwickelungsgesch.
41. Hirsch, 1910, Experimentell-anatomische Untersuchungen an der Nierenzelle. Anat. Hefte. Bd. 41.
42. Hoven, H., 1910, Contribution à l'étude du fonctionnement des cellules glandulaires. Du rôle du chondriome dans la sécrétion. Anat. Anz. Bd. 34.
43. — 1911, Du rôle du chondriome dans l'élaboration des produits de sécrétion de la glande mammaire. Anat. Anz. Bd. 39.
44. Hornikel, P., 1905, Vergl. Unters. über den hist. Bau der Tränendrüse unserer Haussäugetiere. Med. Diss.
45. Kasanoff, 1910, Vergleichende Untersuchungen zur Histologie der Lipoide.
46. *Laguesse, E., 1911, Ergastoplasme et chondriome dans les cellules sécretantes séreuses. Bibl. anat. Tome 21.
47. Langley, 1879, On the changes in serous Glands during secretion. Journ. of Physiology.
48. Levi, G., 1911, Sulla presunta participazione dei condriosomi alla differenziazione cellulare. Arch. ital. di Anat. e di Embriol X.
49. Loewenthal, N., 1892, Beiträge zur Kenntnis der Harderschen Drüse bei den Säugetieren. Anat. Anz. VIII.
50. — 1892, Über die Hardersche Drüse des Igels. Anat. Anz. VIII.
51. — 1896, Drüsenstudien.
52. Lutz, 1899, Beiträge zur Kenntnis der Drüsen des 3. Augenlides. Zeitschr. f. Tiermed. Bd. III. Heft 2.
53. *Mawas, J., 1911, Sur la structure du protoplasme. Le chondriosome et la sécrétion. Bibl. Anat. Tome 21.
54. Maximow, A., 1901, Beiträge zur Histologie und Physiologie der Speicheldrüsen. Arch. f. mikr. Anat. Bd. 58.
55. Mayer, Rathery et Schaeffer, 1910, 1. Réactions des cellules hépatiques à divers substances organiques. Comptes rendues Soc. Biol.
56. — 1910, 2. Sur les propriétés des granulations ou mitochondries de la cellule hépatique. Comtes rend. Soc. Biol.
57. Merkel, Fr., 1883, Die Speichelröhren. Prorektoratsrede. Rostock.
58. Merkel-Henle, 1894, Handbuch der Anatomie des Menschen. 2. Aufl.
59. Maziarski, St., 1900, Über den Bau und die Einteilung der Drüsen. Anat. Hefte 58.
60. Metzner, R., 1890, Über die Beziehungen der Granula zum Fettansatz. Arch. f. Anat. u. Entwickelungsgesch.
61. Meves, Fr., 1907, 1. Über Mitochondrien und Chondriokonten in den Zellen junger Embryonen. Anat. Anz. Bd. 31.
62. — 1907, 2. Die Chondriokonten und ihr Verhältnis zur Filarmasse Flemmings. Ebenda.
63. — 1908, Die Chondriosomen als Träger erblicher Anlagen. Arch. f. mikr. Anat. Bd. 72.

64. Meves, Fr., 1910, Zur Einigung zwischen Faden und Granulalehre des Protoplasma. Beobachtungen an weissen Blutzellen. Arch. f. mikr. Anat. Bd. 75.
65. Michaelis, L., 1900, Die vitale Färbung. Eine Darstellungsmethode der Zellgranula. Arch. f. mikr. Anat. Bd. 55.
66. Mislawsky, A. N., 1909, Die Lehre der sogen. blasenförmigen Sekretion. Arch. f. mikr. Anat. Bd. 13.
67. — 1911, Beiträge zur Morphologie der Drüsenzelle. Über das Chondriom der Pancreaszelle einiger Nager. Vorl. Mitt. Anat. Anz. Bd. 39.
68. Mulon, P., 1909, Sur les corps gras des cellules rénales. Comptes. rend. Soc. Biol. t. 66.
69. Müller, E., 1898, Drüsenstudien. Zeitschr. f. wissenschaftl. Zoologie. Bd. 64.
70. Negri, A., 1900, Über die feinere Struction der Zellen mancher Drüsen bei den Säugetieren. Verh. d. anat. Ges. Pavia.
71. Nicolas, 1892, Contribution à l'étude des cellules glandulaires. Arch. de Physiol.
72. Noll, A., 1901, Morphologische Veränderungen der Tränendrüsen bei der Sekretion. Zugleich ein Beitrag zur Granulalehre. Arch. f. mikr. Anat. Bd. 58.
73. — Mikroskopischer Nachweis der Protoplasmalipoide. Anat. Anz. 1913.
74. Peters, A., 1890, Beiträge zur Kenntnis der Harderschen Drüsen. Arch. f. mikr. Anat. Bd. 36.
75. Policard, A., 1909, Sur la structure des mitochondries. Comptes rendues Soc. Biol.
76. Popoff, M., 1906, Zur Frage der Homologisierung des Binnennetzes der Ganglienzellen mit den Chromidien. (Mitochondrien etc.) der Geschlechtszellen. Anat. Anz. Bd. 29.
77. *Prenant, A., 1910, Les mitochondries et l'ergastoplasme. Journal de l'anat. et de la physiologie.
78. Puglisi-Allegra, 1904, Studio de la glandula lagrimale. Arch. ital. Anat. ed embriol. Vol. 3.
79. Regaud, Cl., 1909, Participation du chondriome à la formation des grains de ségregation dans les cellules des tubes contoumées du rein. Comptes rend. Soc. Biol.
80. Regaud, Cl. et Mawas, 1909, 1. Sur les mitochondries des glandes salivaires chez les mammifères. Comptes rend. Soc. Biol.
81. — 1909, 2. Sur la structure du protoplasme. Comptes rend. Assoc. Anat. Nancy.
82. Retzius, G., 1910, Zur Kenntnis der Struktur des Protoplasma, besonders in Eiern der Echinodermen. Arch. f. Zool. Bd. 6.
83. — 1912, Biologische Untersuchungen. Neue Folge. Jena. Fischer.
84. Romeis, N., 1912, Beobachtungen über Degenerationserscheinungen von Chondriosomen. Arch. f. mikr. Anatomie 80.
85. Rohde, 1904, Untersuchungen über den Bau der Zellen. Zeitschr. f. wissensch. Zoolog. Bd. 76. 78.

86. Rubaschkin, W., 1910, Chondriosomen und Differenzierungsprozesse bei Säugetierembryonen. Anat. Hefte. Bd. 41.
87. Samssonow, N., 1910, Über die Beziehungen der Filarmasse Flemmings zu den Fäden und Körnern Altmanns. Arch. f. mikr. Anat. Bd. 75.
88. Schaxel, J., 1911, Plasmastrukturen, Chondriosomen und Chromidien. Anat. Anz. Bd. 39.
89. Schridde, H., 1905, Beitrag zur Lehre von den Zellkörnelungen. Arch. f. Anat. Hefte. Bd. 28.
90. Schultze, O., 1910, Neue Methoden der histologischen aufhellenden und korrodierenden Technik. Verh. d. physiol.-med. Ges. Würzburg. Bd. 40.
91. — 1911, 1. Über die Genese der Granula in den Drüsenzellen. Anat. Anz. Bd. 38.
92. — 1911, 2. Über die Anwendung der Osmiumsäure und eine neue Osmiumhämatoxylinmethode. Zeitschr. f. wiss. Mikrosk. und mikrosk. Technik. Bd. 27.
93. Schultze, W. H., 1904, Die Oxydasereaktion an den Gewebsschnitten und ihre Bedeutung f. die Pathologie. Zieglers Beiträge. Bd. 45.
94. Sjöhring, N., 1900, Über das Formol als Fixierungsflüssigkeit. Allgemeines über den Bau der lebenden Zelle. Anat. Anz. Bd 17.
95. Solger, 1895, Über den feineren Bau der Glandula submaxillaris des Menschen. Festschr. f. Gegenbauer.
96. Sundwall, John. 1906, The structure of the Harderian glands of the ox. Journ. of. Anat. and Phys.
97. Suzuki, 1912, Morphologie der Nierensekretion. Fischer, Jena. 1912.
98. Taddei, 1900, Contributo alla conoscenca isto-fisiologica della ghiandola dell' Harder nel coniglio. Arch. per le Scienze med. Vol. XXIV. Fase. 3.
99. Woronew, A., 1906, Die Mikrophysiologie der Tränendrüse. Deutsche ophtalmol. Klinik. Stuttgart. Jahrg. 6.
100. Zimmermann, K. W., 1896, Über den Bau und die Entwickelung der Drüsen und Epithelien. Arch. f. mikr. Anat. Bd. 52.
101. Zoja, L. u. R., 1891, Über die fuchsinophilen Plastidulen. Arch. f. Anat. u. Entwickelungsgesch.

Erklärung der Abbildungen.

Sämtliche Abbildungen wurden unter Benutzung Winkelscher Systeme mit dem Abbéschen Zeichenapparat hergestellt und naturgetreu möglichst in gleicher Grösse wiedergegeben; und zwar wurde für sämtliche Abbildungen auf Tafel 25 homogene Immersion 1/12 1,4 mm Ap. 1,32 Ocular 1 für die übrigen Abbildungen auf Tafel 26—30 dieselbe Immersion mit Ocular 6 benutzt. Bei der Reproduktion wurden alle Figuren auf die halbe Grösse verkleinert.

Tafel 25.

Fig. 1. Maus, Hardersche Drüse. Fixiert in Formol 5%. Färbung mit Hämatoxylin-Sudan. Gefrierschnitt. Zwei sekretreiche Zellen.

Fig. 2. Maus, Hardersche Drüse. Fixiert Formol 5%. Färbung nach Heidenhain. Paraffinschnitt 5 μ. Querschnitt durch einen Drüsentubulus. a) Zweikernige, sekretreiche Zelle. b) dunkle Zelle.

Fig. 3. Meerschweinchen, Hardersche Drüse. Fixiert Formol 5%. Färbung mit Hämatoxylin-Sudan. Gefrierschnitt. Querschnitt durch einen Drüsentubulus.

Fig. 4. Kaninchen, Hardersche Drüse. Fixiert Formol 5%. Färbung mit Hämatoxylin-Sudan. Gefrierschnitt. Querschnitt durch einen Drüsentubulus. a) dunkle, sekretreiche Zelle. b) helle, sekretleere vom Drüsenlumen abgedrängte Zelle.

Fig. 5. Maus, Hardersche Drüse. Fixiert nach Dubreuil, gefärbt nach Heidenhain. Übergang vom Drüsenepithel zum mehrreihigen Epithel des Ausführungsganges.

Fig. 6. Kaninchen, Tränendrüse. Fixiert nach Benda, gefärbt nach Heidenhain. Querschnitt zweier Tubuli; dieselben sind stark geschrumpft und zeigen nur Zellen, in denen keine Sekrettröpfchen, sondern nur fädige Mitochondrien sichtbar sind. Zwischen der Drüsenlumina angeschnittene, Tröpfchen haltige Zellen eines Ausführungsganges.

Fig 7. Kaninchen, Tränendrüse, gleiches Präparat wie Fig, 6. Drüsentubulus mit sekrethaltigen (vacuolenhaltigen) Zellen (a), sekretlosen (matten) Zellen (b) und stark chromatophilen dunklen Zellen (c).

Tafel 26.

Fig. 1. Maus. Hardersche Drüse. Fixiert und gefärbt nach Benda. Mittelregion des Schnittes. Drüsenzelle mit grossen coagulierten und osmiumgeschwärzten Sekrettröpfchen und zahlreichen chromatophilen (im Präparat blau gefärbten) kurzen Stäbchen.

Fig. 2. Gleiches Präparat wie Fig. 1. Übergang zwischen Mittel- und Randregion des Schnittes. Vier Zellen in verschiedenen Sekretionsphasen von denen drei Zellen vom Lumen der Drüse abgedrängt. I. Ruhende, homogen stark gefärbte Zelle. II. Tätige sekretarme Zelle mit verschieden grossen, verschieden stark osmierten Sekrettröpfchen und chromatophilen Gebilden nur in der Zellperipherie, dagegen homogen stark gefärbter Zellbasis. III. Sekretreiche Zelle mit vielen meist coagulierten Sekrettropfen und chromatophilen Gebilden nur in der Zellbasis. In der Zelle schattenhafte Umrisse von normal grossen herausgelösten Sekrettröpfchen. IV. Blasse, an chromatophilen Gebilden vollständig arme Zelle. Zahlreiche sehr kleine schwach osmierte Tröpfchen.

Fig. 3. Gleiches Präparet wie Fig. 1. und 2. Randregion des Schnittes. Homogene verschieden stark gefärbte Zellen in denen noch die Umrisse normaler Sekrettröpfchen sichtbar sind. Sekrettröpfchen hauptsächlich in der Peripherie der Zelle zu grossen durch Osmiun schwarz gefärbten Tropfen zusammengeflossen.

Fig. 4. Maus, Hardersche Drüse. Fixiert nach Dubreuil, gefärbt nach Heidenhain. a) Sekretreiche Zelle mit homogenem Protoplasma (das Sekret ist herausgelöst), b) sekretärmere Zellen mit teilweise verwaschenen Sekretvacuolen und fast homogen gefärbter Zellbasis. Im Protoplasma eine grosse Menge fädiger gefärbter Gebilde, ohne scharfe Konturen.

Tafel 27.

Fig. 1. Maus, Hardersche Drüse. Fixiert Kal. bichr. 3% gefärbt nach Heidenhain. Zelle und Zellkern stark geschrumpft. Sekretvakuolen in der Peripherie der Zelle, teilweise fixierte Sekrettröpfchen in der Zellbasis. Im Protoplasma der Zelle fädige, stark chromatophile Gebilde in der Zellbasis, körnchenartige stark gefärbte Gebilde in den Kreuzungsstellen des Protoplasmanetzes der Zellspitze.

Fig. 2. Maus, Hardersche Drüse. Fixiert 1% Chromsäure, gefärbt nach Heidenhain. a) Zelle reich an Sekretvacuolen mit homogenem schwach gefärbtem Protoplasma. b) Zelle mit stärker gefärbtem Protoplasma in dem meist körnige oder stäbchenförmige chromatophile Gebilde eingeschlossen sind. c) Dreieckige, vom Drüsenlumen abgedrängte Zelle mit grossen chromatophilen Tropfen („tropfig entmischte Zelle").

Fig. 3. Meerschweinchen, Hardersche Drüse. Fixiert und gefärbt nach Benda. a) sekretreiche Zelle mit vielen grossen, teilweise aus zusammengeflossenen Sekrettröpfchen entstandenen Sekretvacuolen. Protoplasma granuliert, oft zerrissen oder fädig, aber ohne gefärbte Gebilde. b) Sekretarme (ruhende) Halbmondzelle mit stark homogen gefärbtem Protoplasma und teilweise gefärbten unreifen Sekrettropfen.

Fig. 4. Meerschweinchen, Hardersche Drüse. Fixiert nach Dubreuil, gefärbt nach Heidenhain. 4a. Zweikernige Zelle mit zahlreichen sehr kleinen Vacuolen und schwach homogen gefärbtem Protoplasma (vgl. Tafel 26, Fig. 2 IV). 4b. Dunkle, wenige grosse Sekretvacuolen enthaltende Zelle mit teilweise fädigem, sehr dunklem Protoplasma.

Tafel 28.

Fig. 1. Kaninchen, Hardersche Drüse. Fixiert nach Dubreuil, gefärbt nach Heidenhain. a) Sekretreiche Zelle mit zahlreichen Sekretvacuolen und schwach gefärbtem homogenem Protoplasma. b) Sekretärmere Zelle mit stärker gefärbtem Protoplasma und stark chromatophilen körnchen- und stäbchenartigen, oft verzweigten Einschlüssen. c) Bindegewebs- (Bollsche) Zelle.

Fig. 2. Gleiches Präparat wie Fig. 1. Hohe (tätige) Zelle mit hauptsächlich in der Zellbasis fast netzartig geordneten aber unverzweigten intensiv gefärbten Protoplasmaeinschlüssen. In der Zellspitze deutlich gezeichnete Vacuolen, in der Zellbasis keine deutlichen Grenzen zwischen Protoplasma und Sekrettröpfchen.

Fig. 3. Kaninchen, Hardersche Drüse. Fixiert und gefärbt nach Benda. Randpartie des Schnittes. a) Sekretreiche Zelle mit zahlreichen im Protoplasmanetz suspendierten tropfen- bis stäbchenförmigen, chromatophilen Gebilden. b) Ähnliche Zelle wie in Fig. 2.

Fig. 4. Gleiches Präparat wie Fig. 3. Mittelpartie des Schnittes. a) Zelle mit herausgelösten Sekrettröpfchen und deutlichem Protoplasmanetz; in diesem suspendiert fast nur stark gefärbte Tröpfchen besonders in den Kreuzungsstellen des Plasmanetzes. b) Ähnliche Zelle wie in Fig. 2. Homogene Dunkelfärbung der Zellbasis, Tröpfchen in den Kreuzungsstellen des peripheren Protoplasmanetzes.

Fig. 5. Gleiches Präparat wie Fig. 3 und 4. Flache Zelle eines sekrethaltigen Tubulus.

Fig. 6. Igel. Hardersche Drüse. Fixiert und gefärbt nach Benda. a) dunkle mit vielen ziemlich gleichgrossen Sekretvacuolen erfüllte Zelle. Das Protoplasma, obwohl ziemlich gleichmässig dunkel (blau) gefärbt, teilweise tropfig und körnig zerfallen. b) Sekretreiche Zelle mit Basis, ähnlich der Zelle a, aber dunkler (blauer) Umrandung der ziemlich ungleichen Vacuolen und gekörntem Protoplasma. Die Zellspitze weist fast nur ganz ungleiche Vacuolen auf, die teilweise den gelösten und zusammengeflossenen Sekrettropfen, teilweise dem „tropfig entmischten" und dann gelöstem Protoplasma entsprechen.

Tafel 29.

Fig. 1. Maus, Tränendrüse. Fixiert nach Dubreuil, gefärbt nach Heidenhain. Fast homogen gefärbte Zelle mit Umrissen, welche von herausgelösten Sekrettröpfchen herrühren. Zahlreiche tropfige bis stäbchenförmige, gefärbte Gebilde zum Teil in Form von verzweigten Figuren angeordnet.

Fig. 2. Gleiches Präparat wie Fig. 1. Zelle mit zahlreichen meist gleichgrossen intensiv gefärbten Tüpfchen.

Fig. 3 a. b. Maus, Tränendrüse. Fixiert und gefärbt nach Benda. 3 a. Sekretvolle Zelle mit intrazellulärer Sekretröhre, grosser runder (Fett-) Vacuole und sehr feinem unregelmässigem Protoplasmanetz mit einigen stärker gefärbten Kreuzungsstellen. 3 b. Dunkle Zelle mit homogem gefärbtem dunklen Protoplasmanetz und gleichgrossen Sekretvacuolen.

Fig. 4. Meerschweinchen, Tränendrüse. Fixiert nach Dubreuil, gefärbt nach Heidenhain. Tubulusquerschnitt. Drei Zellen mit verschieden stark gefärbten, verschieden grossen tropfigen, selten stäbchenartigen Gebilden; die Kerne sind stark verändert; das Protoplasma erscheint homogen gefärbt, die Grenzen desselben sind undeutlich.

Fig. 5. Meerschweinchen, Tränendrüse. Fixiert und gefärbt nach Benda. 3 Zellen mit verschieden starkem Protoplasmanetz ungleicher Färbung und fixierten Sekrettröpfchen.

Fig. 6. Igel, Tränendrüse. Fixiert nach Benda, gefärbt nach Heidenhain. Zelle mit dunklem, teilweise erhaltenem Protoplasmanetz und vielen runden Sekrettröpfchen.

Tafel 30.

Fig. 1. Kaninchen, Tränendrüse. Fixiert nach Benda und Heidenhain. Zelle b in Tafel 25. Fig. 7 und deren Nachbarzelle stärker vergrössert. a) Dunkle Zelle mit wenigen fast gelösten Sekrettropfen, welche teilweise confluiert sind und dunkel homogen gefärbtem Protoplasma.

Fig. 2. Gleiches Präparat wie Fig. 1 a. b. Zwei Zellen mit homogen gefärbtem Protoplasma und zahlreichen gefärbten, langen, fädigen Gebilden. c. d. Zwei Zellen in denen Sekretvacuolen verschieden deutlich sichtbar; im netzförmigen Protoplasma stark gefärbte tropfige und stäbchenförmige Gebilde in den Netzkreuzungsstellen. In der Zellbasis fädige Gebilde wie in den Zellen a u. b.

Fig. 3. Kaninchen, Tränendrüse. Zelle c der Fig. 7. Tafel I und Nachbarzelle bei stärkerer Vergrösserung. Sekrettröpfchen zum Teil confluiert und gelöst, zum Teil fixiert. Das Protoplasmanetz ist ziemlich homogen gefärbt. In der Nachbarzelle zum Teil verzweigte, fädige chromatophile Gebilde.

Fig. 4. Gleiches Präparat wie Fig. 1—3. Mittelregion des Schnittes. Das Protoplasma ist fast überall als Netz deutlich zu erkennen; in diesem zum Teil gefärbte Sekrettröpfchen. In den Netzkreuzungsstellen dunkel gefärbte

körnige bis stäbchenförmige Gebilde, welche in der Zellbasis oft grössere Länge besitzen.

Fig. 5. Gleiches Präparat wie Fig 1—4. Mittelregion, schlecht fixiert. Kerndeformation. Homogen verschieden dunkel gefärbtes Protoplasma; weder Sekretvacuolen noch Protoplasmastränge sind zu unterscheiden. In der ganzen Zelle diffus verstreute tropfige verwaschene Gebilde, welche sich ziemlich dunkel mit Hämatoxylin färben.

Fig. 6. Gleiches Präparat. Randpartie. Unvollkommen fixierte Zelle, reich an Sekretvorstufen, welche nicht in loco fixiert wurden (wie die Zellen c u. c_1 in Fig. 1 u. 3), sondern aus dem Protoplasma in die Sekretvacuolen ausgetreten sind und sich mit den Sekrettröpfchen gemischt haben. Zwischen Protoplasma und Sekrettröpfchen ist keine Scheidung mehr möglich („Tropfige Entmischung").

Mitteilung aus dem I. anatomischen Institut der königl. Universität Budapest.
Vorstand: Prof. Dr. Michael von Lenhossék.

DIE MUSKULATUR DER MENSCHLICHEN HARNBLASE.

VON

Dr. TIBERIUS PÉTERFI,
ASSISTENT DES INSTITUTES.

Mit 3 Figuren im Text und 13 Figuren auf Tafel 31/37.

Das Kapitel von der Muskulatur der menschlichen Harnblase gehört zu den genügend bekannten und nicht besonders aktuellen Abschnitten der Anatomie. Seit der Arbeit E. Zuckerkandls aus dem Jahre 1903 (12) liegt meines Wissens keine neuere besondere Mitteilung über diesen Gegenstand vor, so dass es den Anschein hat, als hätten wir es hier mit einem in der Hauptsache fertigen Kapitel unserer Wissenschaft zu tun.

Wenn ich mich mit dieser Frage neuerdings eingehender beschäftigte, so war mir hierfür hauptsächlich der Umstand entscheidend, dass ich im Rahmen eines Organes die Gesetzmässigkeit in der Anordnung der glatten Muskulatur, die Art und Weise, wie sich die Muskelelemente in den Eingeweiden zu Fasern, Strängen, Schichten und Netzwerken gruppieren, studieren wollte. Die Blase stellt sich als ein dankbares Objekt für solche Studien dar. Bei den niederen Wirbeltieren ist sie zu einer dünnen Membrane ausdehnbar, welche sich zur mikroskopischen Untersuchung sehr gut eignet, während bei den höhern Wirbeltieren -- besonders beim Menschen — sie wieder makroskopisch verhältnismässig leicht zu präparieren ist. So machte ich während der Untersuchungen über die Gruppierung der glatten Muskulatur auch einige Beobachtungen, welche sich speziell auf die Blasenmuskulatur beziehen und die

die bisherigen Untersuchungen zum Teil ergänzen, zum Teil, in bezug auf den Ursprung, die Gruppierung und physiologische Bedeutung derselben, neue Daten liefern.

Die bisherigen Beschreibungen unterscheiden an der Blase zwei oder drei miteinander zusammenhängende Muskelschichten. Henle (3), Luschka (5) und Hyrtl (6) unterscheiden in der Blasenwand eine äussere longitudinale und eine innere zirkuläre Muskelschichte, während Barkow (4), W. Krause (7), Sappey (8), Waldeyer (9), Delbet (10) und E. Zuckerkandl (12) drei Schichten annehmen, und zwar eine äussere longitudinale, eine mittlere zirkuläre und eine innere longitudinale beziehungsweise retikuläre Schichte. Disse (11) teilt nur die äussere longitudinale und die mittlere zirkuläre Schichte der Muscularis der Blasenwand zu, während er die innere netzförmige Schichte der Submucosa angehören und bloss bei der Bildung des M. sphincter vesicae int. eine Rolle spielen lässt. Nach der jetzigen allgemeinen Auffassung besteht die Muskulatur der Blasenwand aus drei Muskelschichten.

Ausser den in Schichten gruppierten Muskeln gehören auch noch Muskelstränge zur Blasenmuskulatur, welche in den die Blase fixierenden Ligamenten liegen und eine muskuläre Verbindung zwischen der Blase und ihrer Umgebung: Becken, Mastdarm, Vesiculae seminales und Bauchwand bewirken. Solche Muskeln sind die Mm. pubovesicalis, rectovesicalis, deferentio-vesicalis und die im Lig. vesico-umbilicale med. (Urachus) befindlichen Muskelstränge.

Bei der Schilderung der Blasenmuskulatur pflegt man gewöhnlich auch den glatten Schliessmuskel der Blase, den M. sphincter vesicae int. zu beschreiben. Allerdings geben die meisten Autoren, besonders Kalischer (13), Waldeyer (9) und Delbet (10) an, dass dieser Schliessmuskel eigentlich

nicht in der Blase, sondern schon der Pars prostatica urethrae entsprechend seine Lage habe, topographisch also zur Urethra gehöre. Andererseits wird aber doch allgemein hervorgehoben, dass dieser Muskel in einem so engen anatomischen und physiologischen Zusammenhang mit der Blase stehe, dass seine Beschreibung mit derjenigen der Blasenmuskulatur angezeigt sei (Henle, Barkow, Sappey, Zuckerkandl).

Demnach teilen wir unsere Abhandlung in drei Abschnitte. Erstens werden wir die Muskulatur der Blasenwand besprechen, zweitens die Muskulatur des Fixationsapparates der Blase, drittens den M. sphincter vesicae.

Die ausführlichste Beschreibung der Blasenwandmuskulatur finden wir bei Sappey, dessen Darstellung auch die Resultate älterer Forscher (Henle, Barkow, Luschka) in sich schliesst und mit der auch die neueren ausführlichen Beschreibungen von Delbet und E. Zuckerkandl inhaltlich im grossen ganzen übereinstimmen. Im folgenden wollen wir von der Beschreibung Sappeys ausgehen und unter Berücksichtigung auch der neueren Darstellungen den Ursprung sowie die Gruppierung der Muskelelemente in den obenerwähnten drei Schichten gesondert untersuchen.

Die äussere longitudinale Schichte besteht nach der bisherigen Darstellung im frischen Zustande aus rötlichen Fasern, unter denen man vordere, hintere und seitliche unterscheiden kann. Die vorderen entspringen vom Schambein und von der Symphyse und vereinigen sich mit Fasern, die vom vorderen Teil der Prostata entspringen. In dieser Weise wird an der vorderen Fläche der Blase ein gemeinsamer dicker Muskelstrang gebildet, welcher am oberen Pol der Blase sich fächerförmig ausbreitet. Barkow hat diesen Strang M. longitudinalis ant. genannt, doch wird er seit Adriaan van der Spieghel von den meisten Autoren mit dem entsprechenden hinteren

Muskelstrang zusammen als M. detrusor urinae bezeichnet (Henle, W. Krause)[1]).

Zufolge der fächerförmigen Ausbreitung kann man zwischen den Fasern zentrale und äussere unterscheiden. Die zentralen reichen bis zum Pol und dringen hier zum Teil in das Lig. vesico-umbilicale medium, zum Teil umfassen sie schleifenförmig den Ursprung des Ligamentes, resp. bilden sie mit den hinteren Fasern ein dichtes Netzwerk um dasselbe (Funda superficialis, Barkow). Die äusseren Fasern biegen nach der seitlichen und hinteren Wand, wo sie teils mit den hinteren Fasern anastomosieren, teils sich zu den Bündeln der tiefer liegenden zirkulären Schichte gesellen.

Die hinteren Längsfasern entspringen an drei Stellen: 1. von der hinteren Partie des M. sphincter vesicae (Delbet), 2. von der Prostatabasis, 3. von der Kapsel der Prostata, bezw. bei der Frau vom vesico-vaginalen Bindegewebe (Delbet). Die Fasern vereinigen sich — gleich dem vorderen Muskel — zu einem breiten Strang, um sich dann fächerförmig auszubreiten. Barkow nennt diesen Muskelstrang M. longitudinalis post.

Die seitlichen Fasern entspringen von den seitlichen Lappen der Prostata. Sie bilden keine breiteren oder dickeren Stränge. Ein Teil von ihnen zieht nach vorne, ein anderer biegt nach hinten und vereinigt sich mit den tiefer liegenden transversalen oder zirkulären Bündeln. An den Einmündungen der Ureteren zeigen sie einen bogenförmigen, arkadenartigen Verlauf und bedecken die seitliche Wand in Form eines weiten Maschenwerkes.

---

[1]) Die Bezeichnung „M. detrusor urinae“ hat bei den verschiedenen Autoren eine verschiedene Bedeutung. Henle bezeichnet damit bloss die vorderen und hinteren Stränge der äusseren Schichte: W. Krause die ganze äussere Schichte, Hyrtl sämtliche longitudinale Muskelstränge, während Luschka, Sappey, Waldeyer, Delbet, Disse und E. Zuckerkandl der gesamten Muskulatur die Funktion eines Detrusors zuschreiben.

Beim Weib entspringen die vorderen Fasern vom Schambein, die seitlichen von der Aponeurosis perinealis superior, die hinteren vom vesico-vaginalen Bindegewebe.

Die mittlere zirkuläre Schichte ist der stärkste Teil der Blasenwandmuskulatur. Nach Delbet soll dieselbe vom Blasenpol bis zur Basis eine zusammenhängende Schichte bilden, während sie nach E. Zuckerkandl ein weitmaschiges Muskelnetz repräsentiert (besonders bei gefüllter Blase zu sehen). Sappey und Delbet finden sie am Blasenhals dicker als am Pol, dagegen behauptet Disse, dass sie in der Umgebung des Blasenhalses schwach entwickelt sei und ihre grösste Dicke erst im Niveau der Uretermündung erreiche. Die Fasern der zirkulären Schichte bilden breite, bandförmige, im frischen Zustand rotgefärbte Stränge, welche nicht parallel verlaufen, sondern spitzwinkelig zueinander geneigt sind. Vorne haben die Stränge einen transversalen, seitlich einen mehr schiefen Verlauf. Vorne ist die zirkuläre Schichte von der äusseren gut abtragbar, an der Seitenwand dagegen steht sie in engem Zusammenhang mit den seitlichen Fasern der äusseren Schichte, hinten wieder anastomosiert sie sowohl mit der äusseren wie mit der inneren Schichte.

Die innere retikuläre Schichte ist ein Netzwerk von sehr blassen, flachen, bandförmigen Muskelfasern. Diese Schichte bedingt den redikulären Charakter der Blasenschleimhaut, welcher besonders bei älteren Individuen ausgeprägt ist (trabekuläre Blase, vessie à colonnes). Der Verlauf der Muskelfasern ist in den oberen zwei Dritteln im ganzen vertikal, im unteren Drittel — besonders an der Basis — transversal. Man kann vordere, seitliche und hintere Stränge unterscheiden. Die vorderen, etwa 7 8 an der Zahl, entspringen am Blasenpol in der Umgebung des Urachus. Von da ziehen sie in konvergenter Richtung gegen die Basis, wo sie zum Teil um die Uretermündungen und in der Prostata endigen, zum Teil sich in

die Längsmuskulatur der Urethra fortsetzen. Die seitlichen Stränge zeigen einen ähnlichen Verlauf, nur sind sie verzweigter und demnach weniger selbständig als die vorher erwähnten. Sie inserieren an den Seitenlappen der Prostata und in der Pars prostatica urethrae. Die hinteren Stränge haben keinen bestimmten Lauf; sie stehen mit den Fasern der zirkulären Schichte in so engem Zusammenhang, dass sie meistens von denselben nicht zu unterscheiden sind.

Die Muskulatur des Fixationsapparates besteht aus den Muskelfasern des Urachus, aus den Mm. pubovesicalis, rectovesicalis und deferentiovesicalis. Die Muskulatur des Urachus besteht aus der Fortsetzung der äusseren und inneren Schichte. Nach der Beschreibung Sappeys sollen diese Fasern im Lig. vesico-umbilicale medium entspringen und sich von hier aus in die vorderen und seitlichen Bündel der inneren Schichte fortsetzen.

Der M. pubovesicalis oder M. levator prostatae ist ein 4—6 mm breiter, paariger Muskel, welcher beiderseits dicht neben der Symphysis pubis mit einer elastischen Sehne entspringt. Medianwärts konvergieren beide Muskeln und vereinigen sich in der Höhe des Orificium urethrae int. zu einem Muskel, der sich in dem vorderen Detrusorbündel (M. longitudinalis ant.) verliert. Neben dem M. pubovesicalis entspringen noch kleinere zerstreute Muskelbündel vom Arcus tendineus fasciae pelvis und von der Fascia superior m. transversi perinei prof. Die Muskelstränge des M. pubovesicalis liegen unter dem Plexus venosus, während die kleineren, vom M. pubovesicalis unabhängigen Muskelbündel oberhalb des Plexus venosus verlaufen, um in der Höhe des Orificium internum ebenfalls zur äusseren Längsschichte zu ziehen (Henle, W. Krause).

Der M. rectovesicalis liegt beiderseits in der Plica rectovesicalis. Es ist dies ein schmaler, blasser Muskelstrang, der die hinteren Muskelstränge der Blase mit der Längsmuskulatur

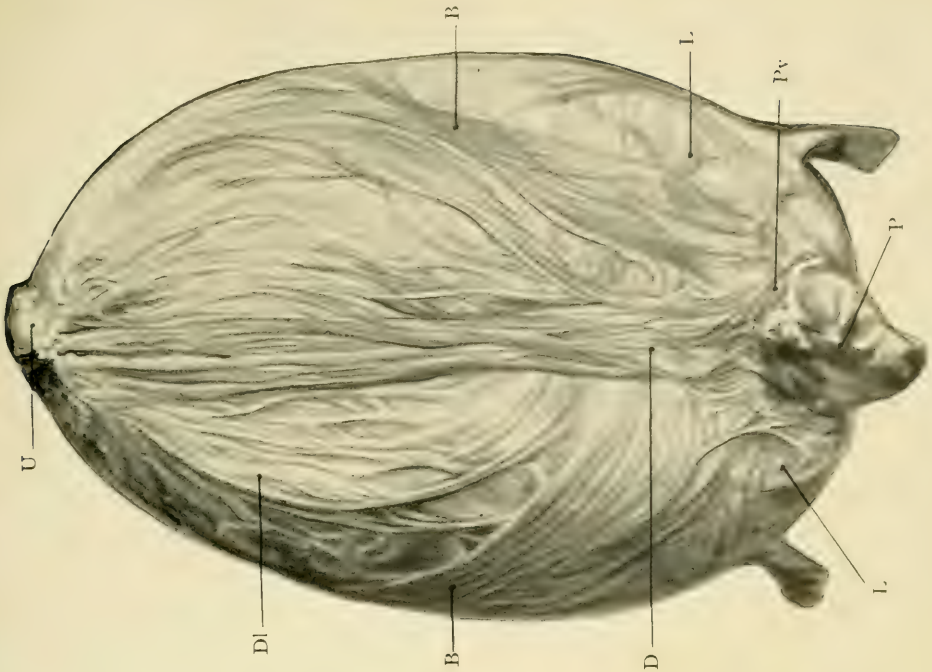

Fig. 2.

Fig. 1.

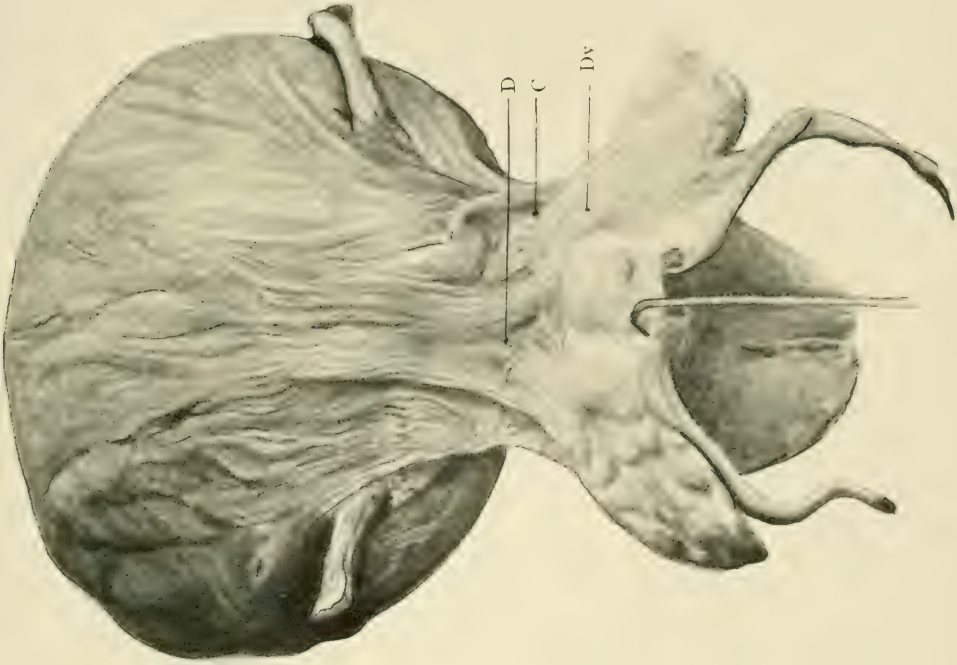

Fig. 4.

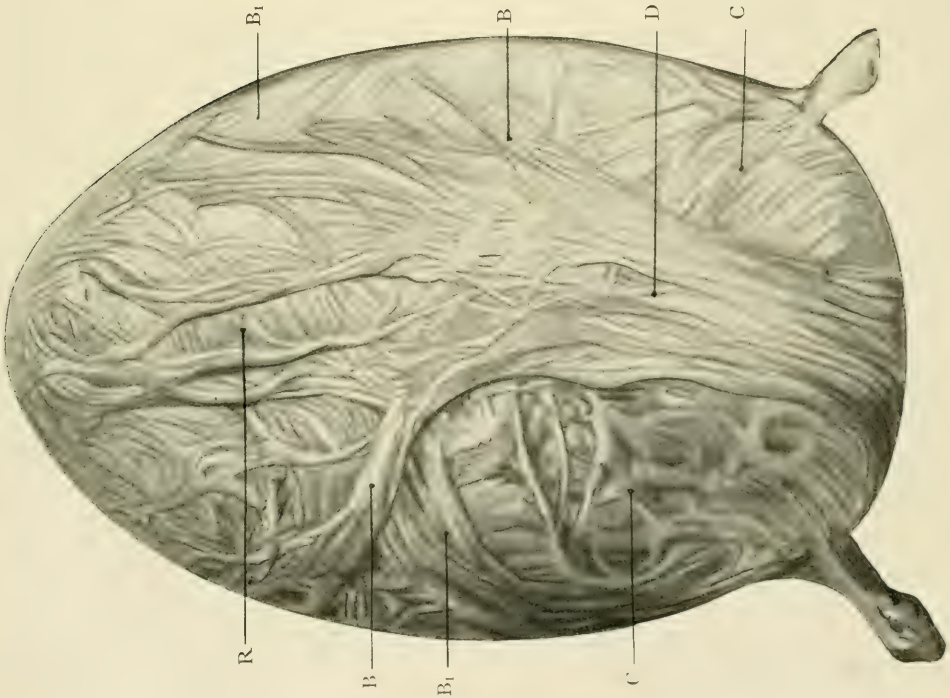

Fig. 3.

des Mastdarmes verbindet. Meist erreicht er nicht die Muscularis des Mastdarmes, sondern endigt entweder in der Tunica albuginea der Prostata oder an der Fascia recti (Waldeyer).

Jene blassen Muskelstränge, welche beiderseits vom Ductus deferens herkommend in die Blasenmuskulatur einstrahlen, wurden von Barkow Mm. deferentio-vesicales genannt. Henle bezweifelte die Existenz dieses muskulären Verbindung zwischen Blase und Ductus deferens, und von da ab habe ich dessen Beschreibung vermisst. Da ich im Laufe meiner Untersuchungen regelmässig Bündel fand, die in der Umgebung der Vesiculae seminales, bezw. des Ductus deferens entspringend zu den hinteren Bündeln der äusseren Schichte ziehen, halte ich es für notwendig zu bemerken, dass sie schon Barkow bekannt waren (Fig. 4).

Der Sphincter vesicae int. ist zweifellos der bestbekannte Muskel der Blase. Er wurde schon von Galen, Vesalius, Fallopia, Veslingius und Bartholinus beschrieben[1]). Seine Existenz wurde von Cruveilhier, Pilliet und Griffiths bezweifelt, während ihn W. Krause, Hyrtl, Obersteiner, Gegenbaur, Debierre und Kohlrausch nur als einen Bestandteil der mittleren zirkulären Schichte gelten lassen. Doch die Auffassung von Henle, Barkow, Luschka, Sappey, Kalischer, Versari (14), Waldeyer, Delbet, Disse und E. Zuckerkandl, nach

[1]) Der kontraktile also muskuläre Charakter der Blase wurde zuerst von Fallopia erkannt. Soweit ich die Literatur selbst einsehen konnte, beschreibt Johannes Veslingius (1651) als erster die Muskulatur der Blase. Nach ihm besteht die Blasenwand aus drei Schichten: die äussere Schichte wird vom Peritoneum gebildet, die mittlere Schichte ist kontraktil, während die innere Schichte von der Schleimhaut gebildet wird. In bezug auf den Sphincter schreibt er folgendes: „Haec diffusis potissimum in orbem fibris, sphincterem illum constituit, cuius auxilio ne urina involuntarie excernatur, ostium adstringitur.“ Nach Thomas Bartholinus (2, 1673) besteht die Blase aus einer äusseren nicht muskulären und einer inneren muskulären Schichte, welch letztere von zirkulären Fasern gebildet wird, die die ganze Blase umkreisen.

welcher er ein besonderer und bis zu einem gewissen Grad selbständiger Muskel der Blase sei, wird heute allgemein anerkannt. In dieser Beziehung sind hauptsächlich die Arbeiten von Henle, Barkow, Sappey und Kalischer grundlegend. Nach diesen Untersuchungen können wir am Schliessmuskel zwei Teile unterscheiden: 1. die Muskulatur des Trigonum (Musculus trigonalis, Kalischer), 2. den eigentlichen Sphincter oder Lissosphincter urethrae. Die zwei Teile stehen in engem Zusammenhang miteinander, da der Sphincter nichts anderes ist als die Fortsetzung der Trigonummuskulatur. Diese letztere bildet eine dem Trigonum vesicae entsprechende Platte, aus welcher die Fasern nach seitwärts und unten ziehen und unter dem Orificium internum einen den ganzen Umfang der Urethra umgreifenden Ring bilden. Der Lissosphincter schliesst das Urethralumen vollkommen, am Orificium int. aber begrenzt er nur die hintere Hälfte desselben, die sogenannte hintere Lippe bildend. Der vordere Rand des Orificium, die sogenannte vordere Lippe, wird nur von den zirkulären Fasern der Blasenwand gebildet. Waldeyer nennt die das Orificium int. umgebende Muskulatur, zur Unterscheidung von dem Lissosphincter, Anulus urethralis (Textfig. 1).

Die Muskulatur des Trigonum liegt innerhalb der äusseren und mittleren Schichte unmittelbar unter der Schleimhaut oder in deren Submucosa (Disse). Sie besteht aus einem dichten Gewebe feiner, parallel verlaufender Muskelfasern, welches nur sehr wenig interfasciculäres Bindegewebe enthält. Die Trigonummuskulatur steht mit dem Stratum plexiforme in engem Zusammenhang. Sappey unterscheidet an ihr eine obere und untere Schichte. Die obere vereinigt sich grösstenteils mit dem Stratum plexiforme, die innere (untere) Schichte bildet hauptsächlich den M. interuretericus (Muscle des uretères, Sappey), welcher am oberen queren Rand des Trigonums, in dem Torus interuretericus liegend, das Trigonum von dem sogenannten

Recessus retrotrigonalis (Bas-fond de la vessie, Sappey) abgrenzt. Die Fasern des M. trigonalis haben im allgemeinen eine transversale Richtung, doch finden sich zwischen den transversalen auch vertikal verlaufende Fasern, deren Gesamtheit Barkow M. triangularis infundibuli benannt hat. Nach der Ansicht von Sappey, Delbet und der meisten Autoren soll

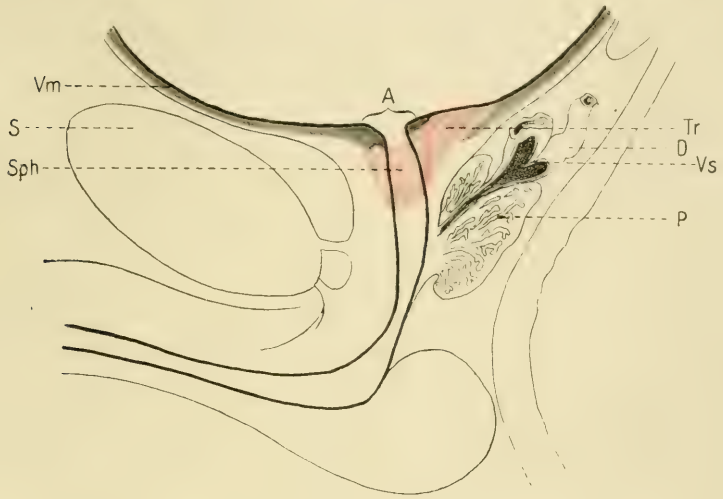

Fig. 1.

Schematische Darstellung der Lage des Sphincter vesicae int. und des Annulus urethralis. (Mit Benutzung der Fig. 66 a aus Waldeyer: Das Becken). A = Annulus urethralis, Tr. = M. Trigonalis, Sph. = M. lissosphincter urethrae, Vm = Muskulatur der Blasenwand, S. = Symphysis, D. = Duct. deferens, Vs. = Vesiculae seminales, P. = Prostata.

die Muskulatur des Trigonums aus den Ureteren entstammen. Entgegen dieser Anschauung behauptet Disse, dass die Trigonummuskulatur von der inneren sogenannten submucösen Muskelschichte der Blasenwand entspringt.

Der M. sphincter vesicae int. oder Lissosphincter urethrae liegt in einer nach vorne und unten sich neigenden schiefen Ebene und gehört topographisch zur Pars prostatica urethrae (Textfig. 1). Da er die Fortsetzung der Trigonummuskulatur

bildet, kann man auch seinen Ursprung von den Ureteren ableiten, obwohl Disse einen selbständigen Ursprung beschreibt. Nach seiner Auffassung endigen die Muskelfasern der Ureteren an den Uretermündungen und werden hier durch Bindegewebe substituiert. Von diesem Bindegewebe entspringen erst die Muskelfasern des Trigonums, resp. des Sphincter vesicae, die eben ihres gleichartigen Verlaufs halber mit den Ureter-Muskelfasern leicht zu verwechseln sind. Der Lissosphincter urethrae bildet einen breiten, ringförmigen Muskel, der das ganze obere Drittel der Urethra umfasst. Wir unterscheiden an ihm eine äussere und innere Fläche, einen oberen und unteren Rand. Die äussere Fläche entspricht dem Mittellappen der Prostata und ist damit innig verbunden. Die innere Fläche grenzt an die innere longitudinale Muskelschichte resp. an die Schleimhaut der Urethra. Der obere Rand berührt die untersten Bündel der zirkulären Muskelschichte der Blasenwand, der untere liegt im Niveau des Veru montanum (Colliculus seminalis) und stösst hier an den M. rhabdosphincter urethrae s. prostatae. Die Länge des Muskels beträgt 10—12 mm., die Dicke desselben in der Höhe des Colliculus seminalis 6—7 mm, oben ist er breiter und dicker, unten schmäler und dünner, so dass er deshalb sowohl an sagittalen wie transversalen Schnitten eine dreieckige Form hat. Seine Muskelfasern zeigen eine der Trigonummuskulatur ähnliche Form und Anordnung. Auch hier haben wir es mit dichtgedrängten, feinen Muskelfasern zu tun. Infolge des Fehlens des interfascikulären Bindegewebes erscheint der Muskel an Querschnitten fast ganz homogen. Der Sphincter steht mit der inneren und mittleren Schichte der Blase, sowie mit der Muskulatur der Urethra und Prostata in Verbindung. Mit dem Stratum plexiforme ist er ziemlich eng verbunden, da von diesem verhältnismässig viele Fasern in das Trigonum einbiegen. Dagegen ist er von der zirkulären Schichte ziemlich unabhängig. Nur an den Seiten des Trigonums kommen Anastomosen vor, im

übrigen ist das feine, dichte Muskelgewebe des Sphincters von den gröberen Muskelbündeln der Blasenwandmuskulatur scharf geschieden. Dass der Sphincter auch mit der Muskulatur der Urethra anastomosiert, habe ich schon erwähnt. Am innigsten hängt der Sphincter wohl mit der Prostatamuskulatur zusammen, von der man die Sphincterfasern kaum isolieren kann. Auch besteht eine dichte Faserverbindung zwischen dem Lissosphincter und dem darunter liegenden Rhabdosphincter. In der Gegend des Colliculus seminalis ist dieses Verweben der glatten und quergestreiften Muskulatur ein so inniges, dass wir hier einen halb aus glatten, halb aus quergestreiften Fasern bestehenden Muskel finden (Waldeyer, Holl).

Die Blasenmuskulatur bewirkt die Austreibung des Urins und den Verschluss der Harnröhre. Die erste Funktion wird von der Muskulatur der Blasenwand, die zweite vom Sphincter geleistet. Diese zwei Muskeln sind also Antagonisten (Sappey). Von den drei Muskelschichten der Blasenwand wurde der äusseren die Funktion eines Detrusors, der mittleren die eines Sphincters zugeschrieben. Nach Metzner (15) aber haben alle Schichten der Blasenwand die Funktion eines Detrusors. Der äusseren Schichte kommt nur insofern eine spezielle Funktion zu, als sie die übermässige Längsdehnung der Blase verhindert. Eine sphincterartige Funktion der mittleren Schichte ist nur in der Gegend des Orificiums bemerkbar (Anulus urethralis), wo sie tatsächlich zum Verschluss der Urethra beiträgt. Der vollständige Verschluss der Urethra wird aber nur vom Lissosphincter bewirkt. Der Tonus dieses Muskels hält das Orificium in der Weise verschlossen, dass das Lumen des Collums weniger, der unter dem Orificium liegende Urethraabschnitt aber vollständig geschlossen wird. Nach Waldeyer ist es zum Verschluss des Orificiums überhaupt nicht nötig, einen konstanten Sphincterтonus anzunehmen. Bei beiden Geschlechtern, hauptsächlich aber beim Manne, genügen schon

die anatomischen Verhältnisse allein, um den Verschluss des Orificiums zu erklären; besonders in Betracht kommt, dass während des Lebens die Blutgefässe mit Blut gefüllt sind und die Elastizität des elastischen Gewebes eine grosse Rolle spielt. Dieser Verschluss wird durch die reflektorische Kontraktion des Sphincters nur verstärkt. Die Eröffnung des Orificiums geschieht hauptsächlich infolge der Erschlaffung des Lissosphincters. Beim Öffnen des Orificiums beteiligt sich die Blasenwandmuskulatur in der Weise, dass sie einerseits durch Andrücken der Flüssigkeit an das Orificium dasselbe dehnt, anderseits vermittels ihrer anastomosierenden Fasern den Sphincter dilatiert. Diese dilatatorische Wirkung ist jedoch zweifelhaft. Seit den experimentellen Untersuchungen von Zeissl (16) und Rehfisch (17) ist es bewiesen, dass die Eröffnung des Orificiums von der Muskulatur der Blasenwand fast unabhängig ist und bloss mit der reflektorischen Erschlaffung des Sphincters zusammenhängt. Wahrscheinlich aber ist an der Auslösung des Reflexes, welcher die Erschlaffung des Sphincters verursacht, auch die Blasenwandmuskulatur (hauptsächlich der longitudinalen Fasern) beteiligt. Besonders Sappey schreibt den vertikalen Bündeln der retikulären Schichte eine dilatierende Wirkung zu. Diese Bündel haben nämlich eine doppelte Krümmung: eine am Blasenhals nach einwärts konvexe und eine am Blasengrund nach abwärts konvexe, so dass sich bei der Kontraktion dieser Bündel die Krümmungen ausgleichen müssen, was erstens den Urin gegen das Orificium treibt, zweitens einen Druck auf die benachbarten Sphincterfasern ausübt, welche auf diese Weise dilatiert werden (Fig. 1).

Nach E. Zuckerkandl genügt es zur Entleerung des Urins nicht, wenn bloss der Lissosphincter dilatiert ist; die ganze Muskulatur der Urethra muss erschlaffen, damit der Urin die Harnröhre ungehindert passieren kann.

Finger (18) und andere betrachten den Rhabdosphincter

als den eigentlichen Schliessmuskel. Nach diesen Autoren soll sich die Urethra während der Blasenfüllung bis zum Rhabdosphincter ausdehnen, so dass ein Teil der Urethra in die Blase aufgenommen wird. Diese Auffassung kann aber nicht richtig sein, weil — wie Waldeyer treffend bemerkt — wir in diesem Falle den Blasenverschluss des weiblichen Geschlechtes schwer zu erklären wüssten. Übrigens wird diese Annahme auch durch physiologische Experimente (Zeissl, Rehfisch, Mendelsohn [19]), sowie durch die Bilder, die die Gefrierschnitte der gefüllten Blase darbieten, widerlegt.

Der Lissosphincter ist vom Willen unabhängig. Seine Kontraktion ist ein dauernder Tonus, welcher reflektorisch durch den Reiz des Harndranges ausgelöst wird. Er bleibt so lange tonisch kontrahiert, bis die Blasenwandmuskulatur in Aktion tritt. Der Rhabdosphincter ist ein willkürlicher Muskel, der so lange seine Kontraktion behält, als wir ihn dazu innervieren können.

Die Blasenmuskulatur wird nach den Untersuchungen von Zeissl und Rehfisch vom Plexus sympathicus hypogastricus und von den Nn. erigentes (aus den 2.—3. Sakralnerven) innerviert. Der Rhabdosphincter wird von dem N. pudendus versehen, der auch für die Blasenmuskulatur einige und zwar hemmende Fasern führen soll (Griffiths [20]).

Der Plexus sympathicus hypogastricus — von Waldeyer auch obere sympathische Nervenbahn genannt — enthält sowohl centripetale als centrifugale Fasern. Die Nervenbahn geht durch den Plexus zum Ganglion mesentericum inf. und zum Plexus aorticus, von diesem gehen Fasern zum lumbalen Grenzstrange, welcher vermittels der Rami communicantes mit den unteren lumbalen Nervenwurzeln, resp. mit dem Lumbalmark in Verbindung steht.

Das Centrum der Nn. erigentes (untere spinale Nervenbahn, Waldeyer), das sogen. Centrum vesicospinale, liegt

in den untersten Segmenten des Lendenmarkes. Auch diese Nervenbahn führt centrifugale (motorische) und centripetale (sensible) Nervenfasern nebeneinander. Die Grosshirncentren der Nervenbahnen der Blase liegen nach Bechterew und Mislawsky (21) im vorderen Teil des Thalamus (reflektorisches Centrum) und im vorderen sowie hinteren Abschnitt des Gyrus sigmoideus (willkürliches Centrum).

Die Nn. erigentes sind die motorischen Nerven der Blasenwandmuskulatur. Der Lissosphincter wird vom N. hypogastricus versehen. Beide Bahnen führen neben den eigentlichen motorischen Nerven auch noch hemmende Fasern zu den antagonistischen Muskeln, so die Nn. erigentes zum Sphincter, der Plexus hypogastricus zum Detrusor, auf deren Reizung der betreffende Muskel erschlafft.

Eigene Untersuchungen.

Material und Technik. Zu den makroskopischen Untersuchungen habe ich hauptsächlich die Blasen erwachsener Männer benützt, da an diesen die Muskulatur am besten zu studieren ist. Es wurden aber dabei auch 10 weibliche, 6 kindliche (1.–3. Jahr) Blasen untersucht. Die mikroskopischen Untersuchungen habe ich teils an verhältnismässig frischem und gesundem Obduktionsmaterial, hauptsächlich aber an den Blasen von zwei Hingerichteten vorgenommen.

Bei der makroskopischen Untersuchung habe ich die Blase samt Urethra und Mastdarm in Lysoform konserviert. Ich kann diese Konservierungsflüssigkeit, wenn es sich um nicht zu umfangreiche Organe handelt, bestens empfehlen. Sie kon-

serviert gut die Gewebe und bewahrt die Farbe und Konsistenz des Materials selbst Monate hindurch. Dabei hat sie den grossen Vorteil, dass sie vollständig desodorierend wirkt. Ich habe eine 10%ige Lysoformlösung benützt, die ich öfters wechselte. Ich muss darauf aufmerksam machen, dass beim längeren Stehen, besonders in nicht ganz dicht verschliessbaren Gefässen, die Oberfläche des Lysoforms schimmelig wird. Vor der Präparation habe ich in die Harnröhre eine verschliessbare Kanüle eingebunden und durch diese die Blase prall mit Wasser gefüllt. Anfangs versuchte ich es auch, sie mit Paraffin oder Wachs auszugiessen, das Verfahren ist aber langwierig, unrein, gar nicht so verlässlich und bequem wie die Füllung mit Wasser. Die Präparation der einzelnen Muskelfasern ist eine sehr ermüdende und an ungefärbtem Material kaum ausführbare Arbeit, besonders wenn es sich darum handelt, die Richtung und den Zusammenhang der Muskelfasern möglichst pünktlich klarzulegen. Die schon von Haus aus blassen Muskelfasern verlieren selbst in Lysophorm innerhalb einiger Tage ihre natürliche Röte und sind dann von den Bindegewebsfasern und von den kleineren Blutgefässen kaum zu unterscheiden. Dieser Schwierigkeit begegnete ich durch die Anwendung einer Färbungsmethode, welche auch bei anderem Material zur elektiven Färbung der glatten Muskelfasern sehr geeignet ist. Das in Lysoform konservierte Material wird für 24 bis 48 Stunden in eine 5%ige Trichloressigsäure oder 2%ige Salicylsäurelösung, darauf für abermals 24 bis 48 Stunden in 5%ige Kalilauge gelegt. Nach gründlicher Auswaschung in Leitungswasser wird das Präparat während 24 Stunden in einer sehr schwachen ($^1/_2$—1%igen) Erythrosinlösung gefärbt, abermals ausgewaschen und in 96%igem Alkohol so lange differenziert, bis kein Farbstoff mehr aus dem Präparat austritt. Zur Beschleunigung der Differenzierung ist es angezeigt, dem Alkohol einige Tropfen 5%ige Kalilauge zu-

zusetzen. Im gut differenzierten Präparat sind die Muskelfasern lebhaft rot, das Bindegewebe farblos oder schwach rosa gefärbt. Die so hergestellten Präparate können in Glycerin oder noch besser in Paraffinum liquid. feucht aufgehoben werden, ohne dass ihre Farbe ausgezogen wird. Auch die trockenen Präparate der so gefärbten und aufgeblasenen Blase sind sehr lehrreich. Wir können an ihnen, wenn wir die Blase halbieren und gegen das Licht halten, sehr schön den Faserverlauf der Muskulatur beobachten, besonders gut und deutlich, wenn wir es durch ein grünes Glas betrachten.

Für mikroskopische Untersuchungen habe ich das Material in Sublimatessigsäure, in Zenkerscher Flüssigkeit und in Formalinessigsäure gehärtet. Zum Teil habe ich Gefrierschnitte, zum Teil Paraffin- und Celloidinschnitte untersucht. Zur Färbung benützte ich die Van Giesonsche Färbung mit Weigertschem Eisenhämatoxylin, ferner die Azokarmin-Mallory-Färbung und die Eisenhämatoxylinfärbung nach Heidenhain. Letztere kombinierte ich mit Thiazinrot oder Chromotrop. Bei der Untersuchung der elastischen Fasern habe ich das Weigertsche Resorcin-Fuchsin verwendet.

Zu den entwickelungsgeschichtlichen Untersuchungen verfertigte ich Serien aus der Beckengegend von 25, 40, 52, 80 und 120 mm langen Embryonen, von 7 Monate alten Föten und von Neugeborenen.

Beschreibung der Befunde. Aus der Zusammenfassung der Literatur können wir ersehen, dass die Lage, Anordnung und die physiologische Bedeutung der Blasenmuskulatur bereits vielfach eingehend studiert ist. Dennoch muss ich betonen, dass das Bild, welches wir bei der Präparation der Blase gewinnen, sehr verschieden von der Vorstellung ist, die wir uns auf Grund der bisherigen Beschreibungen bilden können. Die Muskulatur der Blase ist bei weitem einheitlicher und zusammenhängender, als es die Autoren beschreiben. Die bis-

herige Literatur stellt die einzelnen Schichten und Bündel, vielleicht zum Zwecke der leichteren Übersicht, vielleicht auch der eingehenderen Würdigung zu lieb, als viel zu selbständig hin.

Meine sämtlichen Präparate zeigen, dass die Blasenmuskulatur ein einheitliches, zusammenhängendes Maschenwerk bildet. Alle Fasern dieses Muskelnetzes entspringen in der Umgebung der Harnröhre auf dem Gebiete, welches entwickelungsgeschichtlich der Pars pelvina des Sinus urogenitalis entspricht. Um Missverständnisse zu vermeiden, muss ich bemerken, dass ich damit gar nicht behaupte, die Blasenmuskulatur entwickle sich aus dem Sinus urogenitalis. Wir wissen schon ziemlich genau, wo und wann die Entwickelung und Differenzierung dieser Muskulatur vor sich geht. Nach Keibel und Mall (22) tritt die erste Anlage der menschlichen Blasenmuskulatur beim 22,5 mm langen Embryo in Form einer longitudinalen Schichte auf, die vom Blasenpol zu den Uretermündungen zieht. Zwischen dieser Längsmuskulatur und dem Blasenepithel entwickelt sich später (26 mm langer Embryo) aus dem lockeren Mesenchymgewebe die zirkuläre Schichte. Auch diese erscheint zunächst in der oberen Blasenhälfte. Zuletzt (55 mm langer Embryo) tritt die dritte innere Schichte auf. Unter den Ureterenmündungen beginnt die Entwickelung der Muskulatur erst bei 30 mm Länge, und zwar in Form einer einfachen zirkulären Schichte, deren Fasern aber später in die Längsmuskulatur der Ureteren hineinwachsen können. Aus dieser Muskelschichte entwickelt sich der Sphincter vesicae int. Daraus ist ersichtlich, dass sich die Blasenmuskulatur aus zwei Anlagen, einer oberen, oberhalb der Ureteren gelegenen und einer unteren, unterhalb der Ureteren situierten entwickelt. Wenn ich also den Sinus urogenitalis als Ursprungsort der Muskelfasern angebe, so will ich damit nur so viel sagen, dass das Punctum fixum der ausgebildeten Blasenmuskulatur auf dem dem Sinus urogenitalis entsprechenden Gebiet gelegen ist.

Beim Manne entspringen die meisten Fasern von der Prostata, ein Teil aber vor dieser (M. pubovesicalis) und hinter dieser (M. rectovesicalis, deferentiovesicalis). Beim Weib entspringen sie vom Anfangsteil der Urethra, von der Wand der vorderen Scheidenwölbung, von dem vesicovaginalen Binde-

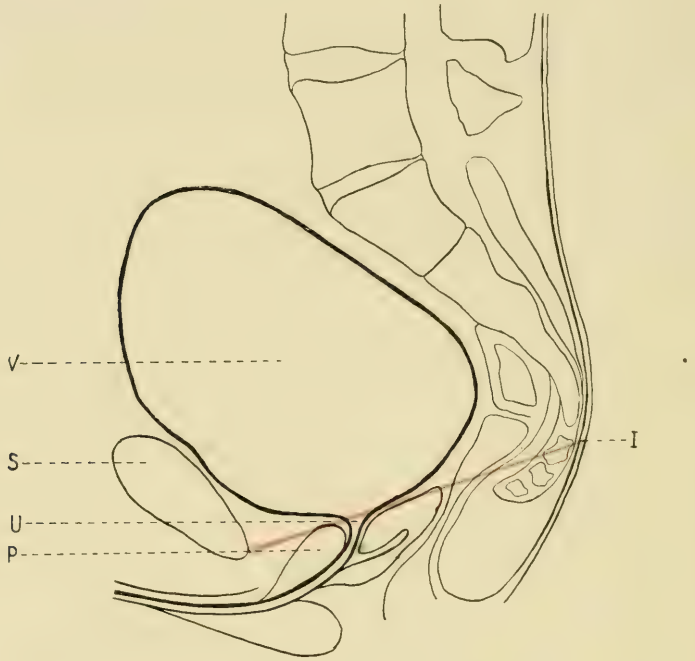

Fig. 2.

Schematische Darstellung der Ursprungsebene. (Mit Benutzung der Fig. 68. aus W. Waldeyers das Becken). V. = Blase, S. = Symphyse, U. = Anfangsteil der Urethra, P. = Prostata, I. Erster Steisswirbel. Die Ursprungsebene ist mit Rot markiert.

gewebe und vom Os pubis, resp. von den benachbarten Teilen der Fascia pelvis. Kurz: das Punctum fixum der Blasenmuskulatur liegt in einer Ebene, welche die Symphysis pubis, den Anfangsteil der Urethra und die ersten Steisswirbel verbindet (Textfig. 2).

In dieser Ursprungsebene unterscheiden wir drei konzentrische Ursprungslinien. Die innere liegt unmittelbar unter der Schleimhaut, konzentrisch dem Harnröhrenlumen; hier entspringen die Fasern des Stratum plexiforme. Die äussere Linie wird gebildet vorne von der Symphyse, dem Schambein, dem Arcus tendineus fasciae pelvis, der vorderen Fläche und Basis der Prostata, hinten von der hinteren Fläche der Prostata, den Vesiculae seminales, resp. den Ductus deferentes und von dem hier liegenden Abschnitt des Mastdarmes. Beim Weibe dienen statt der Vesiculae seminales die äussere Muskelschichte der Pars pelvina urethrae, die vordere Wand der Vagina und das vesicovaginale Bindegewebe zum Ursprunge dieser Linie. Es entspringen hier vorne: der M. pubovesicalis, die vorderen Stränge der äusseren Schichte (M. detrusor seu longitudinalis ant.), hinten: die hinteren Stränge der äusseren Schichte (M. detrusor seu longitudinalis post.) und der M. rectovesicalis und deferentiovesicalis. Zwischen der äusseren und inneren Ursprungslinie finden wir zu beiden Seiten je eine seitliche Ursprungslinie. Sie ist der äusseren Ursprunglinie näher gelegen als der inneren. Beim Mann werden diese seitlichen Ursprungslinien von den Seitenlappen der Prostata, beim Weib von den seitlichen Teilen der Fascia pelvis repräsentiert. Hier entspringen die sogenannten seitlichen Fasern der äusseren Schichte, die einerseits die Einmündungen der Ureteren umgeben, andererseits einen grossen Teil der zirkulären Schichte ausmachen (Fig. 3, 4, 5). Ich muss betonen, dass diese drei Ursprungslinien ganz schematische Begriffe sind. In der Wirklichkeit verhält sich die Sache so, dass in der Umgebung des Orificium urethrae ein zusammenhängendes Muskelnetz gelegen ist, dessen dichtere Teile wir als die Ursprungslinien der Blasenmuskulatur betrachten. Die Fasern der verschiedenen Ursprungslinien anastomosieren aber schon in der Ursprungsebene miteinander (Textfig. 3 und Fig. 4).

Im Beginn laufen sämtliche Muskelfasern in vertikaler Richtung zur Blasenwand, und zwar so, dass die Fasern der inneren Ursprungslinie dem Blasenlumen am nächsten, die der äusseren

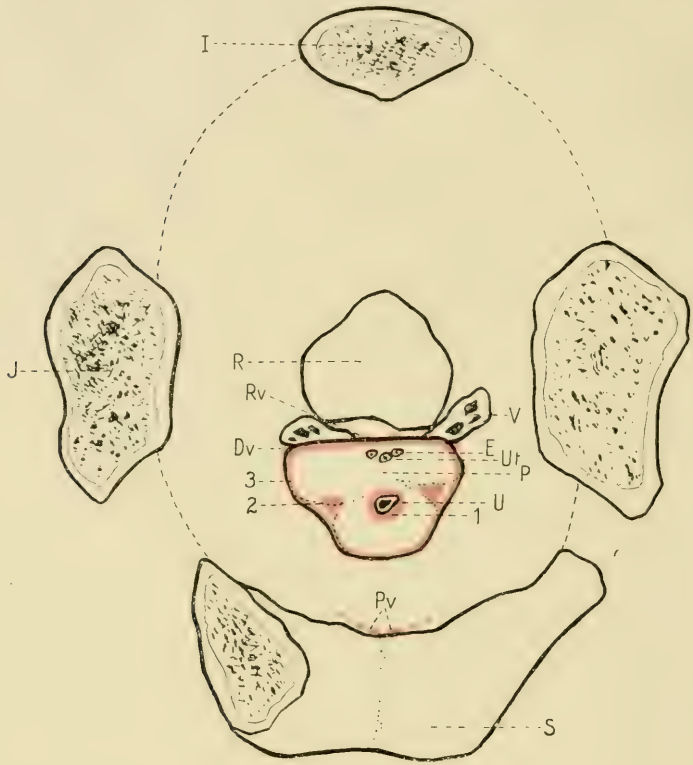

Fig. 3.

Schematische Darstellung der Ursprungslinien. I. = Erster Steisswirbel, J. Tuber ossis ischii, S. = Symphysis ossium pubis (von oben gesehen), R. = Rectum, V. = Vesiculae sem., P. = Prostata, E = Duct. ejaculatorius, Ut. = Utriculus prostaticus, Ur. = Urethra, 1 = innere-, 2 = seitliche-, 3 = äussere Ursprungslinie, Pv. = Ursprung der Mm. pubovesicales, Rv. = Ursprung der Mm. rectovesicales, Dv. = Mm. deferentiovesicales.

Ursprungslinie von diesem am peripherstеn liegen, und diejenigen der seitlichen Ursprungslinien zwischen diesen beiden verlaufend an der Bildung der Blasenmuskulatur beteiligt sind.

Die Schichtung der Blasenmuskulatur ist demnach die Folge ihres Ursprunges von drei Linien. Es wurde aber schon erwähnt, dass die Fasern der drei Ursprungslinien schon in der Ursprungsebene miteinander anastomosieren. Dies geschieht auch — und in noch höherem Grade — bei ihrem weiteren Verlauf in der Blasenwandung, wo sie sich zu einem dichten Muskelnetz verflechten, in dem die einzelnen Schichten nur künstlich und auch so nur sehr mangelhaft zu isolieren sind.

Bevor ich auf die Eigentümlichkeiten dieses Verflechtens eingehe, muss ich die Bedeutung der zu benützenden Benennungen präzisieren. Die Elemente der Blasenmuskulatur sind glatte Muskelzellen, die man bloss mikroskopisch unterscheiden kann. Neben- und hintereinander gereiht (sozusagen ineinander gekeilt) bilden sie die Muskelfasern im makroskopischen Sinne. Die Muskelzellen werden durch eine sehr feine, grösstenteils elastische Intercellularsubstanz zu diesen Muskelfasern verkittet. Letztere sind schon mit freiem Auge sichtbar und präparierbar. Sie vereinigen sich wieder zu Bündeln. Sie werden durch reichliches Bindegewebe zu makroskopisch gut sichtbaren und abgrenzbaren Bildungen vereinigt. Solche Bündel sind namentlich die stärkeren Muskeleinheiten des Stratum plexiforme sowie die sogenannten seitlichen Bündel der äusseren Schichte. Zuletzt bilden die Muskelbündel Muskelstränge. Diese sind eher flache und breite als dicke Muskeleinheiten. Sie werden von der übrigen Muskulatur durch reichliches Bindegewebe geschieden und sind deshalb die selbstständigsten und am leichtesten präparierbaren Einheiten. Solche Muskelstränge sind der vordere und hintere M. detrusor. Die erste Einheit der Muskulatur ist also die Muskelzelle, die zweite die Muskelfaser, die dritte der Muskelbündel und die vierte der Muskelstrang. Sobald sich nun die Muskelfasern von der Ursprungsebene auf die Blase ausbreiten, vereinigen sich die Muskelzellen zu Muskelfasern, die Fasern zu Bündeln und die

Bündel zu Muskelsträngen. Die Vereinigung ist hier im wahren Sinne des Wortes zu nehmen. Die von den mehr oder minder benachbarten Punkten entspringenden Muskelzellen neigen sich zueinander und bilden Muskelfasern, die sich in ihrem weiteren Verlauf in der Blasenwand zu Bündeln zusammenfügen. Die auf diese Weise zu höheren Muskeleinheiten vereinigten Gewebselemente verharren nicht bis zuletzt im Rahmen derselben Muskeleinheit. Nach einem kürzeren oder längeren Verlauf sehen wir die Stränge zu Bündeln, die Bündel zu Fasern und die Fasern zu Zellen sich auflösen, um sich entweder anderen Strängen, Bündeln oder Fasern anzuschliessen, oder mit den gleichartigen Elementen eine neue höhere Muskeleinheit zu bilden. Das Divergieren der Muskelzellen, Fasern und Bündel kann nach allen drei Richtungen, also nach oben, unten, nach aussen und innen, nach rechts und links erfolgen. Auf diese Weise können aus vertikalen Bündeln transversale, aus transversalen vertikale entstehen; so entspringen von den äusseren Schichten Fasern, die an der Bildung der inneren Schichten teilnehmen. Diesem Umstand können wir es zuschreiben, dass auch in den sogenannten longitudinalen Schichten eine grosse Anzahl transversaler Fasern anzutreffen ist. Diese Erscheinung können wir kurz so ausdrücken, dass die einzelnen Muskeleinheiten der verschiedenen Schichten miteinander in lebhaftem Faseraustausch stehen und sich dadurch zu einem einheitlichen, dichten Muskelnetz verflechten (Fig. 1).

Dieses Auflösen der Muskeleinheiten und das Divergieren ihrer Elemente zwecks Bildung neuer Muskeleinheiten, dieser fortwährende Faseraustausch ist meines Erachtens nicht nur für die Blasenmuskulatur, sondern überhaupt für die glatte Muskulatur äusserst charakteristisch. Daraus folgt, dass: während sich die quergestreifte Muskulatur (mit Ausnahme der Herzmuskulatur) in Einheiten ordnet, deren Elemente von ihrem Ursprung bis

Fig. 6.

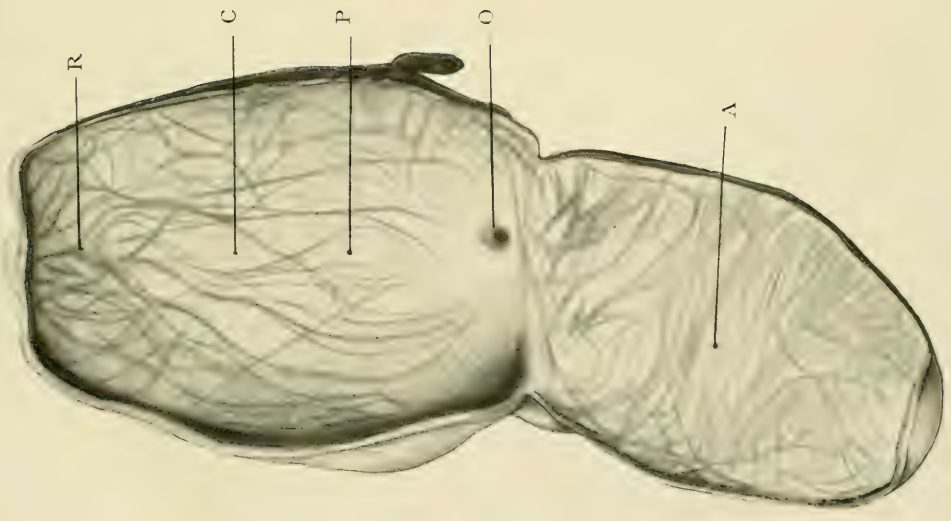

Fig. 5.

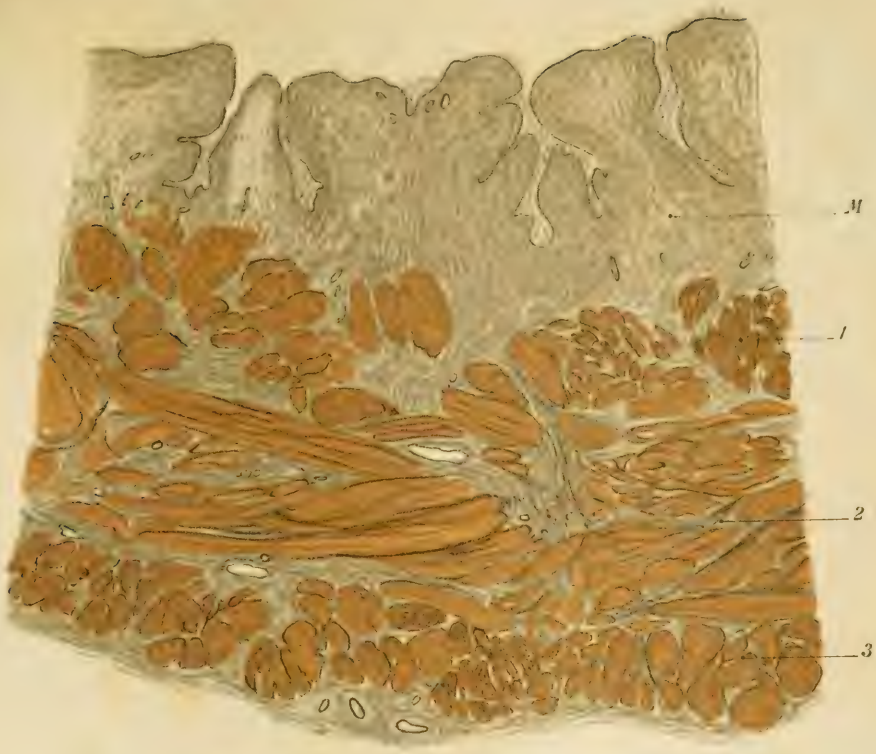

Fig. 7.

Fig. 8.

Verlag von J. F. Bergmann, Wiesbaden.

Königl. Universitätsdruckerei H. Stürtz A. G. Würzburg.

zur Insertion im Rahmen derselben Einheit verharren, dies bei den Fasern und Bündeln der glatten Muskel niemals der Fall ist. Dieses Charakteristikum der Anordnung der glatten Muskulatur, ihre Gesetzmässigkeit und Eigentümlichkeit gedenke ich in einem besonderen Aufsatz des Näheren zu beschreiben; hier will ich nur erwähnen, dass eben die Blasenmuskulatur ein sehr charakteristisches Beispiel dafür bietet. Ich habe hier die meisten frei präparierbaren Muskeleinheiten von ihrem Ursprung bis an ihre Insertion verfolgt, und konnte mich überzeugen, dass ein jedes Bündel mit einer Reihe von anderen in Faseraustausch steht, so dass die Fasern am oberen Ende eines vertikalen Bündels ganz wo anders entspringen, als die Fasern des unteren Endes. Demnach sind die in der Blasenmuskulatur sichtbaren Muskelbündel und Stränge keine selbständigen Bildungen, sondern nur verdickte Teile des Muskelnetzes, dessen Fasern eine mehr oder minder weite Strecke lang in einer Richtung ziehen. In dieser Beziehung zeigt die Blasenmuskulatur viel Ähnlichkeit mit derjenigen des Herzens, und ihre Bündel können mit den Trabeculae carneae cordis in Parallele gestellt werden.

Untersuchen wir nun, wie das so gewonnene Bild mit den bisherigen Beschreibungen in Zusammenklang gebracht werden kann und betrachten wir die Rolle, welche die einzelnen Schichten, sowie die Bündel und Stränge derselben in der Bildung des Muskelnetzes spielen.

Ich habe bereits erwähnt, dass die Verdichtung des Muskelnetzes zu einer äusseren, mittleren und inneren Schichte die Folge eines Ursprunges in drei Linien ist. Auch habe ich schon vorhin erörtert, dass die einzelnen Schichten reichlich miteinander anastomosieren, sich untereinander verflechten. Er erübrigt mir noch zu bestimmen, wo und in welchem Masse die einzelnen Bündel an dieser Verfilzung teilnehmen.

In der äusseren Schichte finden wir drei für dieselbe

charakteristische, selbständigere Stränge, beziehungsweise ein Bündelsystem: die sogenannten vorderen und hinteren Detrusorstränge (mit denen auch die Fasern der Mm. pubovesicalis, rectovesicalis und deferentiovesicalis zusammenschmelzen), ferner das System der seitlichen oder schiefen Bündel. 1. Die Detrusorbündel sind — wie das die meisten Beschreibungen erwähnen — nur bis zum Äquator der Blase einheitlich, von da ab, oft sogar schon viel weiter unten, verbreiten sich ihre Fasern fächerförmig über der Spitze und den Seiten der Blase. Die mittleren Fasern der Stränge laufen in der ursprünglichen vertikalen Richtung gegen den Blasenpol, während die seitlichen Fasern mehr und mehr abbiegen, um miteinander und den Fasern der Gegenseite ein Netzwerk zu bilden. Zuletzt erreichen nur noch einige dünne Muskelbündel den eigentlichen Endpunkt, den Urachus. Die seitlichen Fasern der Detrusorstränge ziehen in ausgesprochenen Bogen zu der Seitenfläche und der gegenüberliegenden vorderen oder hinteren Fläche der Blase. Ein Teil bleibt trotz des Abbiegens auf derselben Fläche und in derselben vertikalen Richtung. Diese Fasern decken die vom Detrusor rechts und links gelegenen Gebiete, um sich am Blasenpol in ein den Urachus umgebendes Muskelnetz zu vereinigen. Ein anderer Teil der Fasern nimmt aber bald eine transversale Richtung an, schlägt sich zu den tieferen Schichten und nimmt an der Bildung der zirkulären Bündel der mittleren Schichte teil. Besonders charakteristisch sind die am Äquator der Blase von den Detrusoren sich abzweigenden transversalen Fasern. Sie bilden hier kräftige dicke Bündel, welche die seitliche Blasenwand überbrücken, um unter dem Detrusor der entgegengesetzten Seite einen ansehnlichen Teil der zirkulären Schichte zu bilden. Ich bezeichnete sie als Brückenbündel. 2. Die seitlichen Bündel decken die zwischen dem vorderen und hinteren Detrusor freibleibende Fläche, das heisst die seitlichen Wände des Blasengrundes und die Umgebung der Ureteren-

mündungen. Diese schief oder bogenförmig über die vordere, beziehungsweise hintere Wand verlaufenden Fasern nehmen teils eine vertikale, teils eine transversale Richtung an. Die vertikalen Fasern reichen bis zum Äquator, also bis zu jener Stelle der Blase, von welcher die Brückenbündel abzweigen. Hier setzen sie sich, unter den Detrusoren bogenförmig abbiegend, in die zirkuläre Schichte fort. Die transversalen Bündel bilden schon am Blasengrund unter den Ureterenmündungen eine zirkuläre Schichte, indem sie sich unter die Detrusoren schieben und sich mit den gleichartig verlaufenden Fasern der Gegenseite vereinigen. Selbstverständlich gehen die vertikal und transversal verlaufenden Fasern auch untereinander Anastomosen ein und bedecken dabei die seitliche Wand des Blasengrundes mit einem Muskelnetz (Fig. 2, 3 u. 4). Die Bündel der äusseren Schichte sind also nur in der Mitte der vorderen und hinteren Fläche selbständiger, am Pol und an der Basis bilden sie ein Netzwerk, das mit den tieferen Muskelschichten zusammenhängt.

Einstweilen wollen wir von der mittleren zirkulären Schichte absehen und unsere Aufmerksamkeit der inneren retikulären Schichte zuwenden. Obwohl die bisherigen Beschreibungen es betonen, dass diese Schichte aus Bündeln zerstreuter Muskelstränge besteht, und obwohl Sappey und Delbet auch den Verlauf der einzelnen Muskelbündel beschreiben, kann ich doch nicht die bisherigen Daten für ganz hinreichend betrachten. Zunächst halte ich es für zweckmässiger, den Ursprung der Bündel an der Basis statt am Pol der Blase anzunehmen. Die in der inneren Ursprungslinie der gemeinsamen Ursprungsebene entspringenden Fasern durchdringen nämlich den Sphincter vesicae, laufen weiter oben entsprechend der Basis der Blase seitwärts vom Trigonum, und gelangen auf diesem Wege zur Innenfläche der Blase, wo sie sich zu dickeren Bündeln vereinigen. Diese Bündel sind hauptsächlich an der

hinteren Blasenwand entwickelt und sind typisch. Hier gleichen sie reich verzweigten Bäumen, deren Äste sich in vertikaler und transversaler Richtung ausbreiten. Die konstantesten und verzweigtesten Muskelbündel finden wir in der Umgebung der Ureterenöffnungen, also neben den zwei oberen Winkeln des Trigonums. Diesen habe ich den Namen Fasciculi ramificati gegeben. Sie teilen sich in transversale, schiefe und vertikale Fasern. Die transversalen Zweige gehen zum Teil zur vorderen, zum Teil zur hinteren Fläche und tragen zur Bildung der zirkulären Schichte bei. Besonders entwickelt sind diese Fasern an der hinteren Fläche, gleich am oberen Rande des Trigonums und wir können sagen, dass ein grosser Teil der zirkulären Schichte hier von diesen Bündeln gebildet wird. Die schiefen Zweige neigen sich gegen die Mitte der hinteren Fläche und bilden im Verein mit denen der entgegengesetzten Seite 1—2 vertikale Bündel. Die vertikalen Zweige laufen an der Seitenwand zum Blasenpol, wo sie mit den centralen Bündeln ein dichtes Netz bilden.

Während die hintere Wand des Strutum plexiforme — auf den ersten Blick wenigstens — vorwiegend aus vertikalen Fasern besteht, verlaufen die Fasern der vorderen Fläche hauptsächlich in transversaler und schiefer Richtung, so dass in der Mitte der vorderen Fläche die retikuläre und zirkuläre Schichte nicht zu unterscheiden ist. Auch hier zweigen vertikale Fasern von den transversalen Muskelbündeln nach aufwärts und abwärts, sie bilden aber keine bedeutenderen Bündel, und nur an den seitlichen Teilen der vorderen Fläche und an ihrem oberen Drittel werden sie etwas mehr in die Augen springend (Fig. 5 und 6).

Der Faseraustausch ist in dieser Schichte noch viel reichlicher als in der äusseren Schichte. Es ist kein einziges Bündel, das nicht von einem anderen Faser empfangen oder an ein anderes Bündel solche abgeben würde.

Vertikale Bündel verbinden sich mit transversalen, transversale geben vertikale Zweige ab; von rechts und links, oben und unten, vorne und hinten kommen Fasern, die sich untereinander zu neuen Bündeln vereinigen und nach kürzerem oder längerem Verlauf wieder in Einzelfasern auflösen. Auch die Bündel des Stratum plexiforme sind also keine selbständigen Gebilde, sondern nur die stellenweise hervortretenden stärkeren Teile eines dichten, zusammenhängenden Muskelnetzes.

Wenn wir nun eine mittlere zirkuläre Schicht suchen, so kommen wir zu dem Resultat, dass die Blase eine solche selbständige Schichte nicht besitzt. Das, was mit diesem Namen bezeichnet wird, ist nichts anderes als ein zwischen der äusseren und inneren Schichte gelegenes Flechtwerk transversaler Fasern verschiedenen Ursprungs. Ein Teil der zirkulären Schichte stammt von den seitlichen oder schiefen Fasern ab (s. oben). Besonders im unteren Teil der Blase, in der Umgebung des Blasengrundes wird der Hauptteil der zirkulären Schichte von den transversalen Abzweigungen dieser schiefen Bündel gebildet. Ferner kommen ihr von vorne und hinten die transversal verlaufenden Fasern der Fasciculi ramificati zu gute. Um den Äquator der Blase, ferner unmittelbar ober- und unterhalb desselben, wird die zirkuläre Schichte von den aus den Detrusoren abzweigenden und tiefer dringenden Fasern gebildet. Besonders wichtig sind hier im Aufbau der zirkulären Schichte die Brückenbündel, welche hinter die Detrusoren der entgegengesetzten Seite dringen. Neben diesen Bündeln sind auch die transversalen Fasern des Stratum plexiforme in der oberen Blasenhälfte an der Bildung der zirkulären Schichte beteiligt. Allenthalben, besonders aber an der vorderen Wand, ordnen sich die vom Stratum plexiforme entspringenden und etwas nach auswärts neigenden Fasern in zirkuläre Bündel, so dass, wie schon erwähnt, an der vorderen Wand die zirkuläre Schichte grösstenteils von den Fasern des Stratum plexiforme gebildet

wird (Fig. 6). Am Blasenpol gibt es keine zirkulär zu nennende Schichte. Wir finden hier ein von den äusseren Fasern gebildetes äusseres apicales Netz (Rete externum apicis) und ein vom Stratum plexiforme gebildetes inneres apicales Netz (Rete internum apicis), welche mittels kurzer, schiefer oder transversaler Fasern miteinander anastomosieren, ohne dass zwischen ihnen eine zirkuläre Schichte entstehen würde.

Die zirkuläre Schichte bildet also nach meiner Auffassung ein Verbindungsnetz zwischen äusserer und innerer Schichte. Hier werden die nach innen oder nach aussen bogenförmig abzweigenden Fasern zu zirkulären Bündeln, welche auch untereinander anastomosierend, sich zu einem Netze verflechten.

Hiermit glaube ich den einheitlichen Charakter des Muskelnetzes der Blase klargelegt und die Eigentümlichkeiten seines Aufbaues gekennzeichnet zu haben. Wir sahen, dass sich die Bündel des Netzes in drei Ebenen verflechten: die Fasern der äusseren Ursprungslinie vereinigen sich in der äusseren, die der inneren Ursprungslinie in der inneren Ebene, in der mittleren Ebene aber ordnen sich die die äussere und innere Schichte verbindenden Fasern zur zirkulären Schichte. Am Blasenpol bilden die Fasern ein dichtes Netzwerk.

Die Art der Anordnung der Blasenmuskulatur wird uns noch verständlicher, wenn wir Querschnitte vergleichen, die von verschiedenen Stellen der Blase genommen sind. Die Mangelhaftigkeit der bisherigen Auffassung, welche eine äussere longitudinale, eine mittlere zirkuläre und eine innere retikuläre Schichte annimmt, wird am auffälligsten durch die mikroskopischen Bilder dargetan, deren grosser Teil weder drei Schichten, noch einen Faserverlauf aufweist, der den bisherigen Beschreibungen entsprechen würde. Die Erklärung dieser der bisherigen Auffassung widersprechenden Beobachtung finden wir leicht, wenn wir uns die makroskopische Anordnung der Bündel vor Augen halten. Sobald wir wissen, dass sich die Muskeln nicht in Schichten abgrenzen, sondern ein einheitliches Muskelnetz

bilden, dessen Bestandteile ihren Ursprungslinien entsprechend in zwei beziehungsweise drei Ebenen anastomosieren, verstehen wir einerseits, dass die Querschnitte wohl eine der Schleimhaut nähere und eine von ihr entferntere dichtere Schichte zeigen, andererseits aber, dass zwischen diesen beiden keine scharfe bindegewebige Grenze bestehen kann. Ebenso ist es nach dem bisher Geschilderten klar, dass wir in der sogenannten äusseren und inneren Längsschichte ebenso transversal und schief verlaufende Fasern, als vertikale antreffen werden, während die zirkuläre Schichte zum grossen Teil nicht aus zirkulären, sondern aus schräg von aussen nach innen verlaufenden Fasern bestehen wird.

Die der allgemeinen Auffassung entsprechenden drei Schichten sind nur in der Mitte der hinteren Blasenwand auffindbar. Hier können wir, der Natur der makroskopischen Verhältnisse entsprechend, eine selbständigere äussere Längsschichte, eine von den seitlichen Bündeln gebildete mittlere zirkuläre Schichte und eine von den vertikalen Bündeln des Stratum plexiforme gebildete innere Längsschichte unterscheiden (Fig. 3 und 7). Schon in der Mitte der vorderen Wand ist die Gruppierung der Muskulatur etwas abweichend. Hier finden wir fast keine innere longitudinale Schichte, die Muskelwand besteht lediglich aus der äusseren longitudinalen und der mittleren zirkulären Schichte. Warum dem so ist, sehen wir an den Abbildungen der makroskopischen Präparate (Fig. 2, 5 u. 8). Dieselben zeigen uns nämlich, dass die äussere Längsschichte von den vorderen Detrusorbündeln, die zirkuläre Schichte aber sowohl von den seitlichen Muskelbündeln als von den vorderen transversalen Bündeln des Stratum plexiforme gebildet wird, eine innere Längsschichte also gar nicht vorhanden sein kann. Einen wesentlichen Unterschied finden wir ferner zwischen den seitlichen Wandpartien und den Bildern der vorderen sowie der hinteren Wand. Ebenso bieten die Seitenwände der Blase ein verschiedenes mikroskopisches Bild, je nachdem

der Querschnitt einer Stelle näher der Basis oder dem Äquator entstammt. An den basalen Teilen der Seitenwand finden wir, entsprechend den makroskopischen Verhältnissen, keine äussere Längsschichte; die Muskulatur besteht hauptsächlich aus schrägen, von aussen nach innen verlaufenden Fasern (seitliche Bündel) und einigen inneren Längsbündeln (seitliche Bündel des Stratum plexiforme) (Fig. 9). Die dem Äquator oder den seitlichen Partien des Blasenpoles angehörenden Muskelquerschnitte dagegen zeigen eine äussere zirkuläre und eine innere longitudinale Schichte. Die zirkuläre Schichte wird von den Brückenbündeln der Detrusoren, die innere longitudinale Schichte teils von den seitlichen vertikal verlaufenden Detrusorfasern, teils von den vertikalen Fasern des Stratum plexiforme gebildet (Fig. 10). Das mikroskopische Bild der Muskulatur am Blasenpol deckt sich vollkommen mit demjenigen, welches wir uns nach ihrer makroskopischen Untersuchung vorstellen können. Hier kann von einem schichtweisen Verlauf der Fasern keine Rede sein. Die ganze Muskulatur – welche nebenbei bemerkt hier schwächer entwickelt erscheint als an anderen Partien – besteht aus mehr oder minder zerstreuten, untereinander anastomosierenden Muskelbündeln. Ein Teil der Bündel ist quer, der andere längs, wieder ein anderer schräg getroffen, so dass wir annehmen können, der Querschnitt habe ein nach den drei Richtungen sich erstreckendes dichtes und unregelmässiges Netzwerk von Muskelfasern durchsetzt (Fig. 11)[1]).

[1]) Diese verschiedenen mikroskopischen Bilder und Typen der Blasenmuskulatur sind so beständig, dass sie, abgesehen von einigen ab und zu auftretenden sehr geringfügigen Variationen, bei Mann und Weib, Erwachsenen und Kindern, ja sogar älteren Föten, stets in gleicher Weise vorhanden sind. Gerade bei Neugeborenen oder bis 7—8 Monate alten Föten finden wir diese Querschnittstypen am regelmässigsten. Im Gegensatz zu den bisherigen Beschreibungen (Keibel-Mall) fand ich, dass in den jüngeren embryonalen Stadien, bis zum Ende des 5. Monats, kaum von verschiedenen Schichten der Blasenmuskulatur gesprochen werden kann. In der vorderen und hinteren Wand der Blase liegt um diese Zeit ein unregelmässiges, noch nicht völlig zusammenhängendes Muskelzellennetz, in den seitlichen Wandpartien bilden wieder die schrägen und transversalen Muskelzellen eine dünne Schichte.

In meinen bisherigen Untersuchungen habe ich mich bloss mit der Muskulatur der Blasenwand beschäftigt. Es erübrigt noch festzustellen, in welchem Verhältnis der andere wichtige Bestandteil der Blasenmuskulatur, nämlich der Sphincter vesicae zu diesem Muskelnetz steht (Fig. 12, 13).

Der Sphincter vesicae (M. trigonalis und M. lissosphincter urethrae, Kalischer, Waldeyer) ist in bezug auf Ursprung, Innervation, Funktion, selbst bezüglich seiner Entwickelung, ein von der übrigen Blasenmuskulatur abweichender und bis zu einem gewissen Grade selbständiger Muskel.

Meine diesbezüglichen Untersuchungen stimmen mit den Beschreibungen der meisten Autoren (Sappey, Kalischer, Waldeyer, Delbet, E. Zuckerkandl) überein und widersprechen Disses Meinung, nach welcher der Sphincter zur submukösen Muskulatur der Blase gehöre. Meine Präparate beweisen, dass die überwiegende Mehrzahl der Sphincterfasern von der Längsmuskulatur der Ureteren stammt, von da erstrecken sie sich auf das Trigonum, unmittelbar in die Tunica propria der Schleimhaut, wo sie den mit der Schleimhaut innig zusammenhängenden M. trigonalis und dessen oberen verdickten Rand, den M. interureteric us bilden. Die Fasern des M. trigonalis begeben sich in einem schräg nach unten und vorne ziehenden Bogen unter das Orificum und bilden, nach Durchflechtung der Bündel des Stratum circulare et plexiforme, unterhalb desselben einen geschlossenen dichten Ring (Textfig. 1). Auf dem Querschnitt zeigt dieser Muskel in der Tunica propria der Schleimhaut eine feine, aus dichten, parallel verlaufenden Muskelfasern bestehende Schichte, welche sich scharf von den dicken Bündeln der ausserhalb gelegenen Blasenwandmuskulatur unterscheidet (Fig. 12). In Übereinstimmung mit Kalischer und Waldeyer konnte auch ich feststellen, dass zwischen den Sphincterfasern des Trigonums und den Fasern

der Blasenmuskulatur nur selten eine Anastomose stattfindet. Am ehesten gehen noch die Fasernbündel des Stratum plexiforme mit dem Sphincter Anastomosen ein, während ich, im Gegensatz zu Sappey und Delbet, keine Anastomosen zwischen Sphincter und Ringfasernschichte zustande kommen sah.

Während im Trigonum die Sphincterfasern mit denen der Blasenmuskulatur nur wenige Anastomosen bilden, verweben sie sich in der Umgebung des Orificiums und unter demselben vielfach mit der Blasenmuskulatur. Diese Verfilzung kommt so zustande, dass die Muskelfasern der Blasenwand in ihrem Verlaufe von der Pars prostatica urethrae zur Blasenwand naturgemäss den Sphincterring passieren müssen, und zwar so, dass ein Teil der Fasern den Sphincter innen kreuzt, ein anderer Teil hinter dessen äusserer Oberfläche zieht, der grösste Teil aber die Substanz des Sphincters durchdringt. Interessant sind die mikroskopischen Querschnittsbilder dieser Verfilzung in der Gegend der Pars prostatica urethra, wo sich in vier, fünf und mehr Schichten zirkuläre Bündel abwechselnd mit Schichten von longitudinalen Bündeln kreuzen. Die longitudinalen Bündel anastomosieren aber auch vielfach mit den zirkulären. Es findet also nicht bloss eine Verwebung, sondern auch ein Faseraustausch zwischen der Muskulatur der Blasenwand und dem Lissosphincter statt (Fig. 13).

Wenn wir das Bisherige zusammenfassen, so erkannten wir die Blasenmuskulatur als ein zusammenhängendes Netz, welches in der Gegend des Trigonums – infolge der Einmündung der Ureteren – mit der Sphinctermuskulatur zusammenhängt. An der Blasenmuskulatur können wir also zwei Hauptbestandteile unterscheiden, das Muskelnetz der Blasenwand und den Sphincter vesicae, der seinerseits wieder in den M. trigonalis und den Lissosphincter urethrae zerfällt. Die beiden muskulösen Bestandteile anastomosieren schon am Trigonum unter-

einander, besonders eng ist aber der Zusammenhang in der Gegend der Pars prostatica urethrae.

Welche Funktion können wir demnach der so gruppierten Muskulatur zuschreiben? Eine ausführliche Besprechung dieser Frage würde mich zu sehr von meinem eigentlichen Gebiet ablenken, immerhin möchte ich aber kurz auf diejenigen Funktionen aufmerksam machen, die schon aus den morphologischen Verhältnissen ohne weiteres folgen.

Zweifellos spielt die Blasenmuskulatur bei der Urinentleerung eine gewisse aktive Rolle, indem sie durch ihre Kontraktionen einerseits den Blasenpol seinem Punctum fixum, der Urethra, nahebringt, andererseits durch die zirkulären Bündel des Blasenlumen verengert. Die Tatsache, dass diese Funktion durch ein einheitliches Muskelnetz ausgeübt wird, beweist, dass die Verengerung des Blasenlumens der Länge und der Quere nach gleichzeitig erfolgen muss. Die Kontraktion der vertikalen Fasern zieht auch die Verkürzung der von ihr abzweigenden zirkulären Fasern nach sich. Die Folge dieser nach zwei Richtungen gleichzeitig erfolgenden Kontraktion ist, dass die Blase gleichzeitig in allen Durchmessern verengt, konzentrisch zusammengepresst wird. Die Entleerung des Blaseninhaltes dürfte aber bei der Miktion kaum eine bedeutendere Muskelarbeit beanspruchen, zumal wir auch an anatomischen Präparaten die Beobachtung machen können, dass der Inhalt einer mit Flüssigkeit gefüllten Blase nach dem Eröffnen des Orificiums auch ohne irgend eine aktive Hilfe der Muskulatur zum grössten Teil ausfliesst. Die Bedeutung der Detrusorfunktion liegt also meiner Ansicht nach hauptsächlich darin, dass diese einerseits die Harnentleerung beschleunigt, andererseits die Entleerung auch kleinerer Mengen Urins ermöglicht, deren Druck zu klein ist, um die Flüssigkeit aus der Blase auszutreiben. Wir dürfen auch nicht vergessen, dass der Urin an den unter dem Niveau des Orificiums gelegenen Stellen, also

hinter und neben dem Trigonum, stagnieren könnte, wenn er nicht von da durch die aktive Kontraktion der Muskulatur ausgetrieben würde.

Man schreibt der Blasenmuskulatur auch bei der Eröffnung des Sphincters eine Rolle zu. Wir haben gesehen, dass die vertikalen Bündel des Muskelnetzes, die vor dem Sphincter und zwischen dessen Fasern verlaufen, mit ihm in reichlichem Faseraustausch stehen. Sie können also den Sphincter zum Teil, kraft dieser Anastomosen, oder auch wie Sappey annimmt, durch den auf ihn ausgeübten seitlichen Druck dilatieren[1]).

Die Bedeutung all dieser Funktionen der Blasenmuskulatur scheint mir aber bei weitem nicht so gross, als dass sie mit der mächtigen Entwickelung der Muskulatur in richtigem Verhältnis stünde. Die Rolle des Detrusors bei der Harnentleerung bedarf keines so kräftigen Muskelnetzes und die dilatatorische Funktion kann ein solches noch weniger beanspruchen. Es ist auch nicht wahrscheinlich, dass die Anastomosen oder der Seitendruck der vertikalen Bündel ausreichen würden, um den starken Tonus des Sphincter zu überwinden und ihn zu dilatieren. Es ist viel wahrscheinlicher, dass die Eröffnung des Orificiums ausschliesslich eine Folge der spontanen Erschlaffung des Sphincters ist, während den Anastomosen und dem seitlichen Druck der vertikalen Bündel nur die Rolle zufällt, den erschlafften Sphincterring für die Dauer der Miktion offen zu halten.

Meiner Ansicht nach besteht die Bedeutung der Blasenmuskulatur in erster Linie darin, die einem grossen Innendruck ausgesetzte Blasenwand mit einem kontraktilen Gerüst zu um-

[1]) Die Funktion des Sphincter vesicae ist so leichtverständlich und auf Grund der bisherigen Untersuchungen so bekannt, dass ich es für überflüssig halte, sie besonders zu besprechen, zumal ich den bisherigen Beobachtungen nichts Neues beizufügen in der Lage bin.

spannen. Die Blasenmuskulatur hat also in erster Reihe eine statische Bedeutung, indem sie zwischen dem inneren Druck und der Dehnung der Blasenwand ein Gleichgewicht aufrecht erhält. Die Hauptfunktion der Muskulatur fällt nicht in die Periode der Entleerung der Blase, sondern in die der Blasenfüllung. Sie entfaltet gegenüber dem Druck des beständig zunehmenden Urins einen beständigen Tonus, welcher nur Schritt für Schritt der Steigerung des inneren Druckes nachgibt, wodurch eine gleichmässige Ausdehnung der Blase ermöglicht wird. Die statische Funktion der Muskulatur bewirkt es hauptsächlich, dass sich die Blase überhaupt füllt. Bedenken wir nur, was die Folge wäre, wenn die Blase bloss aus Schleimhaut und Bindegewebe bestünde. Der in die Blase gelangende Harn würde sich dem Gesetz der Schwere folgend an den tiefsten Punkten der Blase ansammeln, und sobald die Schwere der stets zunehmenden Flüssigkeit den Widerstand des Bindegewebes überwunden hat, die Basis in tiefe Taschen ausstülpen. So würde der Urin nicht gegen den Blasenpol steigen, sondern sich in den unter dem Niveau des Orificiums gelegenen und immer tiefer herabsinkenden Taschen ansammeln, wobei die Harnentleerung und der ganze Mechanismus der Blase unmöglich wäre. Dank der Gegenwart des Muskelnetzes aber wird durch dessen Tonus auch an der Basis ein Gleichgewicht gegenüber der auf ihr lastenden Flüssigkeitssäule aufrechterhalten. Die Basis bleibt demzufolge stets in ungefähr gleichem Niveau, wodurch das Aufsteigen der Flüssigkeitssäule gegen den Blasenpol ermöglicht wird.

Diese theoretischen Betrachtungen werden auch durch die Erfahrung bestätigt. Es ist bekannt, dass an Stellen, wo die Muskulatur mangelhaft ausgebildet ist, sich bruchartige Ausbuchtungen, sogenannte Recesse, bilden können. Ich selbst habe an meinem Untersuchungsmaterial oft genug solche Ausbuchtungen gefunden und konnte in jedem solchen Falle fest-

stellen, dass an der Stelle der Ausbuchtung die Muskulatur teils infolge mangelhafter Entwickelung, teils durch Atrophie vollständig gefehlt hat.

Der statische Charakter der Muskulatur wird uns nicht bloss auf spekulativem Wege und durch pathologische Veränderungen offenbar, sondern wird uns auch schon aus der Art und Weise der Anordnung des Muskelnetzes nahegelegt.

Bei aufmerksamer Untersuchung muss es uns nämlich auffallen, dass sich in der Lage und Verzweigung der charakteristischeren Bündel des Muskelwerkes eine gewisse regelmässig wiederkehrende Symmetrie kundgibt. Es ist dies schon von Pettigrew (23) beobachtet, zuerst aber hauptsächlich von Griffiths betont worden. Diese Symmetrie besteht darin, dass die Muskelbündel an den einander gegenüber liegenden Flächen, in bezug auf Ursprung, Verlauf und Verzweigung übereinstimmen. Im Muskelnetz gibt es ständige Bündel, welche mit kleineren Variationen in jeder Blase auffindbar sind, neben individuellen Bündeln, die bloss gelegentlich vorkommen. Ständige Bündel sind: die Detrusorbündel, die Brückenbündel, die schrägen Bündel der äusseren Schichte, und in dem Stratum plexiforme die Fasciculi ramificati. Diese sind immer symmetrisch (Fig. 2, 3, 5, 6).

Wenn wir nun die Lage und Verbindung dieser ständigen Bündel untersuchen, so finden wir, dass sie im Muskelnetz eine Architektur erkennen lassen, welche die ovoide Oberfläche der Blasenwand den Hauptrichtungen des Innendruckes gegenüber resistent zu machen geeignet scheint. Der graphischen Statik gemäss ordnen sich die ständigen Bündel des Muskelnetzes entsprechend den Haupttrajektorien eines Spannungsellipsoids an. Ebenso wie in der Spongiosa der Knochen die Knochenbalken Druck- und Zugstrajektorien bilden, sind auch die Bündel der Blasen-

muskulatur als Trajektorien nach statischen Prinzipien angeordnet.

Ich kann mich hier nicht mit der statischen Rolle eines jeden Bündels befassen, möchte aber doch auf zwei Momente hinweisen, in welchen sich der trajektorielle Charakter der Muskelbündel und ihrer Architektur kundgibt:

Das erste Moment ist der Umstand, dass die Bündel in der Richtung des grössten Spannungsmeridians, d. h. an den Stellen, welche sich während der Blasenfüllung am stärksten vorwölben, am kräftigsten entwickelt sind. In sagittaler Richtung fallen die stärksten Detrusorbündel gerade auf die Stelle der stärksten Vorwölbung, in der Querrichtung trifft dasselbe zu für die Brückenbündel und die den schrägen Bündeln entstammenden stärksten zirkulären Bündel. Frontal entsprechen das Brückenbündel und die Fasciculi ramificati der Ebene der grössten Vorwölbung (Fig. 2, 3, 5, 6).

Das zweite Moment ist, dass die Anordnung der typischen Muskelbündel eine derartige ist, dass sie durch ihre Kontraktion auf den von innen auf sie wirkenden Druck gerade den besten Widerstand ausüben können. Der Innendruck wirkt in radialer Richtung auf jeden Punkt der elliptischen Oberfläche, dieser Druck kann aber doch in zwei Komponenten aufgelöst werden: auf den Druck in vertikaler Richtung auf den Blasenpol und die Basis, und senkrecht darauf auf den Druck auf die vordere, hintere und seitliche Blasenwand. Ich glaube, es bedarf keiner näheren Begründung, dass der Tonus der transversalen, beziehungsweise zirkulären Bündel gegen den Seitendruck einen entsprechenden Widerstand leistet, und ebenso dass die dichte Muskulatur des Trigonums dem vertikalen Druck gegenüber den wirksamsten Gegendruck repräsentiert. Einer näheren Erklärung bedarf aber die statische Funktion des am Blasenpol befindlichen Muskelnetzes. Hier haben wir die Stelle, an welcher sich der Charakter des Muskelnetzes als eines kontraktilen

trajektoriellen Systems am schönsten kundgibt. Wir haben gesehen, dass der Blasenpol (richtiger das Blasengewölbe) von zwei miteinander eng zusammenhängenden Muskelnetzen, dem Rete externum und internum bedeckt ist. Beide Netzwerke sind die Fortsetzungen weiter unten gelegener vertikaler Bündel (s. oben). Wenn sich diese vertikalen Bündel und Stränge an der vorderen, seitlichen und hinteren Fläche der Blase kontrahieren, wird das ganze apicale Netz gespannt, nach unten gezogen und so am wirksamsten ein dem vertikalen Innendruck entgegengesetzter Druck ausgeübt.

Ich will nicht weiter auf die Architektur des Muskelnetzes eingehen und erwähne nur nebenbei, dass auch die schrägen Bündel der seitlichen Blasenwände durch ihre gesetzmässige Anordnung eine ähnliche Deutung zulassen. Ich glaube schon auf Grund des Bisherigen die Aufmerksamkeit auf diese bisher unbeachtete Eigenschaft der Blasenmuskulatur gelenkt zu haben, nämlich, dass die Muskelbündel ein trajektorielles System bilden.

Wir verdanken Roux (24) den an vielen Stellen geführten Nachweis, dass die Natur bei den Organen die Materie in der Richtung der stärksten Funktion in zweckmässiger morphologischer Anordnung zwar, aber doch mit grösster Sparsamkeit anwendet, d. h. so, dass der Organismus mittels eines Minimums an Materie ein Maximum an Leistung entwickeln kann. Diese der Natur der Funktion „bis ins Feine" angepassten Strukturen nennt Roux funktionelle Strukturen, während Triepel (25), die mechanische Gesetzmässigkeit stärker hervorhebend, dieselben trajektorielle Systeme nennt. Ein neueres Beispiel einer solchen funktionellen Struktur oder eines trajektoriellen Systems glaube ich in der Blasenmuskulatur nachgewiesen zu haben.

Fig. 9.

Fig. 10.

Verlag von J. F. Bergmann, Wiesbaden.

Königl. Universitätsdruckerei H. Stürtz A. G. Würzburg.

Fig. 11.

Fig. 12.

Verlag von J. F. Bergmann, Wiesbaden.

Königl. Universitätsdruckerei H. Stürtz A. G. Würzburg

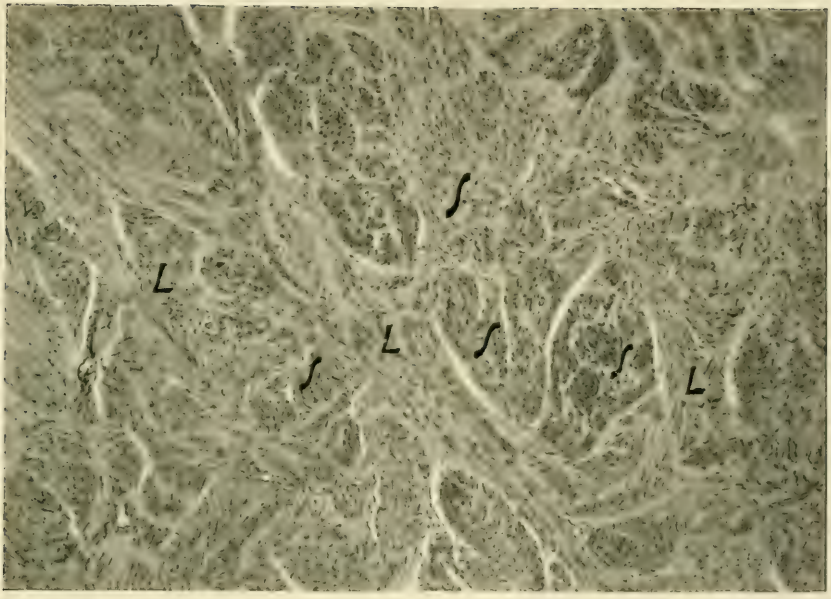

Fig. 13.

Zusammenfassung.

1. Die Blasenmuskulatur besteht aus einem zusammenhängenden Muskelnetz. Ihre zwei Bestandteile sind das Muskelnetz der Blasenwand und der Sphincter vesicae internus.

2. Das Muskelnetz der Blasenwand geht aus der Verflechtung von Muskelfasern hervor, welche von drei unter dem Orificium gelegenen Ursprungslinien entspringen.

3. Die Verflechtung erfolgt in drei Ebenen: einer äusseren, mittleren und inneren.

4. Dieser Faseraustausch ist die chrakteristischste Eigenschaft der Muskelgruppierung der Blase und der glatten Muskulatur überhaupt. Die Muskeleinheiten bleiben nicht selbständig während ihres ganzen Verlaufes, sie zerfallen immer von neuem in ihre Elemente, um neue Einheiten zu bilden.

5. Infolge dieses Faseraustausches besteht ein fester Zusammenhang zwischen äusserer, innerer und mittlerer Schichte. Die mittlere zirkuläre Schichte ist nichts anderes, als ein Netzwerk transversaler Fasern, die von der äusseren und inneren Schichte abzweigen.

6. Die Gruppierung der Schichten und der Faserverlauf ist in den von verschiedenen Punkten der Blase angefertigten Querschnitten verschieden. Man kann fünf verschiedene Querschnittstypen der Blasenmuskulatur unterscheiden, und zwar:

a) den Typus der Mittellinie der hinteren Wand,
b) der Mittellinie der Vorderwand,
c) der Basis der seitlichen Wand,
d) des oberen Drittels der Seitenwand, und
e) den Typus des Blasenpols.

7. Infolge der Einmündungen der Ureteren verwebt sich der aus der Längsmuskelschichte derselben entspringende Sphincter mit der Muskulatur der Blasenwand. Im Trigonum

bildet er eine dichte Muskelplatte, unter dem Orificium einen starken Muskelring (M. trigonalis, Lissosphincter urethrae). Die Bildung von Anastomosen mit den Fasern der Blasenwand ist im Bereiche des M. trigonalis seltener, unterhalb des Orificiums häufiger.

8. Die Bedeutung der Blasenmuskulatur ist zunächst eine statische. Den ständigen symmetrischen Bündeln fällt die Rolle von Spannungstrajektorien zu. In der Gruppierung der Muskulatur können wir eine den statischen Gesetzen entsprechende Architektur feststellen.

Literaturverzeichnis.

1. Veslingius, J., Syntagma anatomicum. Patavii 1651.
2. Bartholinus, Th., Anatome, Lugduni Batavorum ex officina Hackiana. 1674.
3. Henle, J., Handbuch d. systematischen Anatomie d. Menschen. 2. Aufl. II. Bd. 1873.
4. Barkow, C. B., Anatomische Untersuchungen über die Harnblase des Menschen. Breslau 1855.
5. Luschka, H., Die Anatomie d. Menschen. II. Bd. 2. Teil: Das Becken. Tübingen 1864.
6. Hyrtl, J., Lehrbuch der Anatomie des Menschen. 20. Aufl. Wien 1889.
7. Krause, W., Handbuch der menschlichen Anatomie von C. Fr. Th. Krause. 3., neu bearbeitete Aufl. II. Bd. Hannover 1879.
8. Sappey, V. Ph., Traité d'anatomie descriptive. 4. éd. Tome. IV. Paris 1889.
9. Waldeyer, W., Das Becken. Bonn 1899.
10. Delbet, P., Vessie, in Poirier P. et Charpy A., Traité d'Anatomie humaine. Tome V. Paris 1901.
11. Disse, J., Harnorgane. Handbuch der Anatomie des Menschen. Herausgegeben von Prof. Dr. K. v. Bardeleben. VII. Bd. I. Teil. Jena 1902.
12. Zuckerkandl, E., Anatomische Einleitung. Sonderabdruck aus dem Handb. d. Urologie von A. v. Frisch u. O. Zuckerkandl. Wien 1903,
13. Kalischer, O., Die Sphincteren der Harnblase. Sitzungsbericht des XII. Internationalen medizinischen Kongresses in Moskau. 1897.
14. Versan, R., Ricerche sulla tonaca muscolare della vescica urinaria etc. Guyon et Lanieraux: Annales des maladies des organes génito-urinaires. Tome XV. Paris 1897.
15. Metzner, R., Absonderung und Herausförderung des Harnes. Nagel. Handb. d. Physiol. d. Menschen. Bd. II. p. 300.
16. Zeissl, M., Über die Innervation der Blase. Pflügers Archiv. Bd. 53. 1893.

17. Rehfisch, E., Über den Mechanismus des Harnblasenverschlusses und der Harnentleerung. Virchows Archiv. Bd. 150. 1897.
18. Finger, E., Zur Anatomie und Physiologie der Harnröhre und Blase. Wiener med. Wochenschr. 1896. p. 1153.
19. Mendelsohn, M., Über Bau und Funktion des harnleitenden Apparates. Wiener Klinik. p. 11. 1899.
20. Griffiths, J., Observations on the urinary bladder and urethra. The Journal of Anat. and Physiology. Vol. XXV. 1891.
21. Bechterew und Mislawsky, Die Hirnzentren für die Bewegung der Harnblase. Neurol. Centralbl. Nr. 18. 1888.
22. Keibel und Mall, Handbuch d. Entwickelungsgeschichte d. Menschen. Bd. II. p. 856—857. 1911.
23. Pettigrew, On the muscular arrangements of the bladder and prostata, etc. Philosophical Transactions. Vol. 157. 1868.
24. Roux, W., Gesammelte Abhandlungen. Bd. I. 1895.
25. Triepel, H., Die trajektoriellen Strukturen. Wiesbaden 1908.

Figurenerklärung.

Fig. 1. Faseraustausch in einem Flachpräparat von der Harnblase des Kaninchens. Vergr.: Reichert Obj. 1, Oc. 3.

Fig. 2. Blasenwandmuskulatur (Mensch); äussere Schichte, vordere Fläche. Zeichnung nach der Natur. U. Urachus. D. Vorderes Detrusorbündel. Dl. Seitliche Detrusorfaser. B. Brückenbündel. L. Seitliche Bündel. Pv. Mm. pubovesicales (abgeschnitten). P. Prostata.

Fig. 3. Blasenwandmuskulatur, äussere Schichte, hintere Fläche. Nach der Natur gezeichnet. R. Rete externum apicis. B. Brückenbündel. D. Hinteres Detrusorbündel. B_1 Brückenbündel von der vorderen Fläche. L. Seitliche Bündel.

Fig. 4. Blasenwandmuskulatur von hinten und von unten gesehen. Nach der Natur gezeichnet. D. Hinterer Detrusor. L. Seitliche Bündel. Dv. Mm. deferentio-vesicales.

Fig. 5. Stratum plexiforme et circulare. Halb trockenes Präparat. Nach der Natur gezeichnet. P. Facies posterior. A. Facies anterior. O. Orificium int. R. Rete int. apicis. C. Cirkuläre Schichte.

Fig. 6. Stratum plexiforme et circulare. Nach einem in Glycerin ausgespannten Präparat gezeichnet. R. Fasciculi ramificati. T. Trigonum.

Querschnitte der Blasenwand. Sämtliche Figuren sind bei Vergr.: Zeiss Obj. a_1 — Oc. 1. Tub.: 140 mm mit dem Greil'schen Zeichenapparat gezeichnet.

Fig. 7. Mitte der hinteren Wand (Kind). M. Mucosa. 1. Innere longitudinale (plexiforme), 2. Mittlere cirkuläre, 3. Äussere longitudinale (Detrusor)-Schichte.

Fig. 8. Mitte der vorderen Wand. 1. Innere Schichte. 2. Äussere Schichte.

Fig. 9. Untere Hälfte der seitlichen Wand.

Fig. 10. Obere Hälfte der seitlichen Wand. 1. Innere Schichte. 2. Äussere Schichte (Brückenbündel).

Fig. 11. Apex vesicae. Sphincter vesicae int.

Fig. 12. Querschnitt des Trigonum. U. Ureter. 1. M. trigonalis. 2. Blasenwandmuskulatur. Vergr. wie bei Fig. 7—11.

Fig. 13. Sagittalschnitt durch den M. lissosphincter urethrae. Autochromphotographie. L. Quergeschnittene Muskelbündel des Lissosphincter-L. Längsgeschnittene Bündel der Blasenwandmuskulatur.

DIE

GEFÄSSVERSORGUNG DER SEHNEN

VON

ERICH RAU,
LEIPZIG.

(DIE ARBEIT WURDE UNTER LEITUNG VON PROF. DR. SPALTEHOLZ IM ANATOMISCHEN INSTITUT DER UNIVERSITÄT LEIPZIG AUSGEFÜHRT.)

Mit 12 Abbildungen auf den Tafeln 38/41.

Die Blutgefässversorgung der Sehnen ist wiederholt Gegenstand von Untersuchungen gewesen, und verschiedene Methoden sind benutzt worden, um einen klaren Einblick in die Verhältnisse zu gewinnen. Aber immer noch bestehen Zweifel darüber, ob überhaupt im Innern der Sehnen Blutgefässe vorhanden sind. Deshalb beauftragte mich Herr Prof. Dr. Spalteholz, die Frage von der Gefässversorgung der Sehnen an der Hand von Injektionspräparaten mit der von ihm ausgearbeiteten Aufhellungsmethode erneut zu prüfen.

Ehe ich die von mir angewandte Technik beschreibe, will ich in kurzen Zügen die bisherigen Angaben in der Literatur wiedergeben, soweit sie für den Gang meiner Arbeit in Betracht kommen.

Koelliker[1]) sagt: „Die Sehnen gehören zu den an Blutgefässen ärmsten Teilen des Körpers. Kleinere Sehnen sind im Innern ohne alle Spur von Blutgefässen, besitzen dagegen äusserlich in dem mehr lockeren Bindegewebe, das sie umhüllt, reichliche weitmaschige Capillarnetze. Bei stärkeren Sehnen finden sich auch in den oberflächlichen Sehnenlagen einzelne Gefässchen und bei den stärksten lassen sich durch Mikroskop und Einspritzungen spärliche Gefässnetze auch in tieferen Schichten nachweisen, doch sind auch hier die innersten Sehnenteile vollkommen gefässlos. — Wie die Sehnen ver-

[1]) Handbuch der Gewebelehre. 2. Aufl. 1855. S. 199. (Wörtlich übernommen in die 6. Aufl. 1889. Bd. 1. S. 381.)

halten sich auch die Bänder der Sehnen, nur dass in ihnen noch weniger Gefässe nachzuweisen sind."

1887 stellte Berkenbusch[1]) Untersuchungen an über die Blutzufuhr zu den Beugesehnen der Hände und Füsse innerhalb der Ligg. intravaginalia. Durch Injektion mit wässeriger Lösung von Berliner Blau gelang es ihm, nachzuweisen, dass die Sehnen mit Gefässen versehen sind, welche von der Insertionsstelle am Knochen, von der Palmarfläche her und durch die Vincula tendinum herantreten. Die meisten dieser Gefässe, besonders die aus den Vincula tendinum stammenden, bleiben auf der Oberfläche der Sehnen, eine Anzahl geht jedoch in die Substanz hinein. Trotzdem sind an den Sehnen Stellen in einer Ausdehnung von etwa 1 cm ohne Injektion. Als Material verwandte Berkenbusch Hände und Füsse erwachsener Menschen und aus Mangel an kindlichem menschlichen Material Sehnen von jungen Tieren. Er fand dabei, dass bei jungen Schweinen und Kälbern die Sehnen reichlicher mit Blutgefässen versorgt sind als bei erwachsenen Menschen. Indem er nun einfach diesen Befund am Tier auf den Menschen übertrug, kam er zu der Annahme, dass beim Menschen die in der Jugend vorhandenen Gefässe im Laufe des Wachstums teilweise obliterieren, und stellte die Vermutung auf, dass die Versorgung der volaren Fingersehnen abhängig ist von der Grösse der Sehnen und vom Alter ihres Trägers.

Eine Arbeit von Tichonow[2]) aus dem Jahre 1902, die mir im Original nicht zugänglich war, scheint nur eine sehr ausführliche Beschreibung der an die Sehnen herantretenden

[1]) Die Blutversorgung der Beugesehnen der Finger. Nachrichten der Kgl. Gesellschaft d. Wissensch. Göttingen 1887. S. a. Merkel, Handbuch der topographischen Anatomie des Menschen. 3. Bd. S. 628, 629.

[2]) Die Blutgefässe der langen Sehnen an der volaren Fläche des Vorderarmes und der Hand. Russk. chir. Arch. Bd. 18. 1902. S. 850—874 (Russisch). Referiert in: Jahresber. über d. Fortschr. d. Anat. u. Entwicklungsgesch. Herausgeg. v. G. Schwalbe. N. F. Bd. IX (f. 1903). 3. Teil. S. 311.

Gefässe, aber nichts über ihre Verteilung im Innern derselben zu enthalten.

Ausgedehntere Versuche über die Sehnenarterien wurden später von Wollenberg[1]) mit Hilfe der Röntgenstrahlen angestellt. Er injizierte seine Präparate (von Kindern und Erwachsenen) mit einer 50%igen Quecksilberterpentinemulsion und befreite dann die Sehnen von dem sie umhüllenden Bindegewebe (Peritenonium externum), um auf der Röntgenplatte möglichst nur die in der Sehne selbst verlaufenden arteriellen Gefässe zu Gesicht zu bringen. Er kommt bei seiner Arbeit zu dem Ergebnis, dass „weder beim Erwachsenen noch beim Neugeborenen Arterien nachzuweisen sind, welche in der Längsrichtung der Sehnen verlaufen", gibt jedoch zu, dass von den in der Peripherie der Sehne liegenden Gefässen feine Ästchen in das Peritenonium internum, das die einzelnen Sehnenfaserbündel trennt, hineinziehen, im wesentlichen in radiärer Richtung.

Dieses in der Hauptsache negative Resultat Wollenbergs ist in der angewandten Methodik begründet. Erstens ist eine 50%ige Quecksilberterpentinemulsion für eine feine Gefässinjektion zu dickflüssig. Zweitens aber ist die Röntgentechnik zum Nachweis von Gefässen nur in beschränktem Masse anwendbar, insofern als feinere injizierte Gefässe durch die Röntgenstrahlen überhaupt nicht sichtbar gemacht werden. Darauf hat zuerst Spalteholz[2]) aufmerksam gemacht, nachdem es ihm nicht gelungen war, deutlich an der Oberfläche des Herzens sichtbare Anastomosen mit Röntgenstrahlen photographisch zu fixieren.

[1]) Die Arterienversorgung von Muskeln und Sehnen. Zeitschr. für orthopäd. Chirurgie. Bd. 14. 1905.

[2]) Die Coronararterien des Herzens. Verhandlungen der anatom. Gesellsch. auf der 21. Versamml. in Würzburg 1907. Anatom. Anz. Suppl. 1907. S. 145.

Zur selben Zeit, aber unabhängig von Wollenberg, hat Arai[1]) an Sehnen Injektionsversuche mit einer wässerigen Lösung von japanischer Tusche angestellt. Nach der Injektion fixierte er seine Präparate in 10%igem Formol und fertigte von ihnen mikroskopische Schnitte von 15—20 μ Dicke, sowie Totalpräparate an. Die Abbildungen sind Autotypien nach photographischen Aufnahmen. Die Ergebnisse seiner Untersuchungen über den Verlauf der Blutgefässe der Sehnen lassen sich, wie folgt, zusammenfassen:

„a) Die Arterien der Sehnen kommen 1. aus Zweigen von Muskelarterien" (d. h. zum Muskel verlaufenden Arterien. Rau) „und aus den die Sehnen umgebenden Binde- und Fettgewebsarterien; 2. aus den Arterien des Gelenkes; 3. aus den durch die Vincula tendinum gehenden Arterien; 4. aus den im Muskelfleisch liegenden Arterien und 5. aus den Arterien der Knochenhaut und der Bänder.

b) Die Verästelungsverhältnisse der Arterien der Sehnen variieren; ebenso hat die Form der Anastomosen der Zweige und der Capillarnetze der Sehnenarterien verschiedenen Charakter, je nachdem dieselben an Sehnenabschnitte gehen, welche 1. der Schleimscheiden entbehren, 2. mit Schleimscheiden versehen sind oder 3. an Ansatzstellen der Sehnen liegen.

c) An einzelnen Stellen fehlen Blutgefässe bei den untersuchten Objekten. In die blutgefässlosen Stellen sind Knorpelzellen eingelagert.

d) Die Venae comitantes der Sehnen finden sich vorwiegend einfach, zum kleineren Teil doppelt."

Arai ist also ganz im Gegensatz zu Wollenberg zu einem positiven Resultat gekommen, und seine Bilder zeigen sogar einen grossen Reichtum von Blutgefässen! Kein Wunder! Denn er injizierte mit einer Flüssigkeit, welche ausser den

[1]) Die Blutgefässe der Sehnen. Anatom. Hefte. Bd. 34 (1907). S. 363.

Arterien auch die Capillaren und Venen füllte. Abgesehen von dem weiteren oder weniger weiten Vordringen der Massen in den Arterien, lassen sich die Bilder Wollenbergs und Arais deshalb gar nicht miteinander vergleichen; bei letzteren müssen wir die gefüllten Capillaren und Venen, also mehr als die Hälfte der Blutgefässe, abziehen, um eine Vorstellung von der Menge der vorhandenen Arterien zu erhalten. Von besonderer Wichtigkeit ist es, dass die Präparate Arais fast ausnahmslos von Neugeborenen gewonnen wurden. Unter 24 Abbildungen zeigt nur Figur 19 (Längsschnitt durch die Sehne des M. peronaeus longus) die Gefässanordnung in der Sehne beim „Erwachsenen". Arai erwähnt auch nichts von einem Unterschied in der Gefässanordnung zwischen den Sehnen jugendlicher und erwachsener Personen; er überträgt einfach seine Befunde beim Neugeborenen auf das höhere Alter.

Bei der Betrachtung der früher angestellten Versuche und der damit erzielten Resultate mussten sich für mich ohne weiteres zwei Wege ergeben, die ich bei meinen Untersuchungen einzuschlagen hatte: erstens musste ich bei der Injektion meiner Objekte eine Injektionsmasse verwenden, die auch in die feineren Arterien eindringen kann, die Capillaren aber nicht füllt; zweitens war es notwendig, Sehnen von Neugeborenen und von Erwachsenen zum Gegenstand meiner Untersuchungen zu machen.

Ich injizierte nach genügendem Vorwärmen und nach Durchspülen mit warmer physiologischer Kochsalzlösung obere und untere Extremitäten von Kindern und Erwachsenen mit einer auf 38—40° C angewärmten Masse aus zwei Teilen 15%-iger Gelatinelösung und einem Teil feinsten Zinnobers. Dieser Masse setzte ich geringe Mengen von löslichem Berliner Blau zu, um für das spätere Photographieren der Präparate möglichst günstige Verhältnisse zu gewinnen; das reine Zinnober hat nur sehr wenig aktinische Strahlen; der Zusatz von Blau ver-

grössert ihre Menge wesentlich. Die in 10%igem Formalin fixierten Sehnen schnitt ich grob heraus, präparierte sie dann sauber frei vom Peritenonium externum und behandelte sie weiter nach der Aufhellungsmethode von Spalteholz[1]: Die Präparate wurden in Wasserstoffsuperoxyd gebleicht, dann in steigendem Alkohol entwässert und nach dreimaligem Aufenthalt in Benzol schliesslich in das Endgemisch (5 Gewichtsteile Wintergrünöl und 3 Gewichtsteile Benzylbenzoat) gebracht. Die Abbildungen sind nach unretouchierten Originalphotographien meiner Präparate hergestellt.

Obwohl ich die Achilles- und die Quadricepssehne zum Hauptgegenstand meiner Untersuchungen gemacht habe, unterlasse ich es doch nicht, auch einige Photographien von anderen Sehnen zu bringen. Ich habe den einzelnen Figuren, die ja den Hauptbestandteil meiner Arbeit bilden sollen, Erläuterungen beigegeben, so dass ich mich mit der Beschreibung der einzelnen Präparate hier kurz fassen kann. Die Reihenfolge ist eine derartige, dass die Abbildungen (mit Ausnahme von Fig. 4, Taf. 2) nach dem Alter des Trägers der Sehnen zusammengestellt sind.

Bei der Schilderung meiner Befunde beginne ich zunächst mit den Sehnen des Neugeborenen. Figur 1 stellt die Achillessehne eines neugeborenen Kindes dar; sie zeigt im wesentlichen dieselbe Anordnung der Gefässe, die auch Arai bei seinen Injektionspräparaten von Neugeborenen gefunden und beschrieben hat. Man sieht innerhalb der Sehne Arterien in der Längsrichtung verlaufen und miteinander anastomosieren. Teilweise entspringen sie aus dem im Muskel gelegenen Arteriennetz, durchziehen dann die Sehne der Länge nach und bilden am Knochenansatz feine Schlingen; teilweise stehen sie auch am Rande des Knochenansatzes mit Arterien in Verbindung, welche vom Periost aus in den Knochen eindringen, so dass die Periost-

[1] Über das Durchsichtigmachen von menschlichen und tierischen Präparaten. Leipzig 1911. S. 39.

arterien eine indirekte Verbindung zwischen den Sehnen- und den Knochengefässen herstellen. Arterien, welche aus der Sehne direkt in den Knochen eindringen, habe ich, ebenso wie Arai, nicht finden können. Andere Arterien gelangen vom Peritenonium externum her in die Sehnensubstanz und teilen sich dort dichotomisch in proximale und distale Zweige, und diese geben wiederum Ästchen ab, welche die Sehne senkrecht zur Längsrichtung durchsetzen. Auch bilden die vom Peritenonium aus eindringenden Äste Anastomosen mit den Arterien, welche den Muskelgefässen entstammen. Diese Blutgefässversorgung der Achillessehne durch die im Peritenonium externum gelegenen Arterien erfolgt ausschliesslich von der der Cutis abgewandten Seite her.

Die gleichen Verhältnisse finden wir an der Quadricepssehne des Neugeborenen (Fig. 3). Auch hier nehmen wir im Innern längsverlaufende Gefässe wahr; doch stammen diese alle aus Arterien, welche vom Peritenonium aus senkrecht in die Sehne eindringen. Ein direkter Übergang von Sehnenarterien in die Patella oder Tibia ist nicht vorhanden. Vielmehr endigen die feineren Arterien im Knochenende der Sehne in feinen Schlingen.

Die Abbildung der Achillessehne eines dreijährigen Knaben (Fig. 5) zeigt uns die gleiche Gefässanordnung. Die Zahl der im Innern längsverlaufenden Arterien, sowie der aus dem Peritenonium externum eintretenden Gefässe ist eine so grosse, dass wir die Blutgefässversorgung der Sehne als eine reichliche bezeichnen können. Ebenso enthält die Sehne des M. flexor carpi radialis eines dreijährigen Knaben (Fig. 7) längsverlaufende Gefässe, die sich verästeln und miteinander anastomosieren.

Die Sehnen eines 17jährigen Mädchens (Fig. 8) und eines 23jährigen Mannes (Fig. 10) unterscheiden sich bemerkenswerterweise weder im ganzen Aufbau des Gefässnetzes noch in dessen Einzelteilen von denen des 3jährigen Knaben. Ich

möchte darauf besonders hinweisen, da keiner der früheren Untersucher einen derartigen Gefässreichtum der Sehnen bei erwachsenen Menschen beschrieben hat.

Ganz andere Verhältnisse zeigen dagegen die Achillessehnen bei älteren Individuen. Schon bei einem Mann von 28—29 Jahren ist die Menge der im Innern der Sehne längs verlaufenden Gefässe ausserordentlich reduziert; ganz fehlen diese Gefässe aber bei einem 39jährigen (Fig. 11) und einem 45jährigen Manne (Fig. 12). Wohl besitzt bei diesen Sehnen das Peritenonium externum grössere Gefässe, welche, wie die Abbildungen zeigen, perforierende Ästchen abgeben; diese dringen aber nur auf sehr kurze Strecken in die Sehnensubstanz ein und bilden dort keinerlei oder nur unbedeutende Anastomosen. Die Muskelgefässe setzen sich im Gegensatz zu den Verhältnissen, wie wir sie bei jugendlichen Personen angetroffen haben, nicht in das Innere der Sehne fort, sondern treten auf deren Oberfläche über.

Eine kurze Zusammenfassung der Ergebnisse meiner Injektionsversuche ergibt folgendes: Der Blutgefässreichtum im Innern der Sehnen ist bei Neugeborenen und Kindern ein ausserordentlich grosser. Auch bei Erwachsenen, die das Alter von ca. 25 Jahren noch nicht erreicht haben, sind noch zahlreiche Arterien im Innern der Sehnen vorhanden, während bei Individuen oberhalb dieser Grenze eine deutliche Gefässverminderung zu erkennen ist. Es lassen sich also zu den oben angeführten, von Arai aufgestellten Sätzen noch zwei weitere hinzufügen:

1. Die Sehnen bei Neugeborenen, Kindern und Erwachsenen bis ungefähr zum 25. Lebensjahre haben im allgemeinen eine doppelte Blutgefässversorgung, eine innere von Arterien aus, welche im Innern der Sehne in der Längsrichtung verlaufen, und eine äussere von den Gefässnetzen des Peritenonium ex-

Fig. 1.

Fig. 2.

Fig. 3.

Fig. 4.

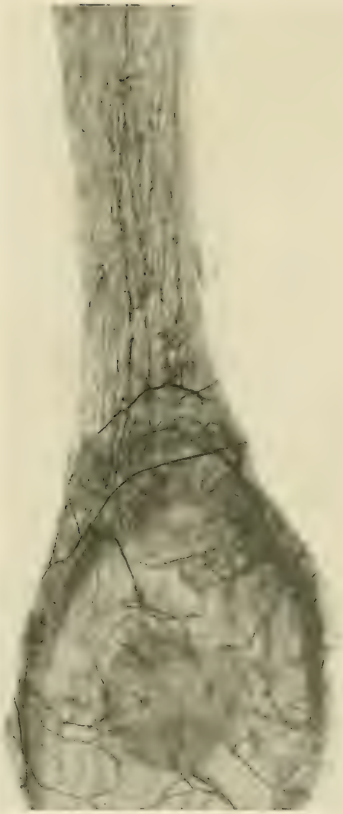

Fig. 5.

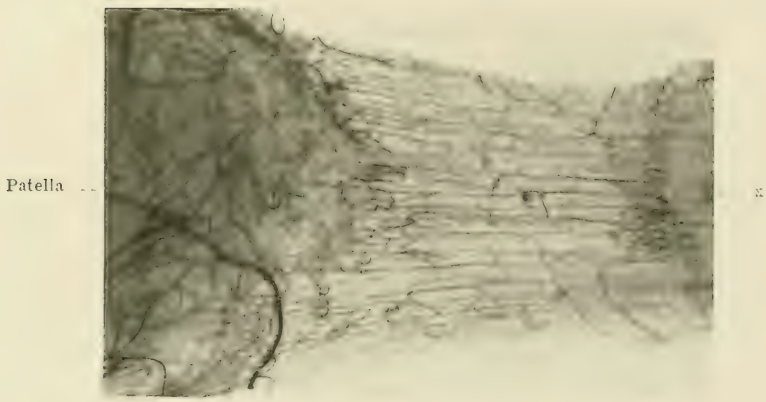

Fig. 6.

Verlag von J. F. Bergmann in Wiesbaden.

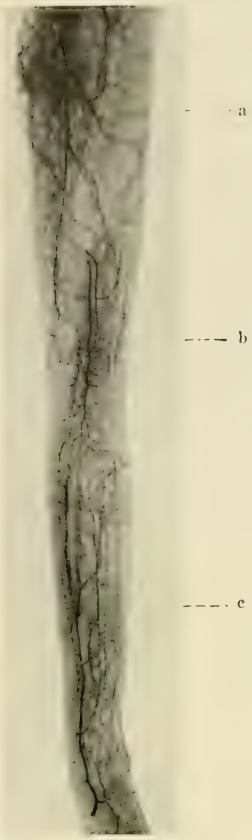

Fig. 7.



Fig. 8.

Fig. 9.



Fig. 10.

Fig. 11.

Fig. 12.

Verlag von J. F. Bergmann in Wiesbaden.

ternum aus; beide geben rechtwinklig Ästchen ab, welche miteinander anastomosieren können.

II. Bei Personen über ca. 30 Jahren erhält die Sehne nur wenige kurze perforierende Blutgefässäste von dem sie umhüllenden Bindegewebe (Peritenonium externum), während das Innere der Sehne gefässarm ist.

Die Zahl der Präparate, welche ich für die Entscheidung der angeschnittenen Frage herangezogen habe, ist mit den im Text erwähnten und abgebildeten durchaus nicht erschöpft, denn ich hatte noch oft die Möglichkeit, injizierte Sehnen untersuchen zu können. Ich habe die Gefässverhältnisse bei jeder Gelegenheit mit der binocularen Lupe bzw. mit dem binocularen Mikroskop sorgfältig studiert. Alle Fälle aber stimmen in den geschilderten Verhältnissen genau überein und fügen sich ein in die beiden neu aufgestellten Sätze. Aus begreiflichen Gründen konnte ich jedoch die Zahl der Abbildungen nicht weiter vermehren.

Die Tatsache, dass beim Erwachsenen eine so starke Reduktion der Sehnengefässe eintritt, bestätigt die Hypothese von Berkenbusch in vollem Masse. Ist es auch sonst nicht ohne Weiteres zulässig, von den Befunden bei jugendlichen Tieren auf diejenigen bei Menschen zu schliessen, so entsprach im vorliegenden Falle dieser Schluss doch den tatsächlichen Verhältnissen.

Arai ist dieser Umstand der Reduktion verborgen geblieben. Seine bereits erwähnte Figur 19, die vom „Erwachsenen" stammt, ist ohne genaue Altersangabe und kommt daher für uns nicht in Betracht; nach der Menge der vorhandenen Gefässe nehme ich an, dass sie von einem ungefähr 25jährigen Individuum herrührt.

Die Resultate dieser Untersuchungen haben besonderes Interesse sowohl für den Biologen, als auch für den Chirurgen.

Dem Biologen fallen folgende wichtige Punkte auf. Zunächst ist die Tatsache im hohen Grade interessant, dass die Ernährung der Sehne auf zwei ganz verschiedene Arten möglich ist: einmal in der Jugend durch reichliche Blutgefässe, zweitens nach dem 25. Lebensjahre unter fast vollständigem Ausschluss der Blutgefässe durch Lymphgefässe[1]).

Aus dem Umstande, dass man an den Sehnen von Erwachsenen wenig oder gar keine Blutgefässe fand, hat man geschlossen, dass die chemischen Umsetzungen in ihnen sehr gering seien. Dieser Schluss ist nach der Auffindung des Blutgefässnetzes bei jugendlichen Sehnen mindestens für diese nicht mehr zulässig, und vielleicht auch nicht für das spätere Lebensalter. Die Tatsache, dass innerhalb der Sehnen, wie Spaltenholz[2]) fand, viel grössere Mengen von Protoplasma vorhanden sind als man bisher in ihnen vermutete, weist ja ebenfalls darauf hin, dass in der Sehne recht erhebliche chemische Umsetzungen stattfinden, viel erheblichere, als man vielfach geglaubt hat.

Zweitens ist die Frage von besonderer Wichtigkeit, warum es bei den Sehnen überhaupt zu einer Änderung in der Gefässversorgung kommt, und warum dies in dem erwähnten Alter stattfindet. Es lassen sich da zunächst zwei Möglichkeiten mehr physiologischen Charakters denken.

Nehmen wir das eine Mal an, dass die Sehne durch die Lymphgefässe weniger gut versorgt wird als durch die Blutgefässe, so ist es nicht verständlich, inwiefern ihr Ernährungsbedürfnis gerade um die Zeit des 25. Lebensjahres geringer wird. Es entspricht ja dieses Alter dem Abschluss des körperlichen Wachstums; das ist aber wohl nur so zu verstehen, dass

[1]) Ludwig und Schweigger-Seidel, Die Lymphgefässe der Fascien und Sehnen. Leipzig 1872.

[2]) Verhandlung. d. anatom. Gesellsch. auf d. 20. Vers. in Rostock i. M. 1906. Anatom. Anzeiger Suppl. 1906. S. 215.

damit die Vorbedingungen für die grösste Entfaltung der vorhandenen Kräfte erfüllt sind, und dass der Körper damit auf einem Höhepunkt anlangt, auf dem er sich zweifellos durch eine Reihe von Jahren erhält. Und mitten in dieser Periode tritt eine Änderung in der Gefässversorgung ein! Wir kennen nichts, was uns veranlasst, anzunehmen, dass die Sehne eines z. B. 23jährigen Individuums andere biologische und mechanische Leistungen zu erfüllen hat und damit andere chemische Umsetzungen zeigt als die Sehne eines vielleicht 33jährigen Individuums. Wenn nach dieser Annahme die Ernährung der Sehne am Ende dieser Periode eine ungünstigere wäre als am Anfang derselben, so verstehen wir den Grund dafür nicht, da die Sehne zu beiden Zeitpunkten durchaus die gleichen Bedingungen und die gleichen biologischen und mechanischen Verhältnisse darzubieten scheint.

Wenn aber nach einer zweiten Annahme die Versorgung der Sehne durch Lymphgefässe der durch Blutgefässe gleichwertig ist, dann ist uns ein physiologischer Grund für eine Änderung erst recht nicht verständlich.

Es widerstrebt uns, diesen Vorgang in eine gewisse Parallele zu setzen mit den Veränderungen, wie wir sie im späteren Lebensalter an anderen Geweben als Übergang zum senilen Zustand kennen, zumal da wir für diese Änderungen plausible Gründe (Abnutzung durch fortgesetzten Gebrauch) anführen können, während uns solche bei der Sehne zunächst fehlen. Es scheint widersinnig zu sein, dass an einem Gewebe, das zur vollen Entwickelung kommt und nicht der frühzeitigen Rückbildung unterworfen ist, eine „Alterserscheinung" bereits beginnt, ehe es voll entwickelt ist.

So bleibt uns also nur die Möglichkeit, die Tatsache der Änderung in der Ernährung der Sehne mit ihrer „Entwickelung" in Verbindung zu bringen.

Es ist ja zu auffällig, dass die Rückbildung der Blutgefässe ziemlich genau zu der Zeit beginnt, wo das Wachstum des Körpers abgeschlossen ist. Wenn auch, wie bereits ausgeführt, die physiologischen Verhältnisse für die Sehne sich mit dem Abschluss des Wachstums zunächst nicht zu ändern scheinen, so ist es doch denkbar, dass bei der Sehne ebenso wie bei andern Organen die Zeit des Wachsens — und sei dieses auch nur ein langsames — eine grössere Zufuhr bestimmter im Blute zirkulierender Stoffe bedingt, als die spätere Periode. Und weiter lässt sich denken, dass die eben erwähnten Stoffe zugleich einen Reiz auf die Gefässwand ausüben, der zur Erhaltung der Gefässe notwendig ist. Wenn nach dem Abschluss des Wachsens diese Einflüsse zu wirken aufhören, dann verschwindet damit auch die Ursache für das Offenbleiben der Gefässe, und diese atrophieren allmählich.

Diese Erklärung bewegt sich allerdings vorläufig ganz auf dem Boden der Hypothese, steht aber unter den möglichen Erklärungen am wenigsten im Widerspruch mit den uns geläufigen Tatsachen und Anschauungen und scheint daher zunächst wenigstens als Arbeitshypothese brauchbar.

Weitere Untersuchungen werden hier hoffentlich bald Klarheit bringen.

Den Chirurgen interessieren die Ernährungsverhältnisse besonders wegen der Heilungsvorgänge bei Sehnenwunden (Sehnenplastik, Sehnentransplantation, Tenotomie). Unseren bisherigen Kenntnissen nach scheinen im allgemeinen an gut ernährten, insbesondere gut durchbluteten Geweben die Heilungsvorgänge bessere und günstigere zu sein als an anderen. Danach müssten also vom theoretischen Standpunkt aus Sehnenaffektionen bei Individuen unter 25 Jahren günstiger ablaufen als bei älteren. Eine genaue Durchsicht der Literatur hat mir zunächst keine Beweise für diese Vermutung geliefert. Vielleicht ist es nur notwendig, die Aufmerksamkeit auf diesen

Punkt zu lenken, um manchen rätselhaften Einzelfall zu erklären. Nur bei Merkel[1]) habe ich eine diesbezügliche Angabe gefunden. Er sagt: „Es ist also die Ernährung der Beugesehnen" der Finger „eine überaus schlechte, und man versteht, dass sie bei pathologischen Insulten, besonders bei einem Panaritium tendinosum, sehr leicht der Nekrose verfallen müssen, und dass Operationen an ihnen sich durch wenig gute Resultate auszeichnen". Da Merkel nicht auf das Alter der jeweiligen Patienten hinweist, so spricht diese beiläufige Erwähnung nicht gegen meine Schlussfolgerung. Interessant wäre es aber, durch genaue statistische Aufzeichnungen zu prüfen, ob die klinischen Erfahrungen mit den aus den anatomischen Verhältnissen abgeleiteten Anschauungen übereinstimmen.

[1]) Handbuch der topographischen Anatomie des Menschen. Bd. 3. S. 628, 629.

Erklärung der Abbildungen.

Sämtliche Abbildungen sind photographische Aufnahmen, die ich selbst von den in dem Ölgemisch liegenden Sehnen gemacht habe. An den Photographien ist keinerlei Retouche irgendwelcher Art vorgenommen worden. Dass einzelne Stellen der Photographien nicht ganz scharf erscheinen, ist in der Dicke der Präparate begründet; wie ich die Sehnen stets im ganzen, ohne sie in Schnitte zu zerlegen, durchsichtig gemacht habe, so habe ich sie auch unzerschnitten photographiert. Ich bemerke dies ausdrücklich, um den Unterschied meiner Photographien von denen A r a i s , die teilweise nach dünnen Schnitten angefertigt sind, verständlich zu machen.

An allen Präparaten ist das Peritenonium externum sorgfältig entfernt. Die sichtbaren Gefässe der Sehne liegen also in ihrem Innern. Sie sind sämtlich Arterien.

Figur 1. Achillessehne eines neugeborenen Knaben, von hinten gesehen. Vergr. 5 fach. Die Abbildung zeigt die doppelte Arterienversorgung der Sehne. Die einen Gefässe kommen vom Muskel her und verlaufen in der Längsrichtung; die anderen kommen vom Peritenonium externum her, dringen senkrecht in die Sehne ein und sind auf der Figur als kurze, dicke Stämmchen zu erkennen.

Figur 2. Achillessehne eines neugeborenen Mädchens, von vorn gesehen. Vergr. 5 fach. Die Abbildung zeigt in der Hauptsache die im Innern der Sehne längsverlaufenden Arterien.

Figur 3. Ligamentum patellae eines neugeborenen Mädchens, von vorn gesehen. Vergr. 5 fach. Die Figur zeigt deutlich, dass die längsverlaufenden Gefässe miteinander anastomosieren und ein reiches Netz von Arterien bilden.

Figur 4. Sehne des M. biceps brachii eines 7 monatigen weiblichen Fetus. Vergr. 40 fach. An dieser Figur sieht man gut die arkadenförmige Anordnung der längsverlaufenden Arterien im Innern der Sehne.

Figur 5. Achillessehne eines 3 jährigen Knaben, von vorn gesehen. Vergr. 4 fach. Die annähernd quer zur Längsachse der Sehne verlaufende Arterie a gibt einesteils direkte Äste in die Knochensubstanz ab und hängt andernteils unmittelbar mit dem Arteriennetz der Sehne zusammen; dadurch bildet sie eine indirekte Anastomose zwischen Sehnen- und Knochenarterien. Die mit b und c bezeichneten stärkeren Blutgefässe dringen vom Peritenonium externum her in die Sehnensubstanz ein.

Figur 6. Ligamentum patellae eines 3jährigen Knaben, von hinten gesehen. Vergr. 4fach. Die Abbildung zeigt, dass die Sehnenarterien an der Stelle, wo sich die Sehne an der Tibia anheftet (x), in feinen Schlingen endigen und nicht in die Knochensubstanz eindringen.

Figur 7. Sehne des M. flexor carpi radialis eines 3jährigen Knaben. Vergr. 5fach. Die Abbildung zeigt, dass zwar zwischen den einzelnen Gefässversorgungsgebieten (a, b, c) Anastomosen bestehen, dass aber Bezirke verschiedener Gefässdichtigkeit vorhanden zu sein scheinen. Es ist leicht verständlich, dass bei der Injektion die Anastomosen zwischen den verschiedenen Gebieten sich zuletzt füllen, bei Anwendung ungeeigneter Massen aber überhaupt ungefüllt bleiben können; diese Tatsache erklärt vielleicht die „gefässlosen" Stellen, die Berkenbusch in der Sehne gefunden hat.

Figur 8. Achillessehne eines 17jährigen Mädchens, von vorn gesehen. Vergr. 3fach. Die Abbildung zeigt, dass an der Ansatzstelle der Sehne am Calcaneus im Periost Arterien verlaufen, welche sowohl mit dem Arteriennetz der Sehne, als auch mit dem des Knochens zusammenhängen und dadurch indirekte Anastomosen zwischen den Sehnen- und Knochenarterien bilden. Direkte Verbindungen zwischen den Arterien der Sehne und des Knochens sind nirgends sichtbar.

Figur 9. Sehne des M. extensor hallucis longus eines 17jährigen Mädchens. Vergr. 5fach. Die Abbildung zeigt die Herkunft der im Innern der Sehne verlaufenden Gefässe: 1. aus Muskelgefässen (a), 2. aus Gefässen des Peritenonium externum (b).

Figur 10. Achillessehne eines 23jährigen Mannes, von vorn gesehen. Vergr. 3fach. Die Figur zeigt besonders das Eindringen von Blutgefässen aus dem Peritenonium externum. Die Sehnenarterien gehen in die Knochensubstanz nicht direkt hinein, sondern endigen in feinen Schlingen (x) oder anastomosieren durch Periostgefässe indirekt mit den Knochenarterien.

Figur 11. Achillessehne eines 39jährigen Mannes, von vorn gesehen. Vergr. 1:2. Die Abbildung zeigt, wie die im Muskelinnern verlaufenden Arterien sich nicht in das Innere der Sehne fortsetzen, sondern auf deren Oberfläche (Peritenonium externum) treten. In der Sehne selbst sind nur wenige kurze Gefässchen zu sehen.

Figur 12. Achillessehne eines 45jährigen Mannes, von vorn gesehen. Vergr. 2:3. Die kurzen, im Sehneninnern sichtbaren Arterien sind perforierende Ästchen der im Peritenonium externum verlaufenden Gefässe.